Ostoja

Ból Rzutowany Bez Tajemnic

108 wizualnych map bólu rzutowanego i punktów spustowych

Mięśnie • punkty orientacyjne • możliwe wzorce bólu

Atlas do nauki i szybkich powtórek

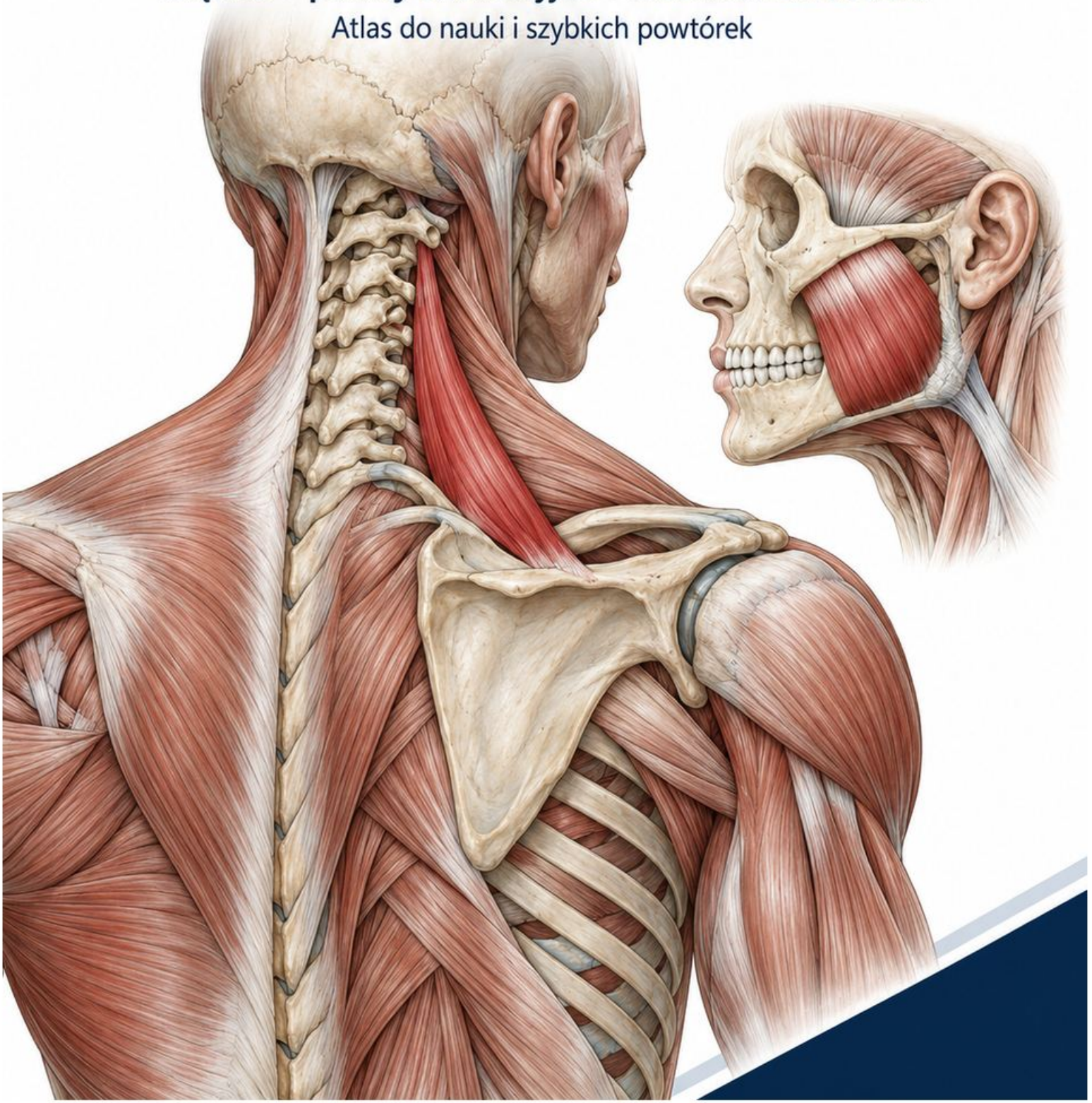

Ostoja

Jak korzystać z atlasu





Najpierw cel, potem mapa

Wybierz okolicę lub mięsień. Porównaj położenie struktury z opisem dolegliwości. Wróć do wywiadu i badania, zamiast rozpoznawać przyczynę z samego rysunku.

Dla kogo

Dla studentów i praktyków pracujących w granicach swoich kwalifikacji. Materiał wspiera naukę, powtórki i edukację pacjenta.

Co przedstawia mapa

Mięsień, grupa lub wskazana część mięśnia; punkty orientacyjne; schematyczny punkt spustowy i możliwy obszar bólu.







Granice zastosowania

Wzorce mogą się nakładać. Rysunek nie zastępuje badania, diagnozy ani leczenia. Nowe lub nasilające się objawy wymagają indywidualnej oceny.

Ważne

Nie wykonuj ucisku wrażliwych okolic szyi, zabiegów inwazyjnych ani terapii wyłącznie na podstawie atlasu.

Prawa i kontakt

© 2026 Ostoja. Materiał edukacyjny. Przykłady służą nauce.
Nie rozpowszechniaj publikacji bez uprawnienia.

Wsparcie | Ostoja — wsparcie@ostoja.online

Ostoja

Spis map — 1

Mięsień lub grupa • numer strony



Głowa, twarz i szyja

Żwacz • 8

skroniowy — część przednia • 9

skroniowy — część tylna • 10

skrzydłowy przyśrodkowy • 11

skrzydłowy boczny • 12

dwubrzuścowy • 13

mostkowo-obojczykowo-sutkowy — głowa mostkowa • 14

mostkowo-obojczykowo-sutkowy — głowa obojczykowa • 15

czworoboczny — część zstępująca • 16

Dźwigacz łopatki • 17

pochyły przedni • 18

pochyły środkowy • 19

pochyły tylny • 20

podpotyliczne • 21

płatowaty głowy • 22

płatowaty szyi • 23

półkolcowy głowy • 24

półkolcowy szyi • 25

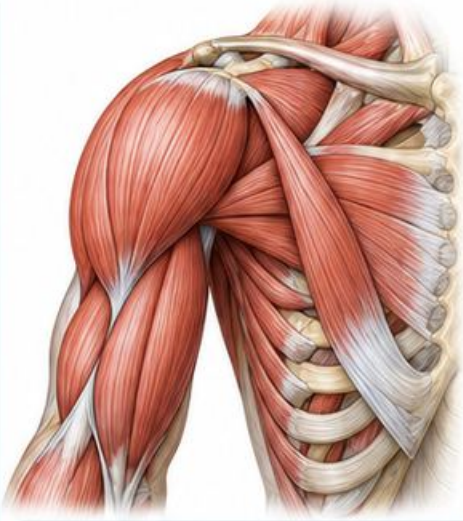

Bark i ramię

nadgrzebieniowy • 27

podgrzebieniowy — część górna • 28

podgrzebieniowy — część dolna • 29

obły mniejszy • 30

podłopatkowy • 31

obły większy • 32

naramienny — część przednia • 33

naramienny — część środkowa • 34

naramienny — część tylna • 35

dwugłowy ramienia — głowa długa • 36

dwugłowy ramienia — głowa krótka • 37

ramienny • 38

kruczo-ramienny • 39

trójgłowy ramienia — głowa długa • 40

trójgłowy ramienia — głowa boczna • 41

trójgłowy ramienia — głowa przyśrodkowa • 42

łokciowy • 43

piersiowy mniejszy • 44

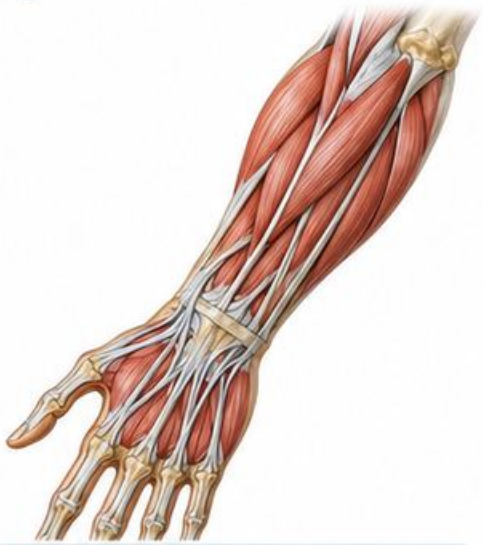

Przedramię i dłoń

ramienno-promieniowy • 46

nawrotny obły • 47

odwracacz • 48

Prostownik promieniowy długi nadgarstka • 49

Prostownik promieniowy krótki nadgarstka • 50

Prostownik łokciowy nadgarstka • 51

Prostownik palców • 52

Prostownik wskaziciela • 53

Odwodziciel długi kciuka • 54

Prostownik krótki kciuka • 55

Prostownik długi kciuka • 56

Zginacz promieniowy nadgarstka • 57

Zginacz łokciowy nadgarstka • 58

Zginacz powierzchowny palców • 59

Zginacz głęboki palców • 60

Zginacz długi kciuka • 61

Przywodziciel kciuka • 62

Pierwszy mięsień międzykostny grzbietowy • 63

Pełne nazwy i opis widoku znajdziesz na wskazanych mapach.

Ostoja

Spis map — 2

Mięsień lub grupa • numer strony

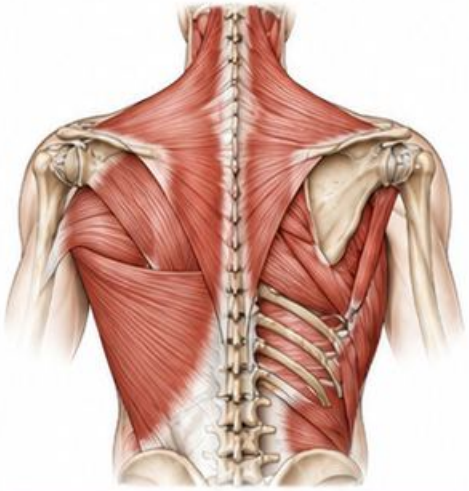

Tułów i kręgosłup

czworoboczny — część poprzeczna • 65
czworoboczny — część wstępująca • 66
równoległoboczny większy • 67
równoległoboczny mniejszy • 68
najszerszy grzbietu — część górna • 69
najszerszy grzbietu — część dolna • 70
piersiowy większy — część obojczykowa • 71
piersiowy większy — część mostkowo-żebrowa • 72
zębaty przedni • 73
zębaty tylny górny • 74
biodrowo-żebrowy klatki piersiowej • 75
najdłuższy klatki piersiowej • 76
wielodzielne — odcinek piersiowy • 77
wielodzielne — odcinek lędźwiowy • 78
biodrowo-żebrowy lędźwi • 79
czworoboczny lędźwi • 80
prosty brzucha • 81
skośne brzucha • 82

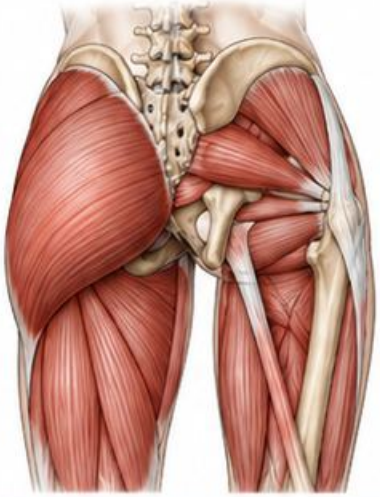

Biodro, pośladki i udo

pośladkowy wielki — część górna • 84
pośladkowy wielki — część dolna • 85
pośladkowy średni — część przednia • 86
pośladkowy średni — część tylna • 87
pośladkowy mały • 88
gruszkowaty • 89
biodrowy • 90
lędźwiowy większy • 91
Naprężacz powięzi szerokiej • 92
krawiecki • 93
prosty uda • 94
obszerny boczny • 95
obszerny przyśrodkowy • 96
obszerny pośredni • 97
przywodziciel długi • 98
przywodziciel wielki • 99
smukły • 100
grzebieniowy • 101



Kolano, podudzie i stopa

dwugłowy uda • 103
półścięgnisty • 104
półbłoniasty • 105
podkolanowy • 106
brzuchaty łydki — głowa przyśrodkowa • 107
brzuchaty łydki — głowa boczna • 108
płaszczkowaty • 109
piszczelowy przedni • 110
piszczelowy tylny • 111
strzałkowy długi • 112
strzałkowy krótki • 113
Prostownik długi palców • 114
Prostownik długi palucha • 115
Zginacz długi palców • 116
Zginacz długi palucha • 117
Zginacz krótki palców • 118
Odwodziciel palucha • 119
międzykostne stopy • 120

Pełne nazwy i opis widoku znajdziesz na wskazanych mapach.

Ostoja

Legenda map

Rozdziel anatomię od odczuwania bólu

Mięsień

Pełne czerwone wypełnienie pokazuje omawianą strukturę. Kości i mięśnie sąsiednie pomagają ustalić jej położenie.



Punkt orientacyjny

Cienka linia łączy nazwę z konkretną strukturą. Sprawdź podpis widoku: przód, tył albo bok.

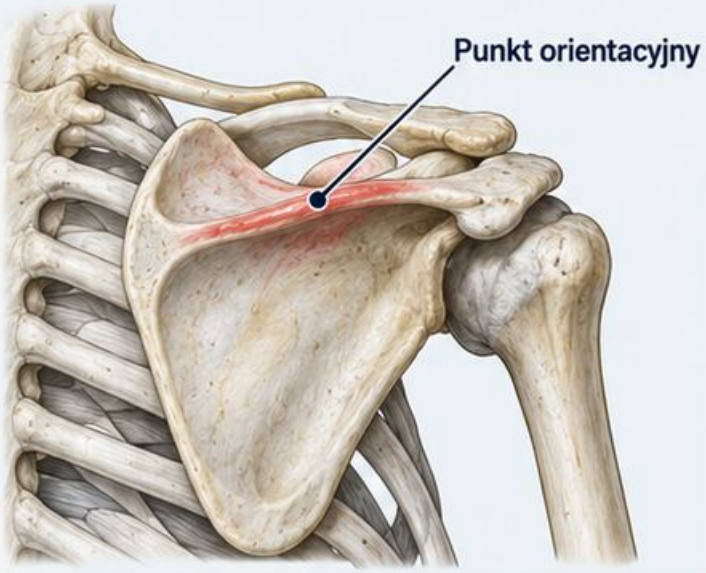

✕ Punkt spustowy

Symbol oznacza schematyczny przykład, a nie stały punkt obecny u każdej osoby ani gotowy cel leczenia.

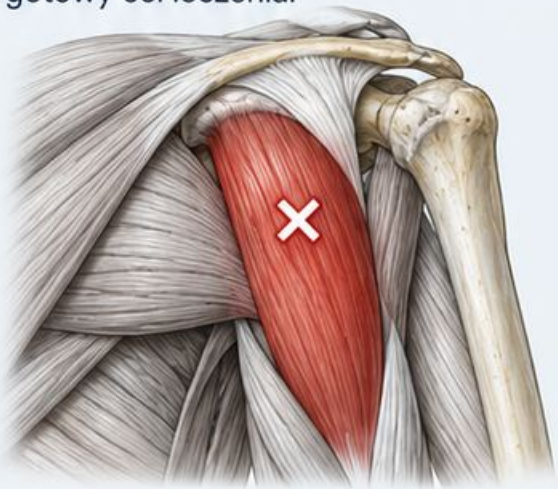

Obszar bólu

Czerwone kreskowanie pokazuje możliwą okolicę odczuć. Jego granice nie są granicami uszkodzenia ani unerwienia.



Mniej pewności

Gdy dane dotyczą całego mięśnia, osobna plansza jego części nie dowodzi odrębnego wzorca bólu.

Sprawdź źródło

Numery w nawiasach odsyłają do bibliografii. Zestawiaj opis z informacjami z wywiadu i badania.

Ostoja

Od mapy do oceny

Podobny ból, różne wyjaśnienia

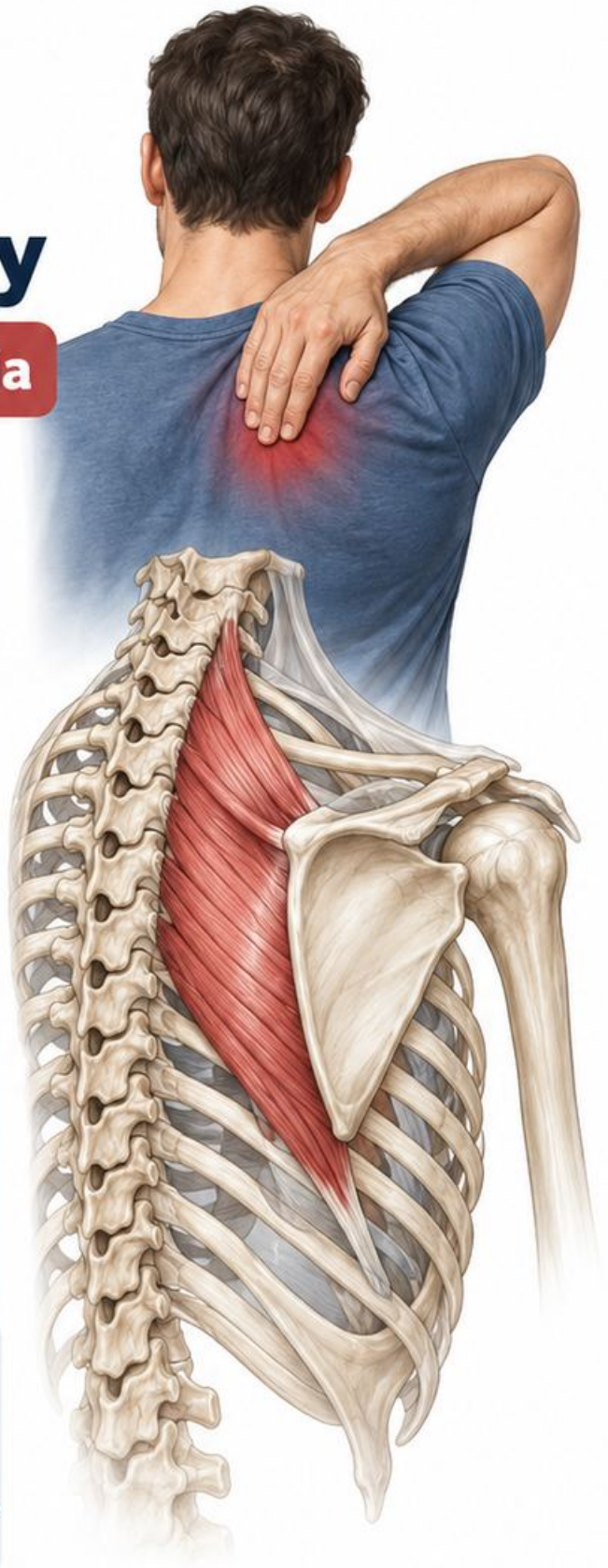

1 Zapisz dolegliwość

Gdzie pacjent odczuwa ból? Kiedy się zaczął? Co zmienia go podczas dnia, ruchu i odpoczynku?

2 Sprawdź bezpieczeństwo

Nowe zaburzenia siły lub czucia, objawy ogólne albo poważny uraz wymagają odpowiedniej oceny. Nie kończ rozumowania na mięśniu.

3 Odczytaj mapę

Oddziel położenie mięśnia od miejsca odczuwania bólu. Zaznacz podobieństwa i różnice zamiast dopasowywać każdą skargę do rysunku.

4 Porównaj informacje

Zestaw wywiad, funkcję i badanie przeprowadzone w granicach uprawnień. Zmieniaj hipotezę, gdy dane do niej nie pasują.

Przykład edukacyjny



Ból przy łopatce może współistnieć z dolegliwościami szyi. Sam podobny obszar na planszy nie rozstrzyga, która struktura ma znaczenie.

Błąd do uniknięcia



Rozpoznawanie źródła bólu wyłącznie dlatego, że pacjent wskazał podobny obszar. [1,5,6]

Ostoja

Moduł

1

Głowa, twarz i szyja

18 map anatomicznych

Mięśnie żucia • mięśnie szyi • okolica podpotyliczna

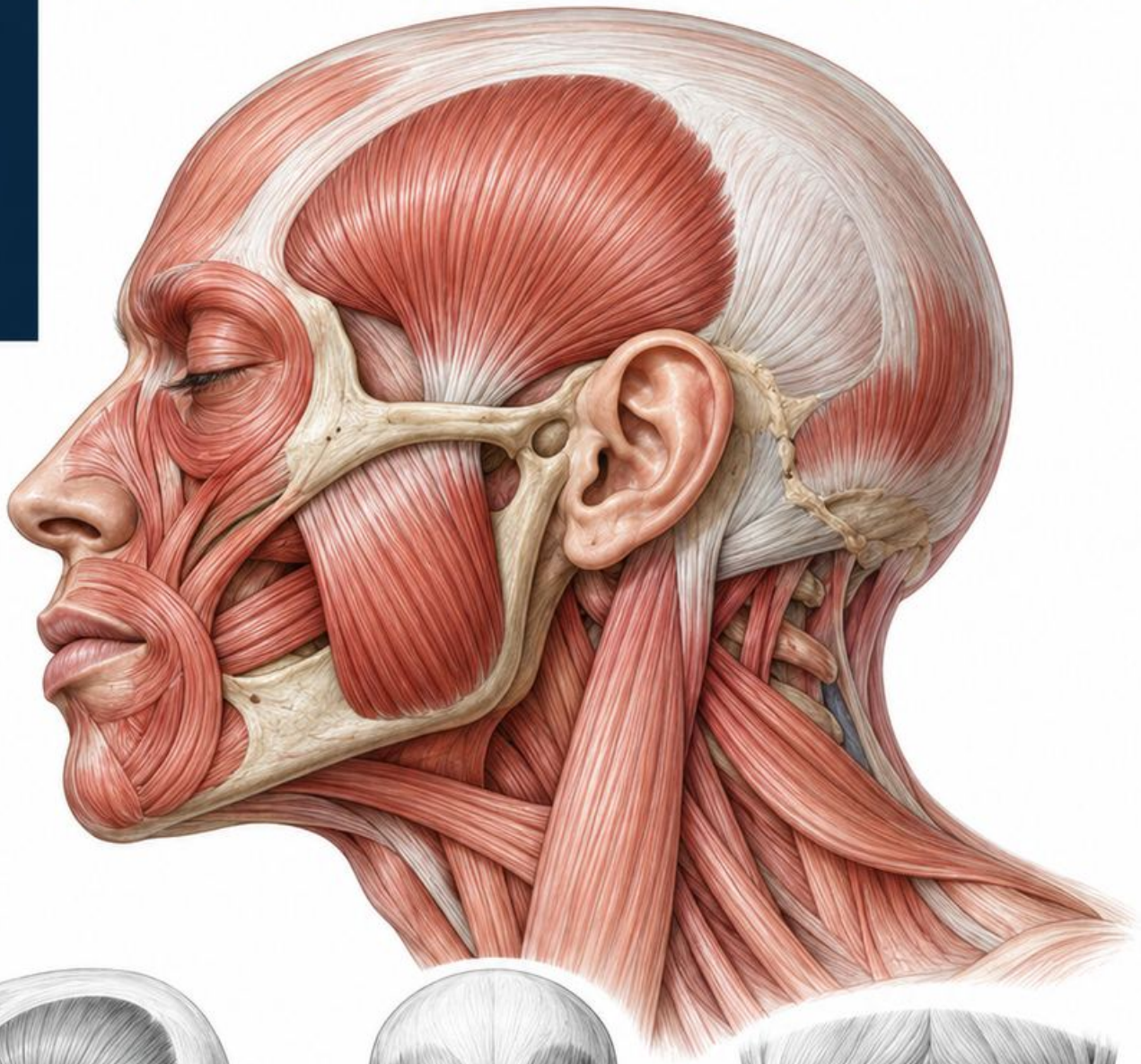



Co zobaczysz

Położenie mięśnia, punkty orientacyjne i możliwe obszary bólu rzutowanego.

Jak czytać mapy

Najpierw anatomia. Następnie obszar bólu. Na końcu pytania i kontekst kliniczny. Podobny obszar bólu może mieć różne przyczyny.

Żwacz

Mięsień żwacz • *musculus masseter*

Anatomia

Widok boczny

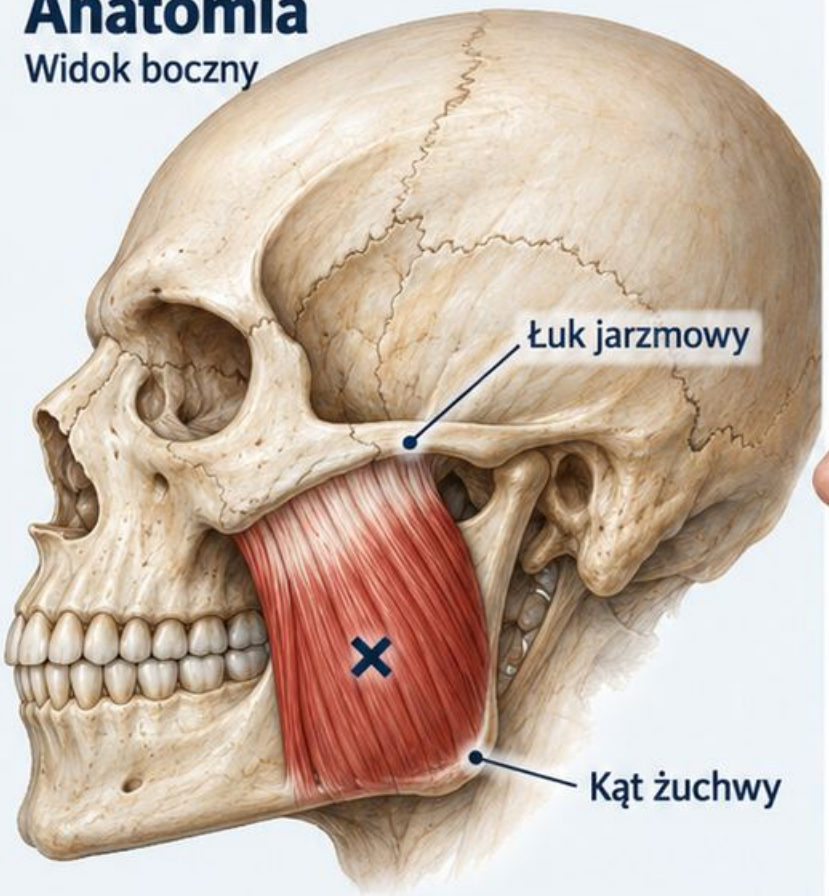

Część powierzchowna łączy łuk jarzmowy z boczną powierzchnią gałęzi i kąta żuchwy. Żwacz unosi żuchwę. [11]

Możliwy ból rzutowany



Skroń i zęby to przykładowe obszary odczuć wywołanych w badaniu palpacyjnym. Ich zasięg jest zmienny. [12]

Legenda

× Przykładowe miejsce możliwego punktu spustowego

Kreskowanie: możliwy obszar bólu rzutowanego

Pytanie do wywiadu

Czy żucie lub zaciskanie zębów zmienia Pana/Pani dolegliwości?

Sprawdź kontekst

Ból zęba wymaga różnicowania stomatologicznego. Sam układ bólu nie potwierdza jego mięśniowego źródła.

Źródła: [11] Mezey i wsp., 2022; [12] Masuda i wsp., 2018.

Mapa 002: Mięsień skroniowy — część przednia

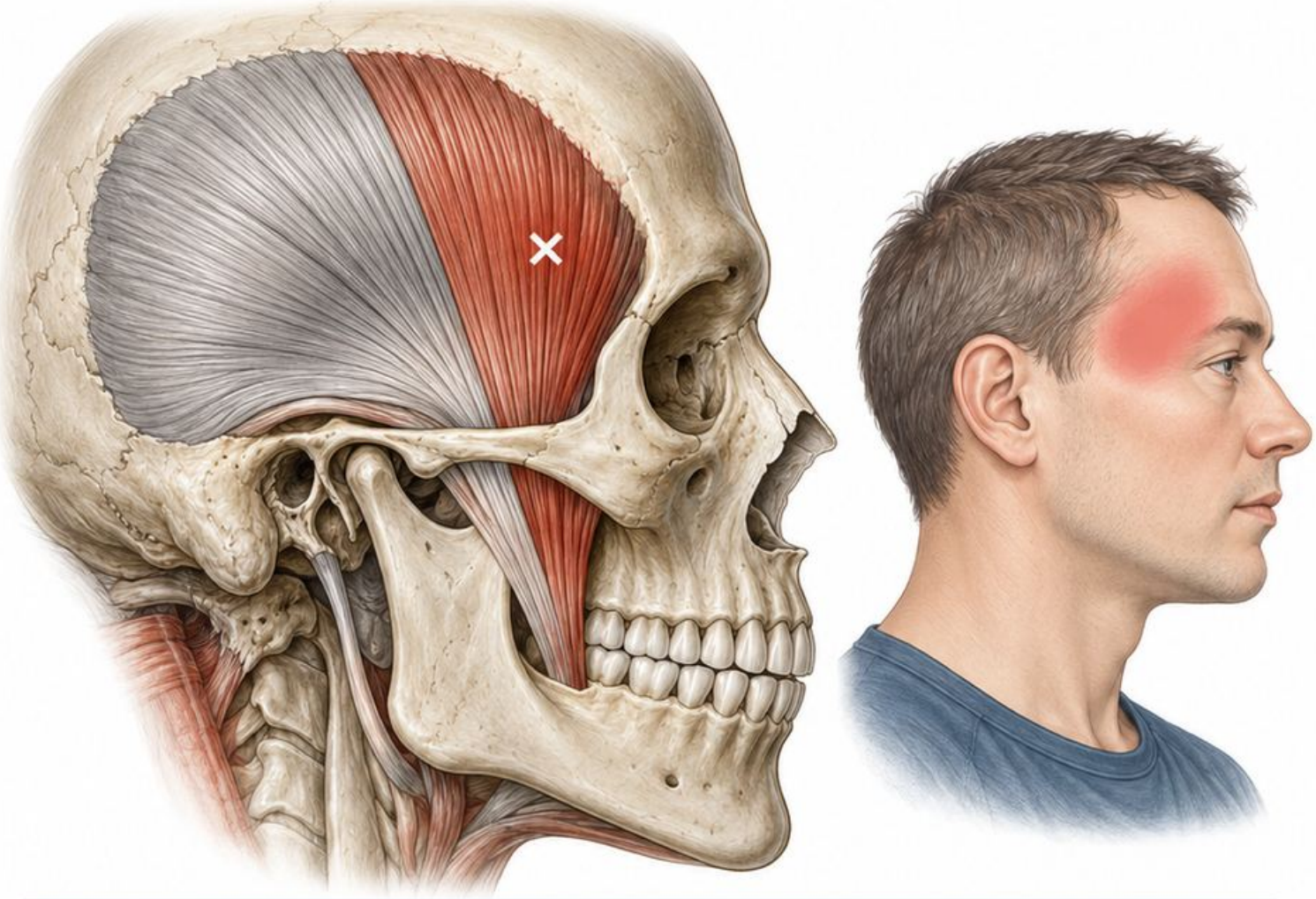

Przednie włókna wachlarza skroniowego leżą nad łukiem jarzmowym; zbiegają ku żuchwie. To część jednego mięśnia unoszącego żuchwę.

W badaniu eksperymentalnym pobudzano osobno przednią i tylną okolicę skroniową; odczuwano ból głowy. Schemat nie wyznacza granic bólu zębów.

Zapytaj: „Czy znajomy ból zmienia się podczas żucia albo po dłuższym zaciskaniu zębów?"

Pytanie porządkuje wywiad, lecz nie potwierdza źródła. Ból zęba wymaga różnicowania stomatologicznego; zaznacz stronę i własny obszar objawów.

× — możliwa okolica tkliwości, nie cel zabiegu.
Cieniowanie — orientacyjny obszar odczucia, bez stałych granic.

Źródła: [21] [27]. [18].

Ostoja

Mapa 003: Mięsień skroniowy — część tylna

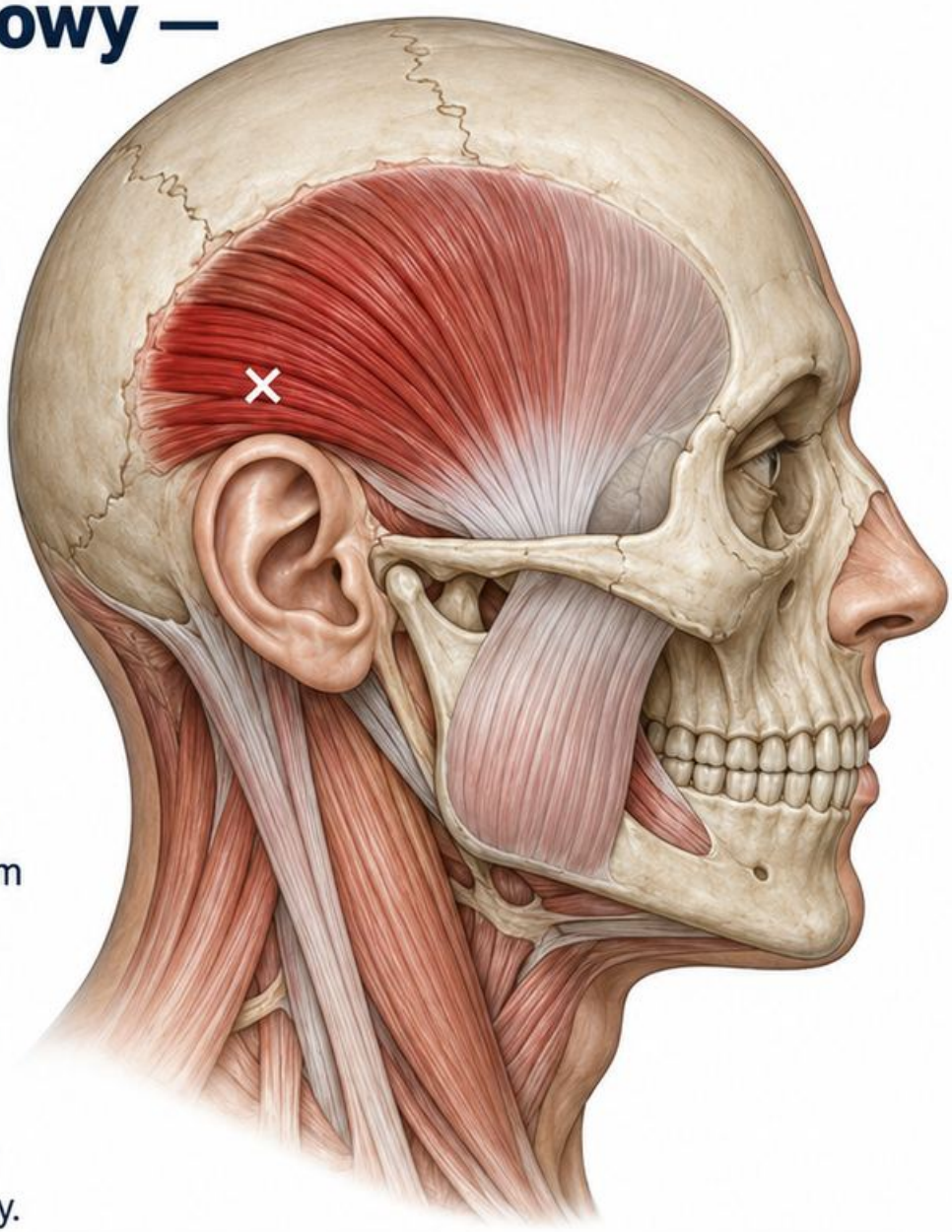

Tylne włókna biegną bardziej poziomo ponad uchem; należą do tego samego wachlarza. Łuk jarzmowy oddziela skroń od okolicy żwacza.

Badanie obejmowało także tylną okolicę skroniową. Ból doświadczalny nie tworzy indywidualnego atlasu diagnostycznego ani stałego pola dla tej części.

Zapytaj: „Czy cofanie żuchwy lub żucie wiąże się z tym samym odczuciem za skronią?”

Porównaj opis z poprzednią **stroną:** różni się orientacja włókien, a nie pewność rozpoznania. Związek czasowy z ruchem nie dowodzi przyczyny.





✕ — możliwa okolica tkliwości, nie cel zabiegu. Cieniowanie — orientacyjny obszar odczucia, bez stałych granic.

Źródła: [21], [27], [18].

Mapa 004: Mięsień skrzydłowy przyśrodkowy

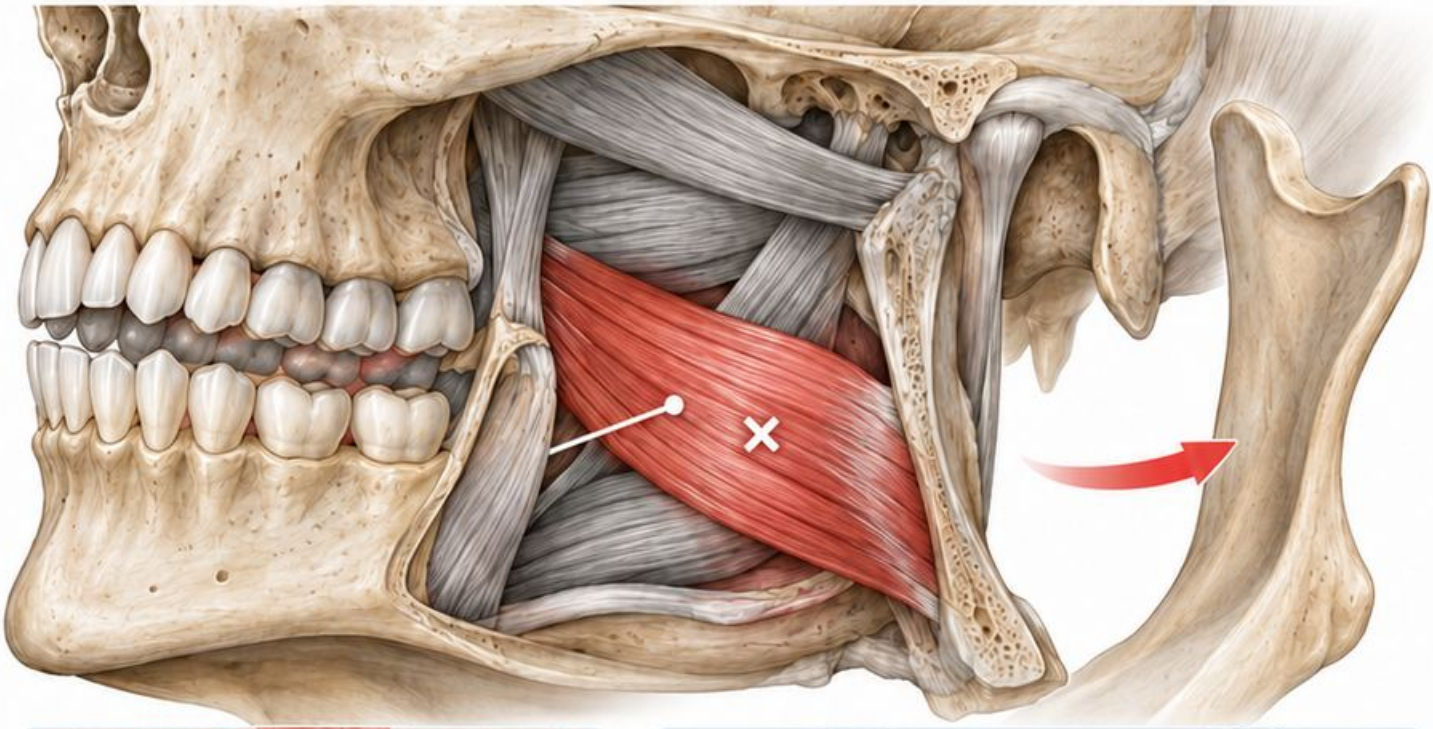





Głęboki mięsień po wewnętrznej stronie gałęzi żuchwy współpracuje przy jej unoszeniu. Na ilustracji gałąź odsunięto, aby pokazać jego położenie.

W eksperymencie obejmującym ten mięsień zgłaszano również odczucia wewnątrz ust. Nie ustalono uniwersalnego kształtu ani wyłącznego miejsca bólu.

Zapytaj: „Czy dolegliwość towarzyszy żuciu, czy występuje także bez ruchu żuchwy?"

To widok anatomiczny, nie instrukcja dostępu. Nie uciskaj głęboko okolicy przyśrodkowej żuchwy; objawy zębów, stawu i tkanek jamy ustnej wymagają różnicowania.

✕ — możliwa okolica tkliwości, nie cel zabiegu.
Cieniowanie — orientacyjny obszar odczucia, bez stałych granic.

Źródła: [20], [27], [18].

Mapa 005: Mięsień skrzydłowy boczny

Mięsień leży głęboko w dole podskroniowym, przed stawem skroniowo-żuchwowym. Uczestniczy w wysuwaniu żuchwy i jej ruchach bocznych.

Ból eksperymentalny z tego mięśnia mógł obejmować struktury wewnątrz ust. Nie rozdzielamy odrębnych wzorców dla jego głów.

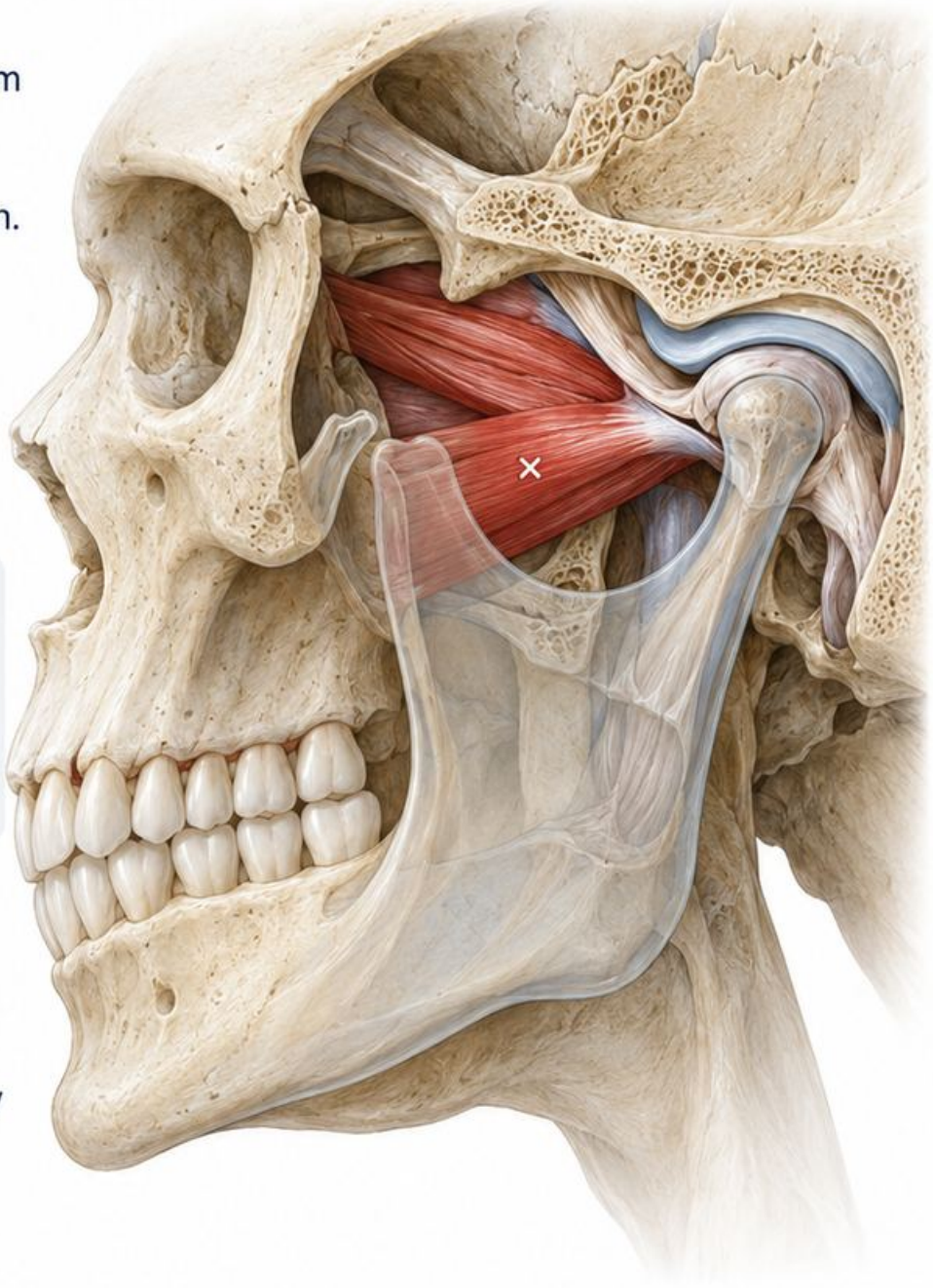

Zapytaj:
„Czy wysuwanie żuchwy albo ziewanie zmienia znajomą dolegliwość przed uchem?"

Ból przed uchem może mieć inne źródło. Głębokość i sąsiedztwo struktur naczyniowo-nerwowych wykluczają traktowanie ryciny jako instrukcji samodzielnej palpacji.



✕ — możliwa okolica tkliwości, nie cel zabiegu. Cieniowanie — orientacyjny obszar odczucia, bez stałych granic.

Źródła: [20], [27], [18].

Ostoja

Mapa 006: Mięsień dwubrzuścowy

Dwa brzuśce łączy ścięgno pośrednie przy kości gnykowej. Mięsień pomaga w unoszeniu kości gnykowej i opuszczaniu żuchwy.

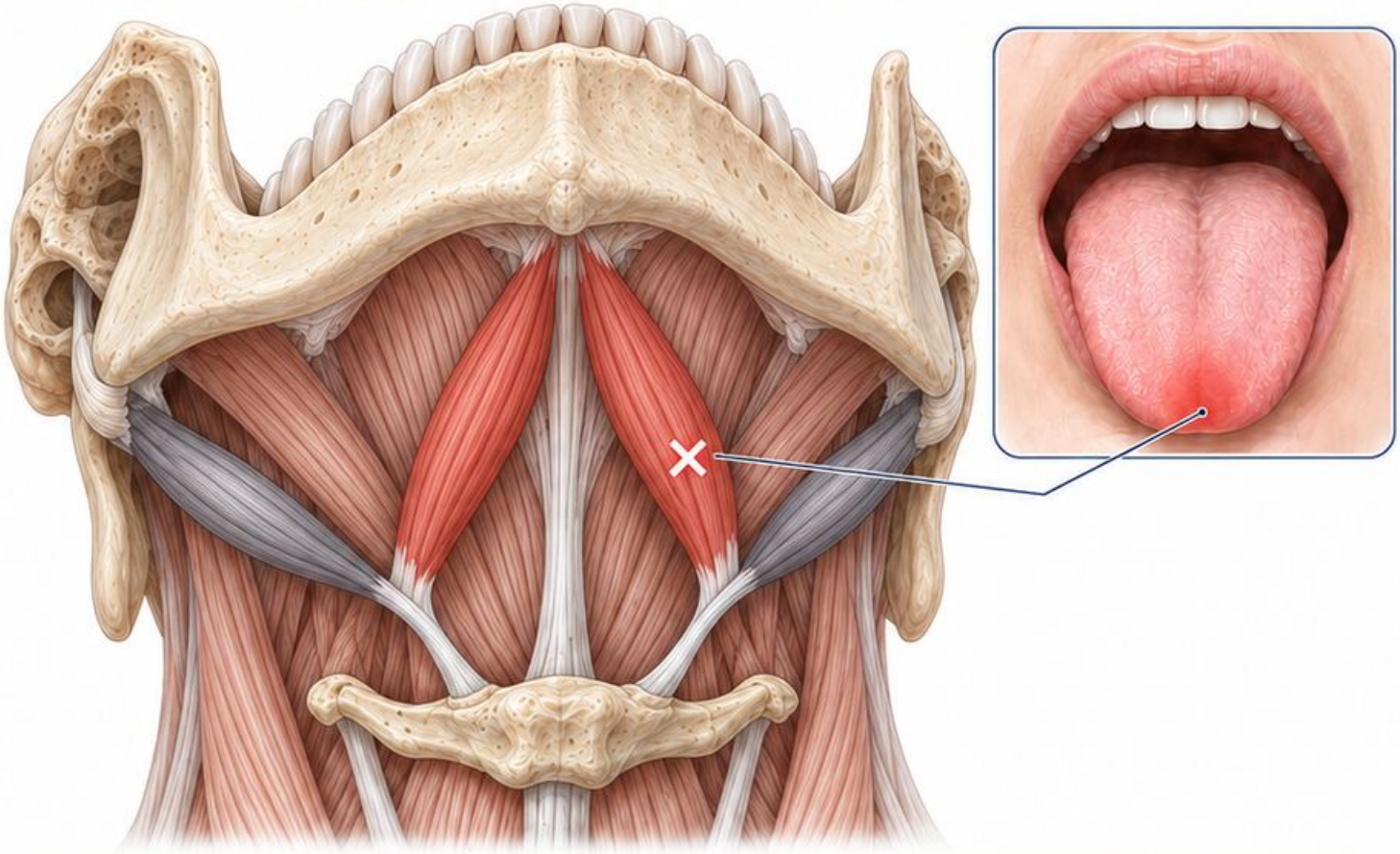

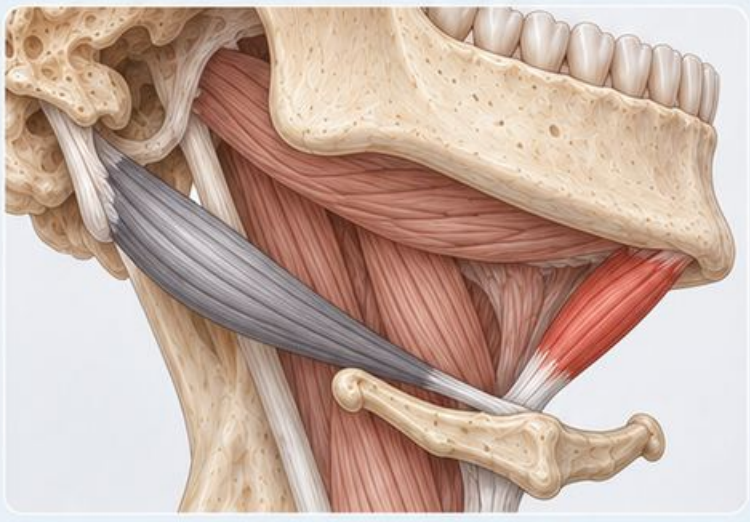

Badano brzusiec przedni: ból wywołany eksperymentalnie bywał odczuwany na czubku języka. Wyniku nie przenosimy na brzusiec tylny.

Zapytaj: „Czy otwieranie ust lub połykanie wiąże się z odczuciem pod żuchwą albo w jamie ustnej?"

Rycina pokazuje cały mięsień dla orientacji, lecz wzmianka o bólu dotyczy wyłącznie badanego brzuśca. Objawy języka lub połykania wymagają osobnej oceny.

✕ — możliwa okolica tkliwości, nie cel zabiegu. Cieniowanie — orientacyjny obszar odczucia, bez stałych granic.

Źródła: [20], [27], [18].

Mapa 007: Mięsień mostkowo-obojczykowo-sutkowy — głowa mostkowa

Węższa głowa rozpoczyna się przy rękojeści mostka; łączy się z głową obojczykową w mięsień biegnący ku wyrostkowi sutkowatemu.

W badaniach całego mięśnia opisywano ból rzutowany do głowy. Nie ma tu osobnego, zwalidowanego pola głowy mostkowej.

Zapytaj: „Czy obrót głowy podczas rozmowy zmienia znajome odczucie szyi lub głowy?"

Ta strona odróżnia przyczep, nie rozpoznanie. Nie uciskaj przedniej okolicy szyi; zawroty głowy lub nowe objawy neurologiczne wymagają odrębnego postępowania.

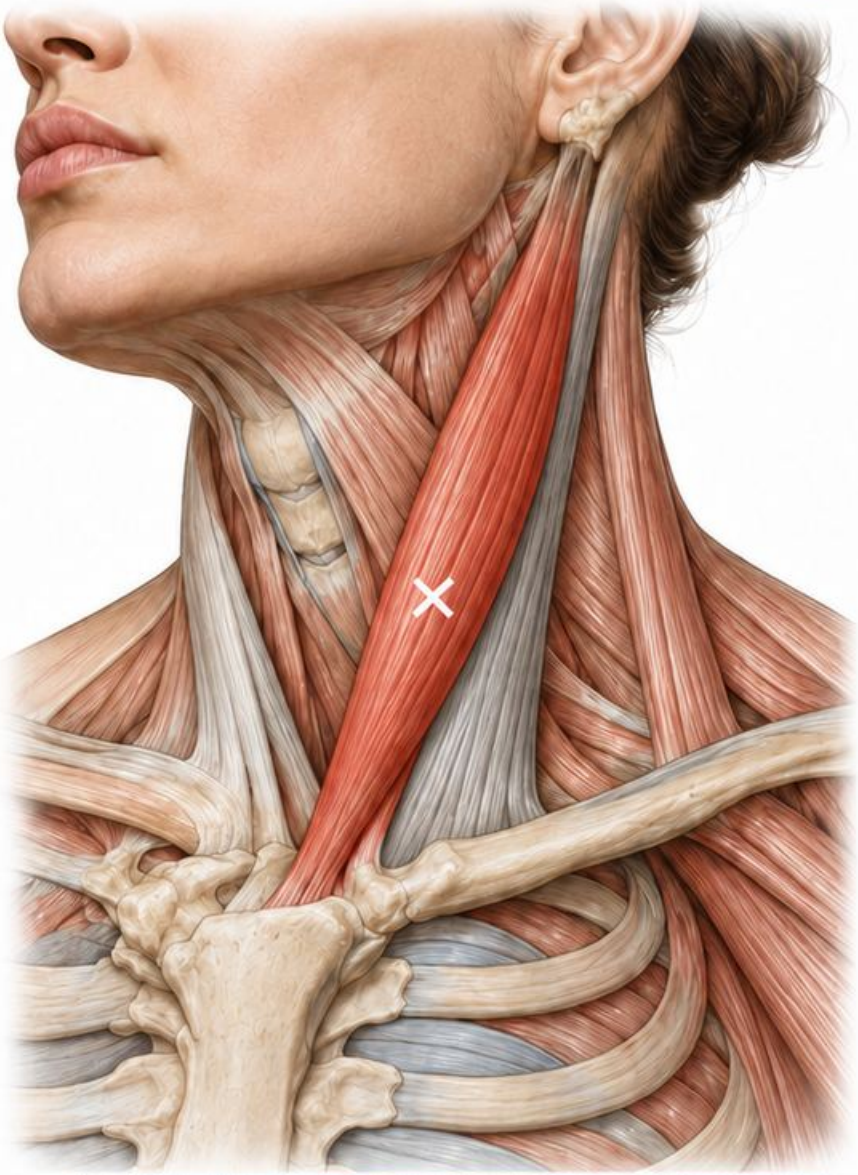





✕ — możliwa okolica tkliwości, nie cel zabiegu. Cieniowanie — orientacyjny obszar odczucia, bez stałych granic.

Źródła: [22], [30], [18].

Ostoja

Mapa 008: Mięsień mostkowo-obojczykowo-sutkowy — głowa obojczykowa

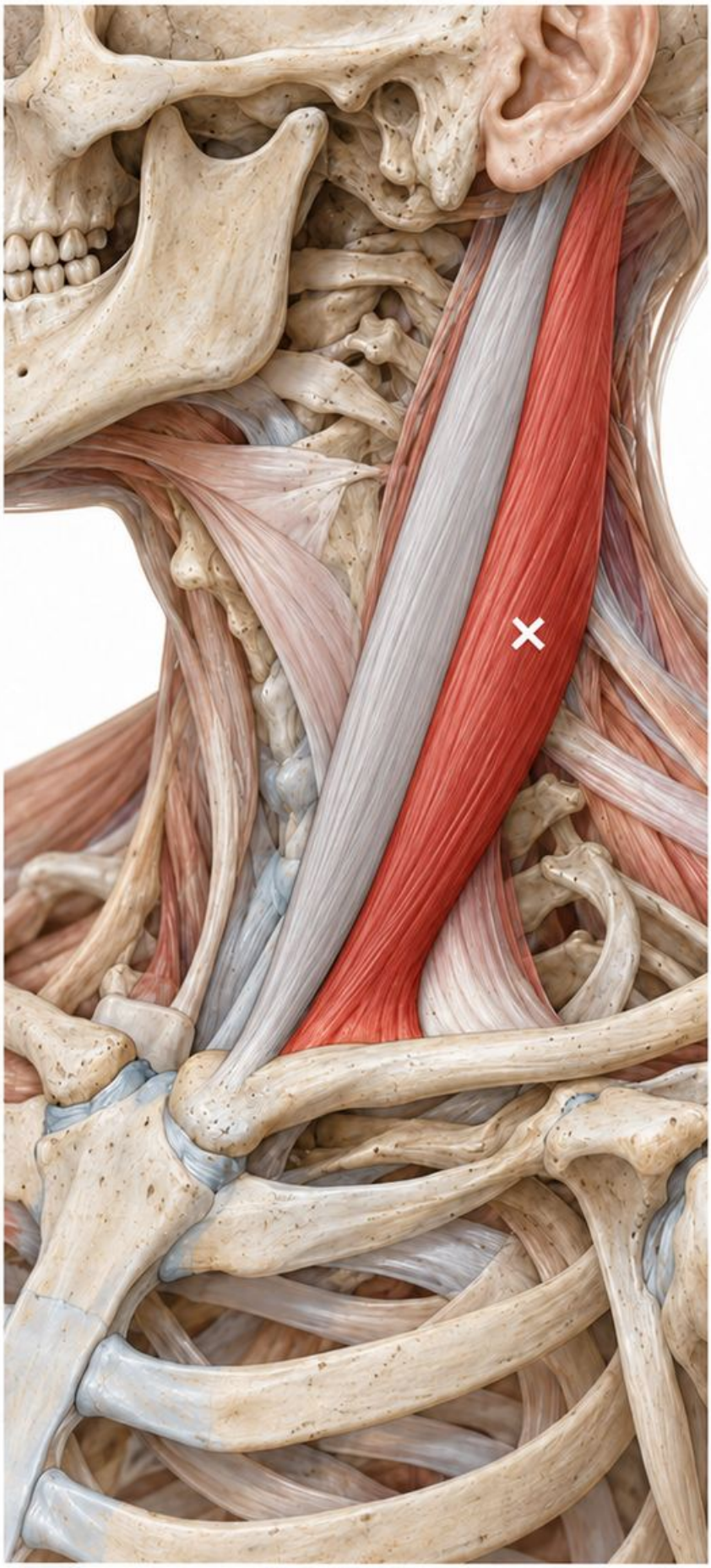

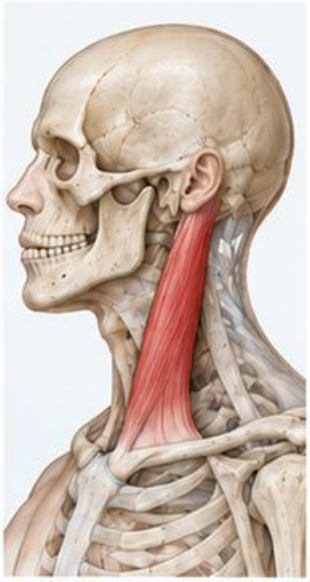



Szersza głowa zaczyna się przy przyśrodkowym odcinku obojczyka. Wyżej łączy się z głową mostkową, tworząc powierzchowny pas bocznej szyi.

Dane o bólu rzutowanym dotyczą mięśnia jako całości. Zmiana wyróżnionej głowy na rycinie nie oznacza nowego, niezależnego wzorca bólu.

Zapytaj: „Czy długie utrzymywanie głowy zwróconej w jedną stronę wiąże się ze zmianą dolegliwości?"

Porównaj oba przyczepy kostne, a opis objawów zachowaj wspólny. Nie przypisuj szumów usznych, omdlenia ani zaburzeń widzenia wyłącznie temu mięśniowi.

× — możliwa okolica tkliwości, nie cel zabiegu. Cieniowanie — orientacyjny obszar odczucia, bez stałych granic.

Źródła: [22], [30], [18].

Ostoja

Mapa 009: Mięsień czworoboczny — część zstępująca

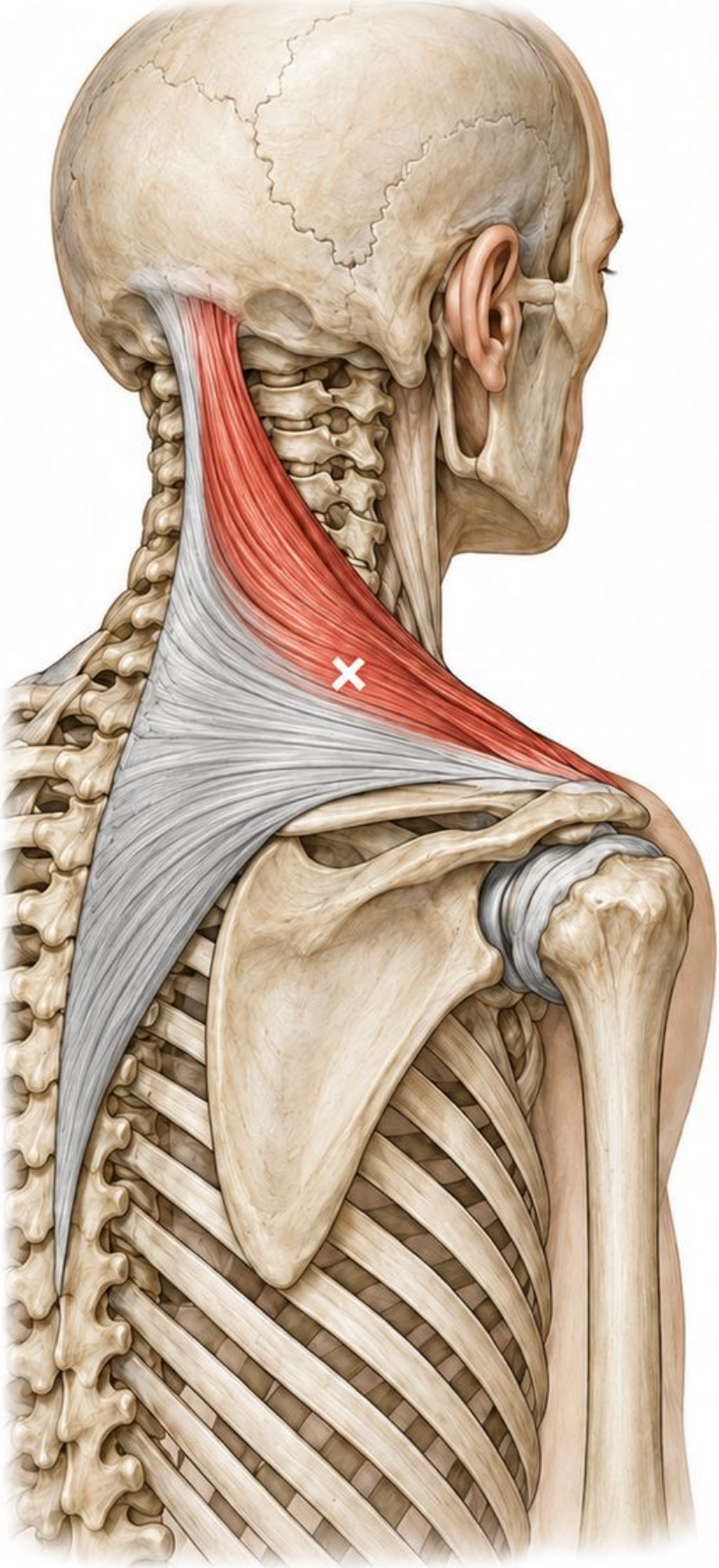

Górne włókna tworzą powierzchowną warstwę między karkiem a obręczą barkową. Orientację ułatwiają potylica, bark i boczny odcinek obojczyka.

U dzieci z napięciowym bólem głowy opisywano promieniowanie z górnego czworobocznego do bocznej szyi i skroni. To przykład populacyjny.



Zapytaj: „Czy unoszenie barku lub długie trzymanie torby zmienia znajomy ból karku?"

Obecność tkliwości nie ustala przyczyny bólu głowy. Oznaczenie nie wyznacza miejsca obowiązkowego ucisku ani potwierdzonej przyczyny ograniczenia ruchu.

✕ — możliwa okolica tkliwości, nie cel zabiegu. Cieniowanie — orientacyjny obszar odczucia, bez stałych granic.

Źródła: [28], [27], [18].

Dźwigacz łopatki

Musculus levator scapulae

Anatomia

Widok od tyłu

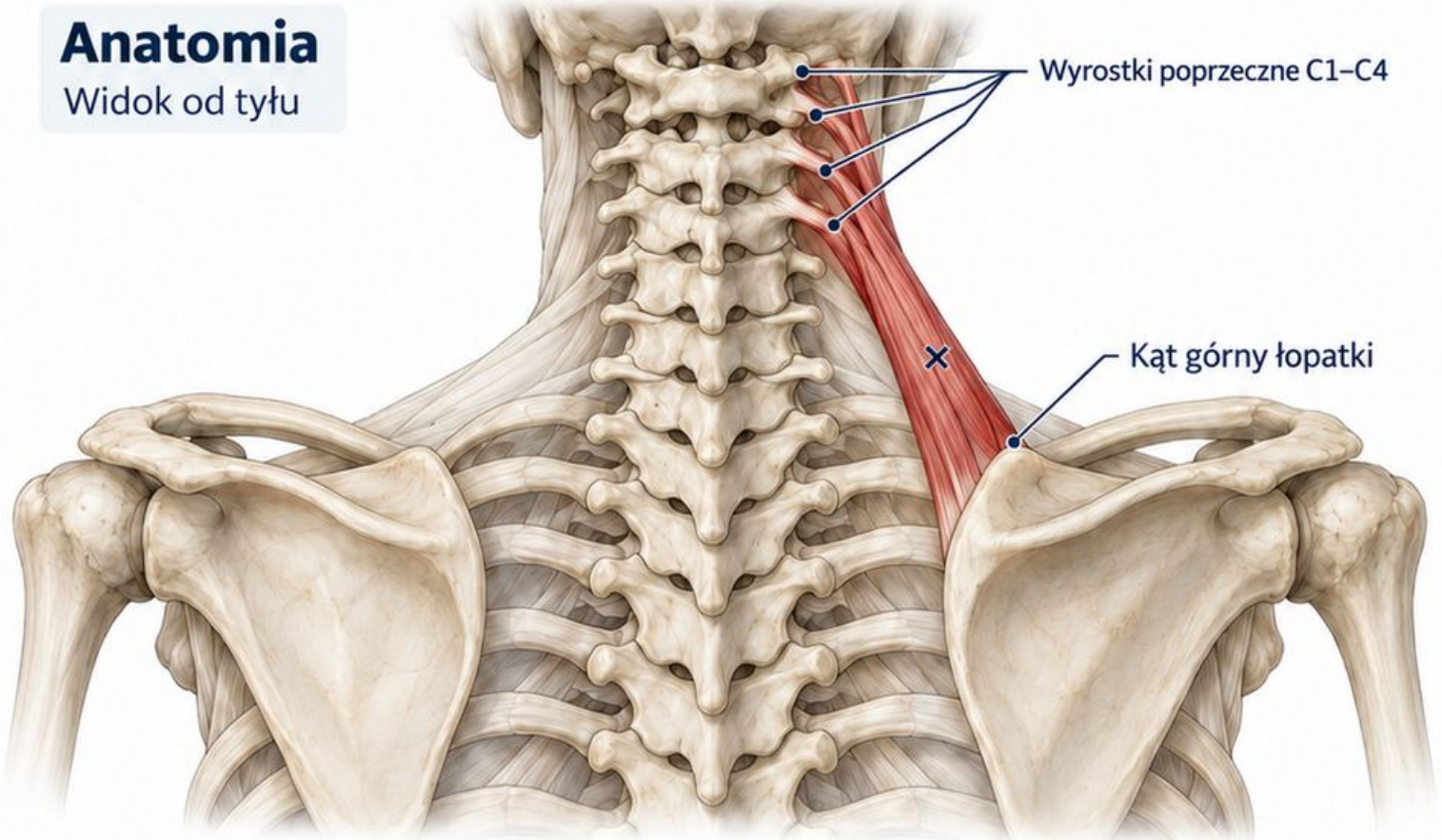

Biegnie od wyrostków poprzecznych C1–C4 do górnej części brzegu przyśrodkowego łopatki. Unosi łopatkę. [13]

Możliwy wzorzec bólu



W badaniu osób z bólem górnego odcinka piersiowego punkty spustowe tego mięśnia mogły odtwarzać ból w tej okolicy. [14]

Legenda

× Przykładowe miejsce możliwego punktu spustowego

Kreskowanie: orientacyjna okolica bólu opisana w badaniu

Ruch i wywiad

Czy obracanie głowy lub długie utrzymywanie barku w górze zmienia Pana/Pani dolegliwości?

W interpretacji

Podobny ból może pochodzić z innych struktur szyi i barku. Mapa nie rozstrzyga przyczyny.

Źródła: [13] Variant Prevertebral Muscle, 2017; [14] Ortega-Santiago i wsp., 2019.

Ostoja

Mapa 011:
Mięsień pochyły przedni

Przedni pochyły leży głęboko po bocznej stronie szyi, przed pochyłym środkowym. W tej okolicy przebiegają ważne naczynia i nerwy.

W opisach przypadków zespołu mięśni pochyłych ból obejmował szyję i kończynę górną; wskazywano także mięsień przedni. To ograniczona obserwacja kliniczna.

Zapytaj: „Czy zmiana ustawienia szyi zmienia ból ręki, a czy pojawia się osłabienie lub drętwienie?”

Obraz nie odróżnia bólu mięśniowego od neuropatii. Nie uciskaj głęboko tej okolicy; nowe lub postępujące objawy neurologiczne wymagają oceny.



✕ — możliwa okolica tkliwości, nie cel zabiegu.

Cieniowanie — orientacyjny obszar odczucia, bez stałych granic.



Źródła: [23], [31], [18].

Ostoja

Mapa 012: Mięsień pochyły środkowy

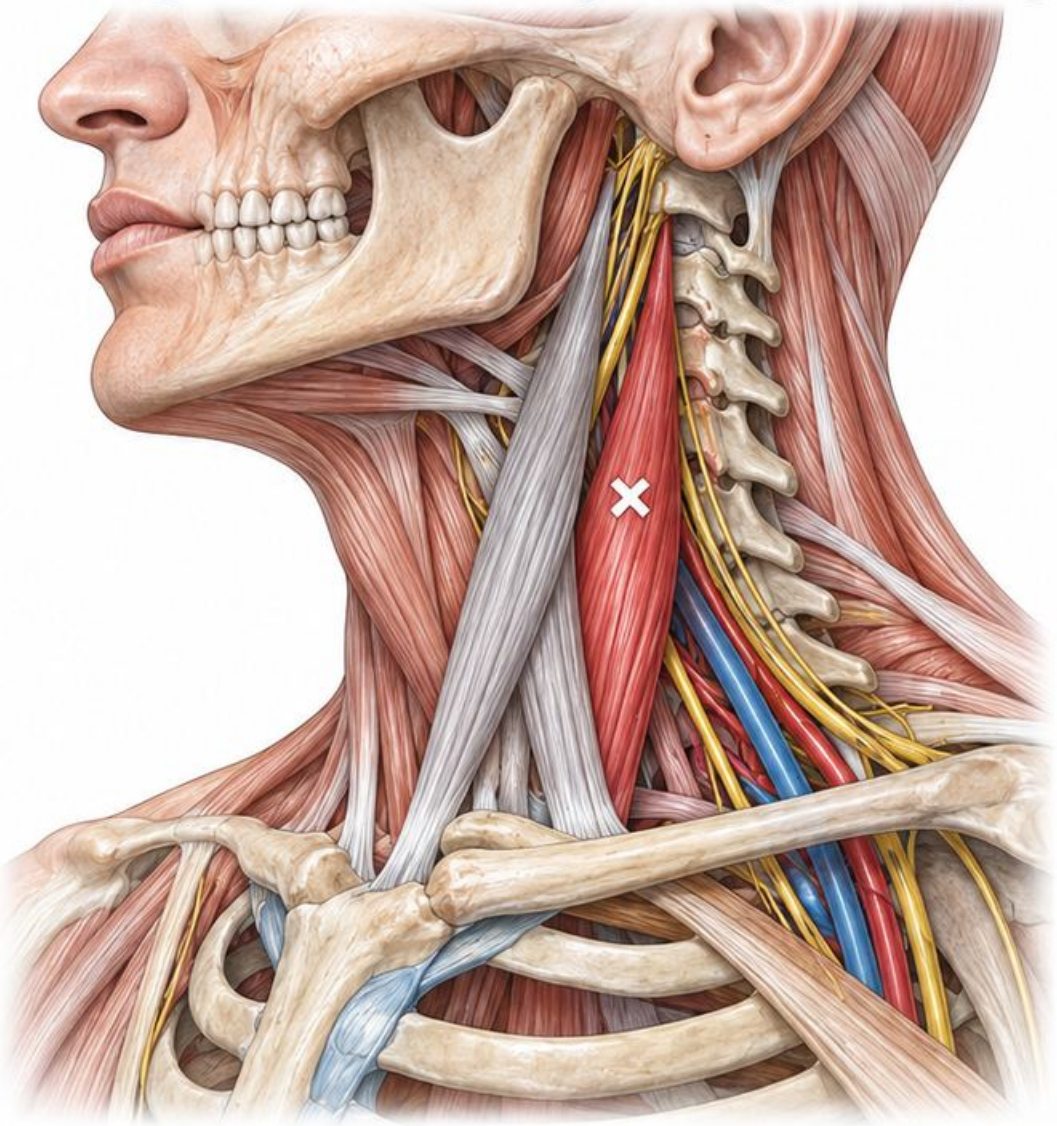



Pochyły środkowy zajmuje pośrednie położenie w grupie; na schemacie leży za przednim. Przestrzeń między nimi ma ważne sąsiedztwo nerwowo-naczyniowe.

Opisy bólu szyi i ręki dotyczą zespołu mięśni pochyłych. Dostępne opisy nie uzasadniają oddzielnego, pewnego pola dla mięśnia środkowego.



Zapytaj: „Czy ustawienie głowy przy pracy zmienia odczucia w szyi i ręce?"

Rycina rozdziela warstwy anatomiczne, nie rozdziela rozpoznań. Zapisz rzeczywisty przebieg objawów; nie dopasowuj go na siłę do gotowego konturu.

× — możliwa okolica tkliwości, nie cel zabiegu.
Cieniowanie — orientacyjny obszar odczucia, bez stałych granic.

Źródła: [23], [31], [18].

Ostoja

Mapa 013: Mięsień pochyły tylny

Najbardziej tylny i zwykle najmniejszy z trzech mięśni pochyłych leży w głębokiej bocznej okolicy szyi, za mięśniem środkowym.

Nie wyodrębniamy jego własnego pola bólu rzutowanego. Dostępne opisy przypadków dotyczą grupy, a nie potwierdzonego wzorca pochyłego tylnego.

Zapytaj: „Czy boczne ustawienie głowy wiąże się z miejscowym bólem, czy objawy pozostają niezmienne?"

Ta karta uzupełnia orientację w grupie. Ewentualny obszar ręki zaznacz jako relację osoby, nie skutek tego jednego mięśnia; unikaj głębokiej palpacji.

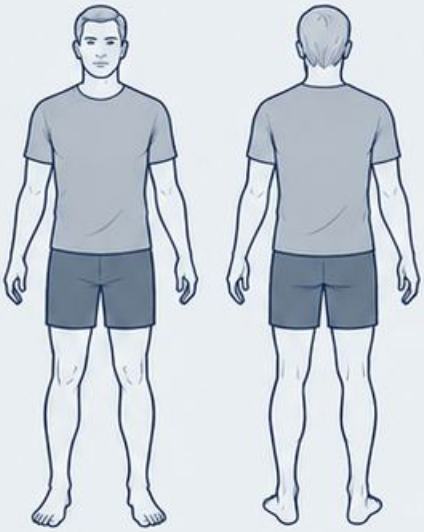

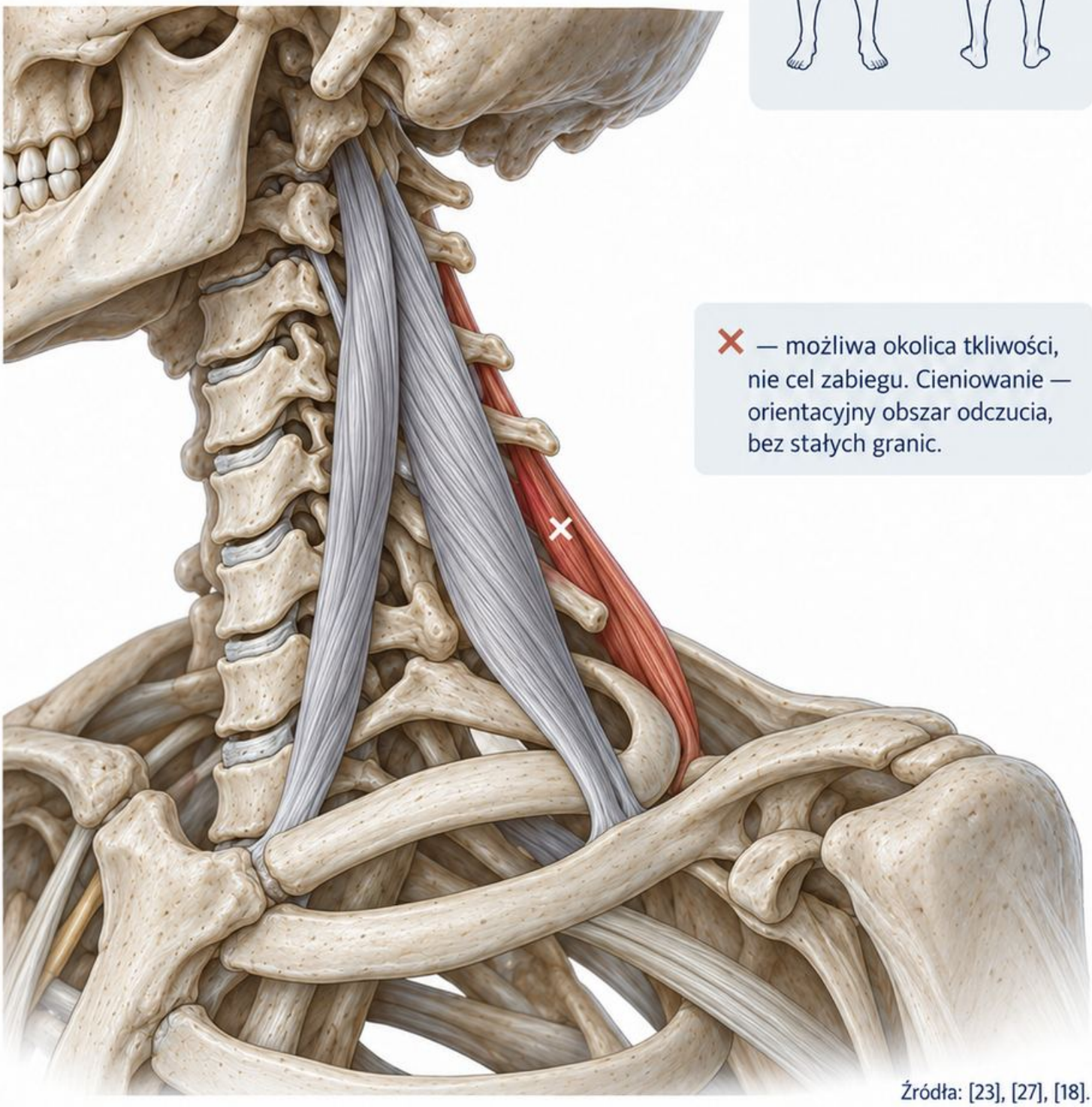

✕ — możliwa okolica tkliwości, nie cel zabiegu. Cieniowanie — orientacyjny obszar odczucia, bez stałych granic.

Źródła: [23], [27], [18].

Mapa 014: Mięśnie podpotyliczne

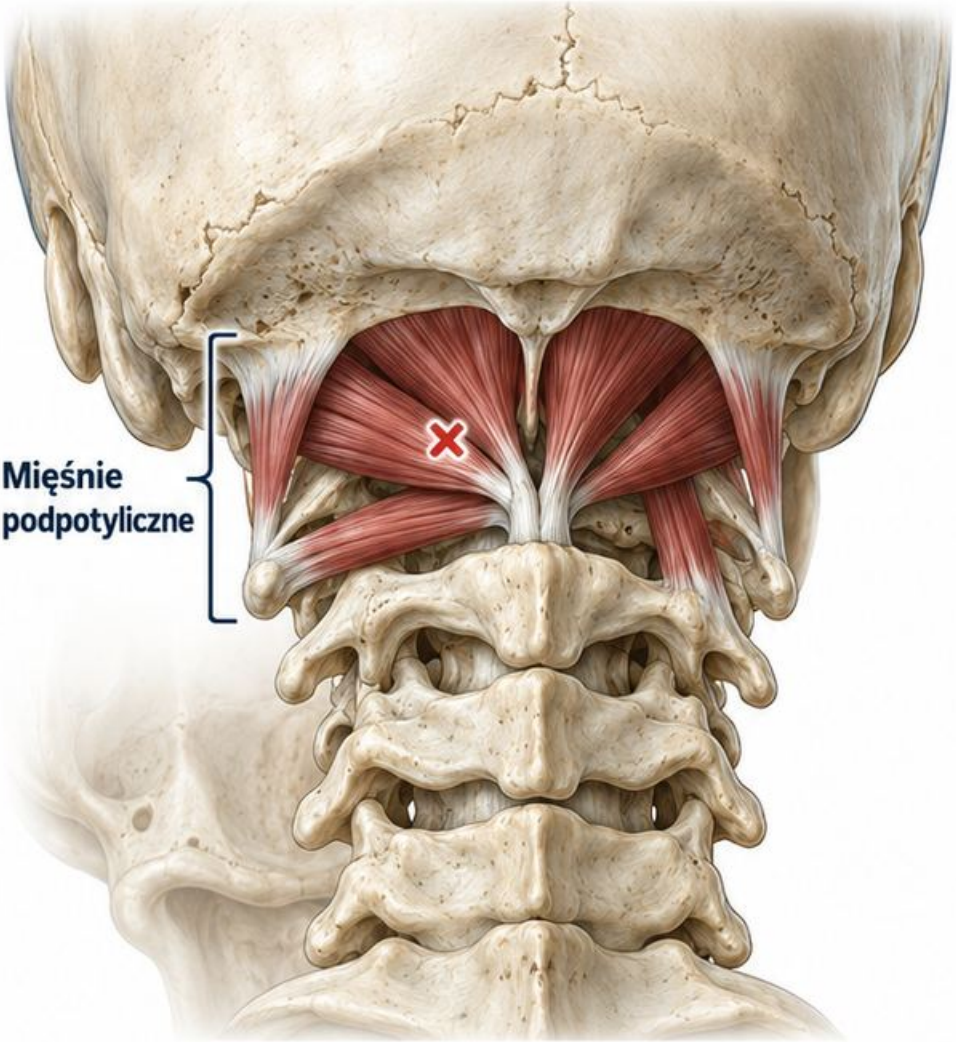





Głęboka grupa łączy górne kręgi szyjne z okolicą potyliczną. Rycina pokazuje warstwę pod mięśniami powierzchownymi, a nie dostęp do ucisku.

W badaniu dzieci z przewlekłym napięciowym bólem głowy odczucia rzutowane obejmowały wnętrze głowy, czoło i okolicę za oczami.

Zapytaj: „Czy dłuższe patrzenie w górę zmienia znajome odczucie przy potylicy lub w głowie?"

Wynik grupy pediatrycznej nie wyznacza mapy dla każdego dorosłego. Nie przypisujemy oddzielnego pola każdemu z małych mięśni ani nie zalecamy głębokiego nacisku.

Źródła: [28], [29], [18].

✖ — możliwa okolica tkliwości, nie cel zabiegu. Cieniowanie — orientacyjny obszar odczucia, bez stałych granic.



Ostoja

Mapa 015:

Mięsień płatowaty głowy

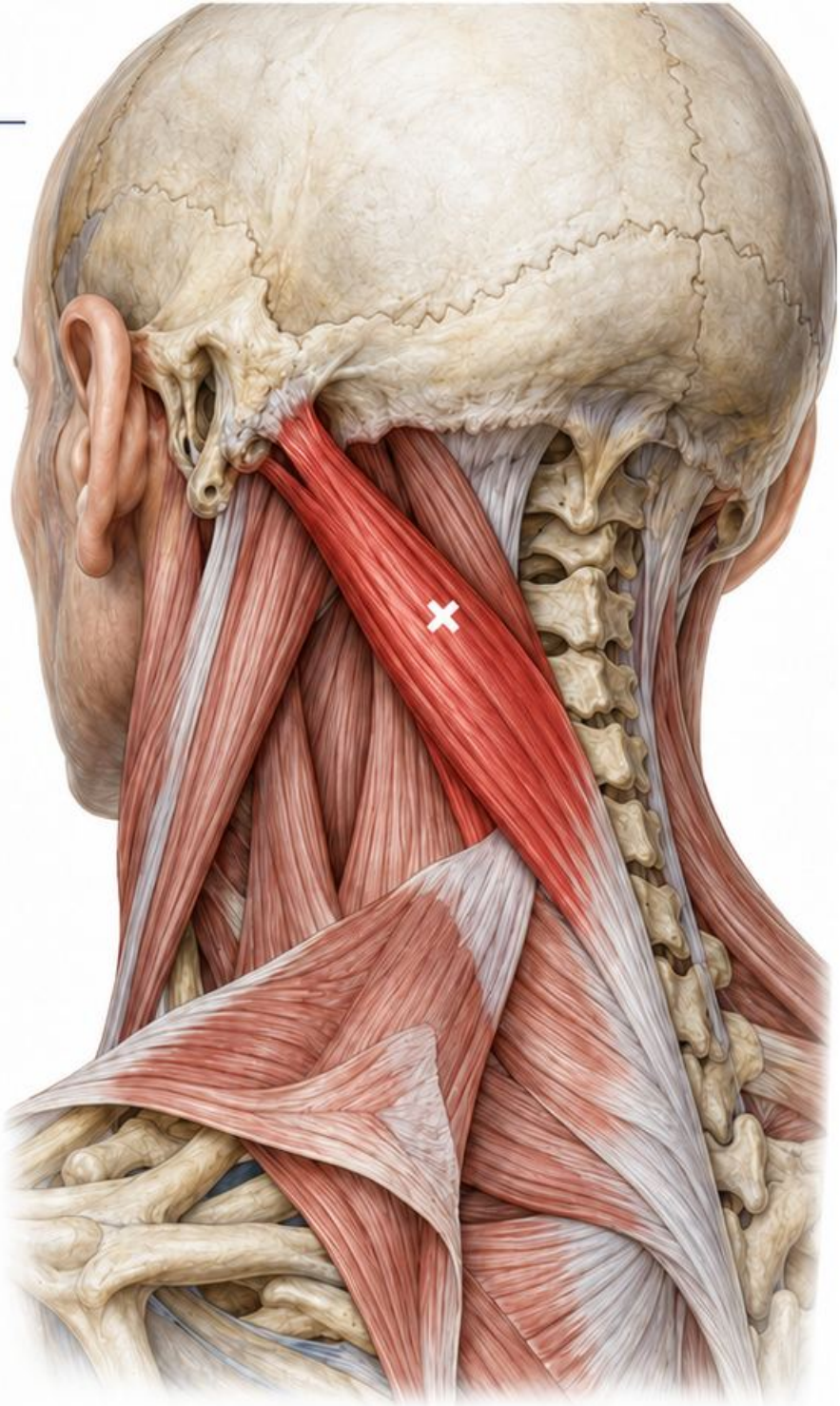

Mięsień biegnie skośnie od linii środkowej karku ku czaszce; leży pod powierzchownymi warstwami. Pomaga w wyproście i obrocie głowy.

Badania doświadczalne obejmowały ten mięsień i opisywały odczucia bólowe w okolicy głowy. Nie odtwarzamy nieweryfikowalnej granicy na skórze.

Zapytaj: „Czy spokojny obrót głowy albo spojrzenie za siebie odtwarza znajomą dolegliwość?”

Ruch angażuje wiele struktur, więc zgodność nie rozstrzyga o mięśniu. Na obrysie głowy zaznacz własny opis bólu, bez zakładania identycznego przebiegu.







✖ — możliwa okolica tkliwości, nie cel zabiegu.
Cieniowanie — orientacyjny obszar odczucia, bez stałych granic.

Źródła: [21], [25], [29], [18].

Ostoja

Mapa 016: Mięsień płatowaty szyi

Płatowaty szyi biegnie skośnie ku górnym kręgom szyjnym; w odróżnieniu od płatowatego głowy nie kończy się na czaszce.

W analizie pacjentów z migreną odnotowano punkty w tym mięśniu z bólem rzutowanym do okolicy czołowej lub skroniowej.

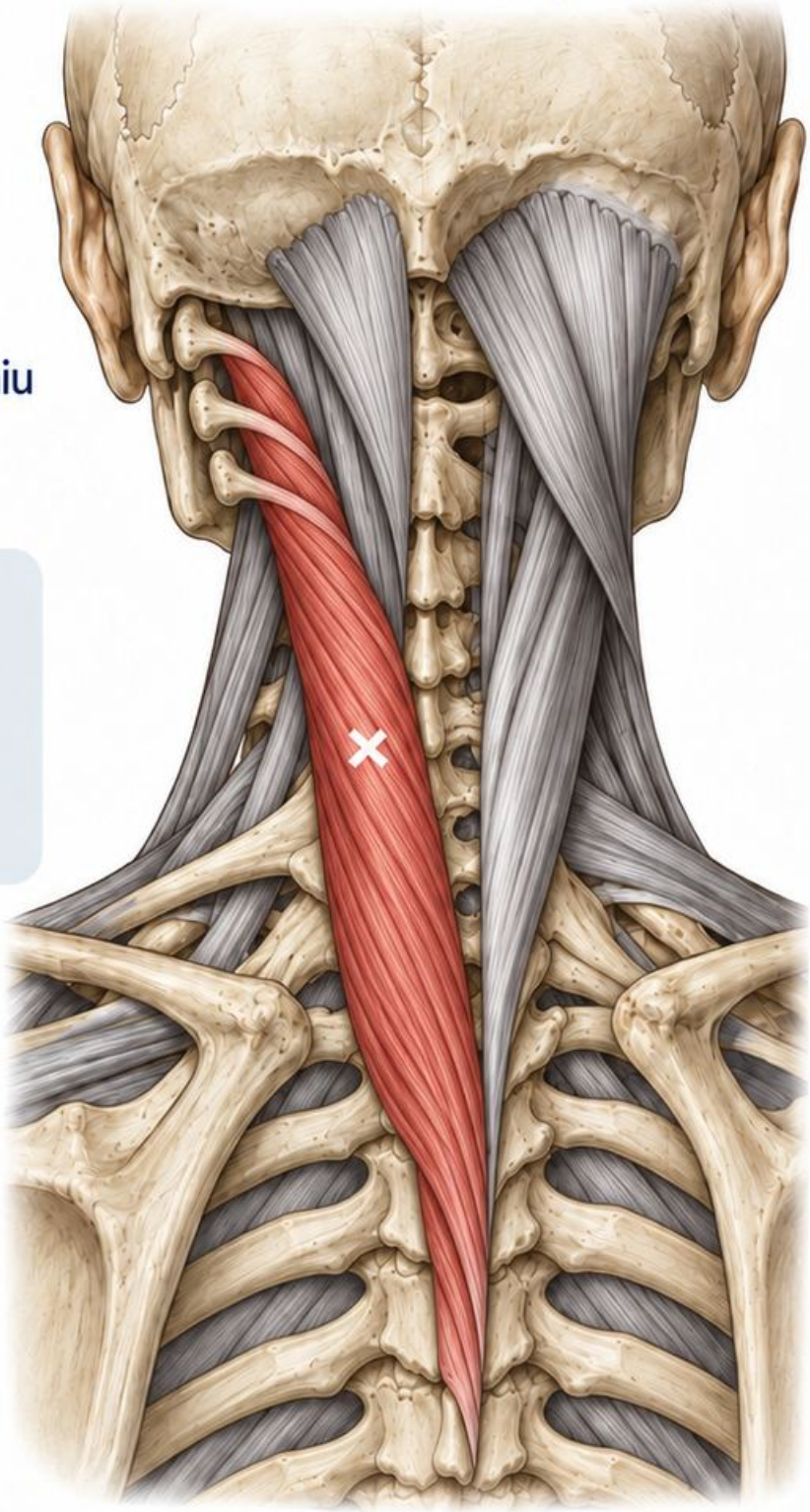

Zapytaj:
„Czy obrót szyi wiąże się z tym samym odczuciem, które rozpoznajesz podczas bólu głowy?"

Badanie obejmowało wybraną grupę z migreną, Nie dowodzi, że mięsień wywołuje migrenę; ani że każdy ból skroni pochodzi z szyi.



✕ — możliwa okolica tkliwości, nie cel zabiegu. Cieniowanie — orientacyjny obszar odczucia, bez stałych granic.

Źródła: [24], [29], [18].

Mapa 017: Mięsień półkolcowy głowy

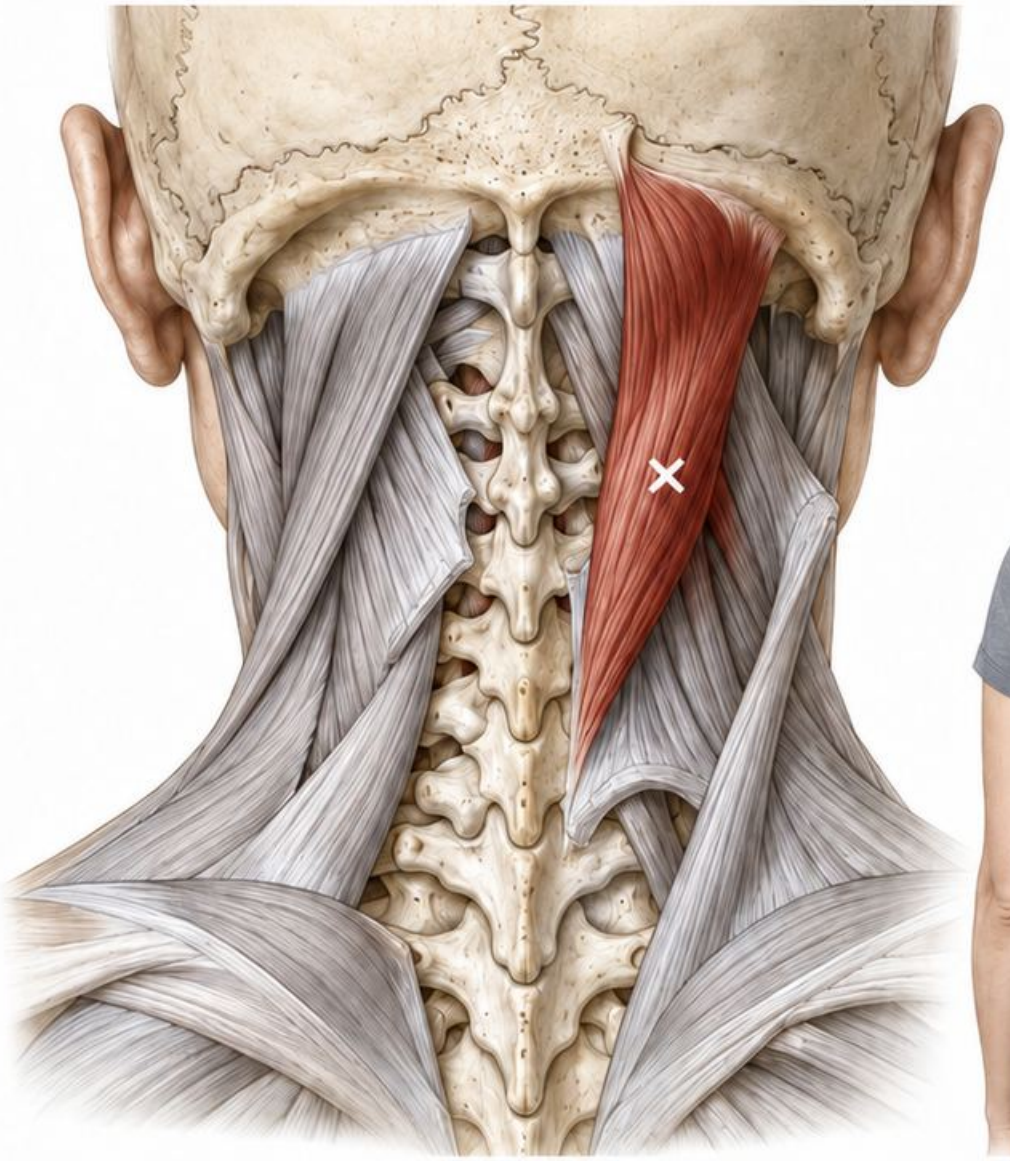



Półkolcowy głowy tworzy głębszą warstwę tylnego karku, biegnącą ku kości potylicznej. Nie jest tym samym mięśniem co półkolcowy szyi.

Badano jego tkliwe punkty u osób z mechanicznym bólem szyi. Dostępny opis nie pozwala tu wyznaczyć osobnego obszaru bólu odległego.

Zapytaj: „Czy niewielkie odchylenie głowy wiąże się z miejscowym, znajomym bólem karku?”

Pokazujemy położenie i możliwą tkliwość, bez wymyślonej mapy promieniowania. Rozpoznanie przyczyny wymaga pełnej oceny; badany ruch nie jest testem swoistym.

✕ — możliwa okolica tkliwości, nie cel zabiegu.
Cieniowanie — orientacyjny obszar odczucia, bez stałych granic.

Źródła: [25], [29], [18].

Mapa 018: Mięsień półkolcowy szyi

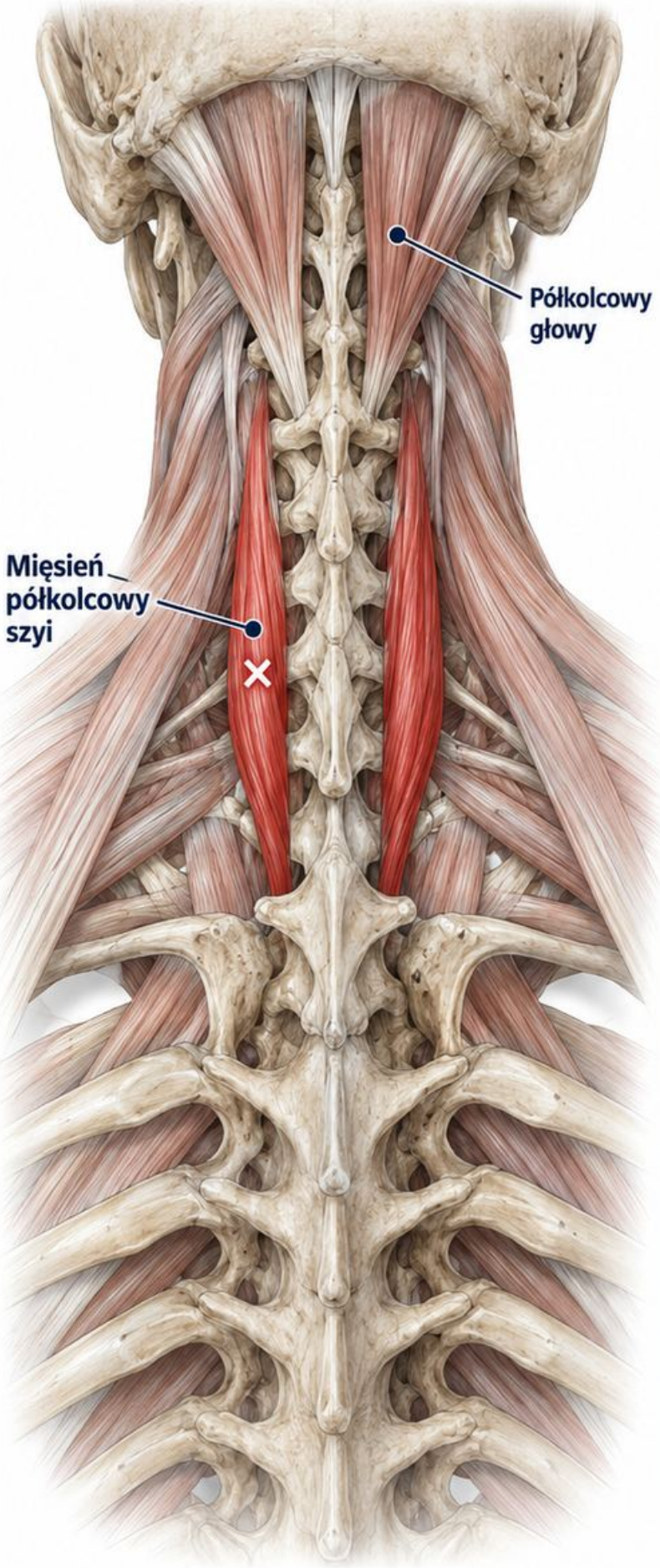

Mięsień leży głęboko przy kręgosłupie szyjnym, pod półkolcowym głowy. Jego włókna kończą się na kręgach szyjnych, a nie na potylicy.

W retrospektywnej analizie osób z migreną opisywano punkty tego mięśnia oraz odczucia rzutowane do okolicy czołowej lub skroniowej.

Zapytaj: „Czy zmiana ustawienia szyi wiąże się ze znajomym odczuciem w głowie?"

To obserwacja u wybranych pacjentów, nie reguła rozpoznawania migreny. Nie przenosimy jej na sąsiedni półkolcowy głowy; nie zalecamy głębokiego poszukiwania punktów.

✕ — możliwa okolica tkliwości, nie cel zabiegu. Cieniowanie — orientacyjny obszar odczucia, bez stałych granic.



Źródła: [24], [29], [18].

Ostoja

Bark i ramię

Mapy 019–036

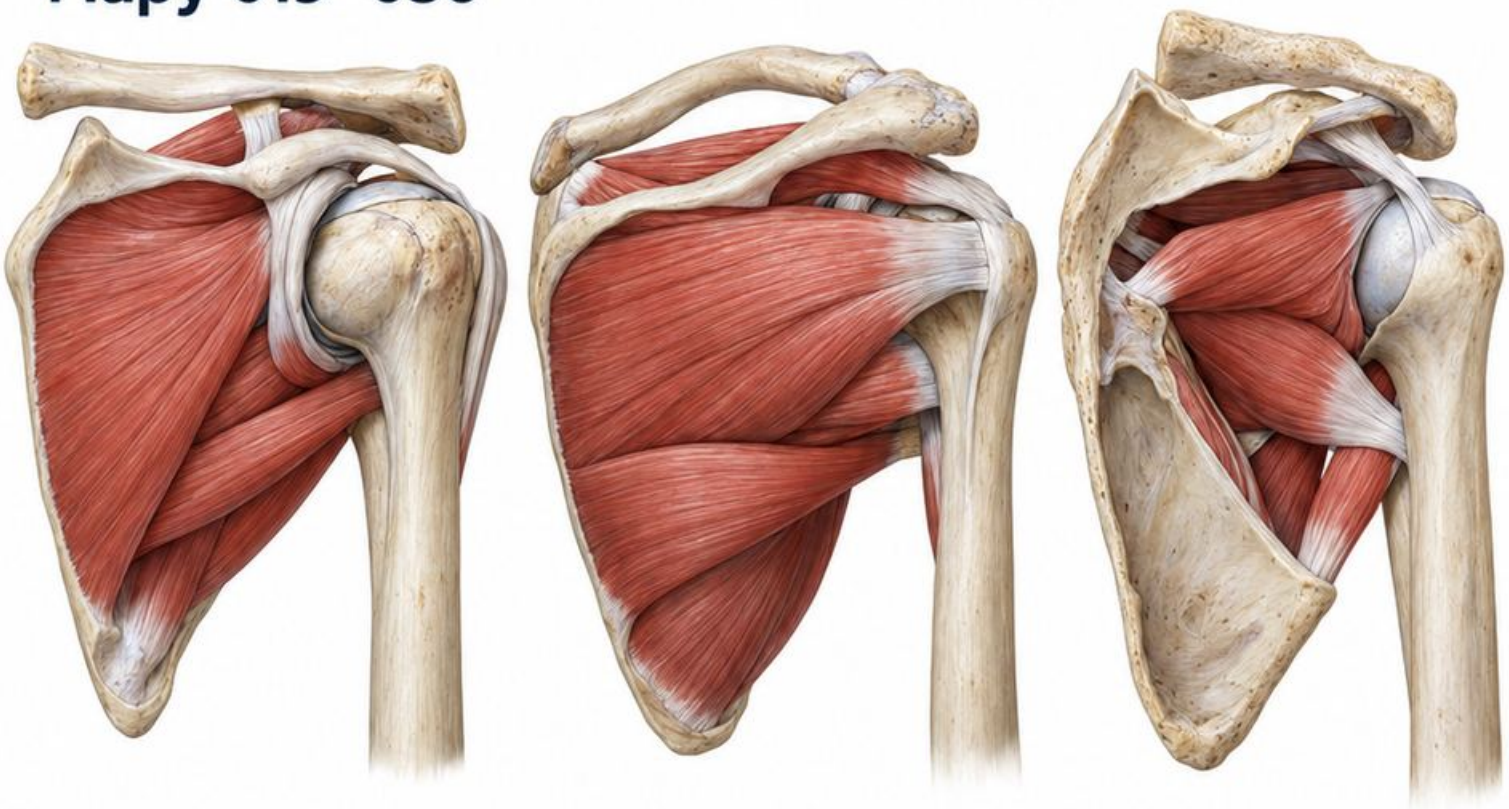

Stożek rotatorów: nadgrzebieniowy, podgrzebieniowy, obły mniejszy i podłopatkowy. Dalej: obły większy, części naramiennego, zginacze i prostowniki łokcia.

Na końcu rozdziału: mięsień łokciowy i piersiowy mniejszy. Porównuj widok przedni, tylny oraz warstwy głębokie.

Najpierw znajdź łopatkę, wyrostek barkowy i kość ramienną. Potem oddziel położenie mięśnia od miejsca zgłaszanego bólu.

Osobna plansza części mięśnia porządkuje anatomię; nie dowodzi odrębnej mapy bólu. Przy braku danych pozostawiono obrys do indywidualnego opisu.

Nowe osłabienie, uraz lub ból klatki piersiowej wymagają odpowiedniej oceny, zamiast dopasowywania objawu do mięśnia.

Źródła: [18], [40].

Mapa 019: Mięsień nadgrzebieniowy

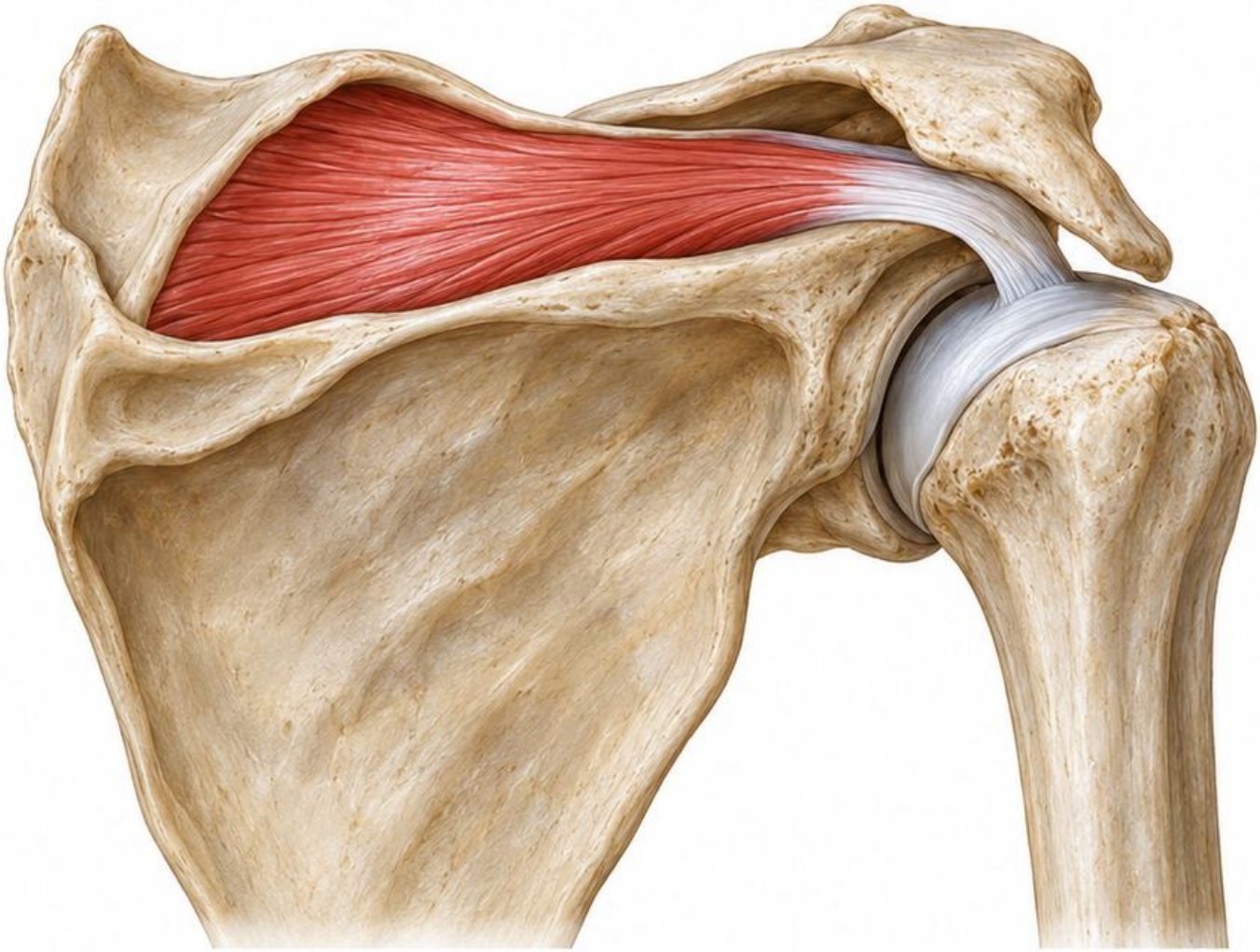

Leży w dole nadgrzebieniowym, ponad grzebieniem łopatki. Jego ścięgno biegnie pod wyrostkiem barkowym ku kości ramiennej.



Punkt odniesienia:
Wyrostek barkowy i grzebień łopatki oddzielają tę okolicę od podgrzebieniowej.

Możliwy ból:
Badanie sportowców na wózkach obejmowało ten mięsień i odczucia rzutowane. Nie wyznaczamy z niego uniwersalnego pola na skórze.

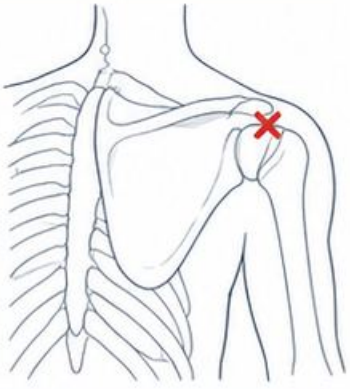

Zapytaj:
„Czy unoszenie ręki do półki zmienia znajomą dolegliwość? Gdzie dokładnie ją odczuwasz?"

Odpowiedź wiąże objaw z czynnością, lecz nie izoluje mięśnia. Podobny ból może pochodzić z innych struktur.

× oznacza wyłącznie schematyczną okolicę możliwej tkliwości, nie punkt obowiązkowy ani cel ucisku.

Źródła: [18], [40], [42].

Mapa 020: Mięsień podgrzebieniowy — część górna

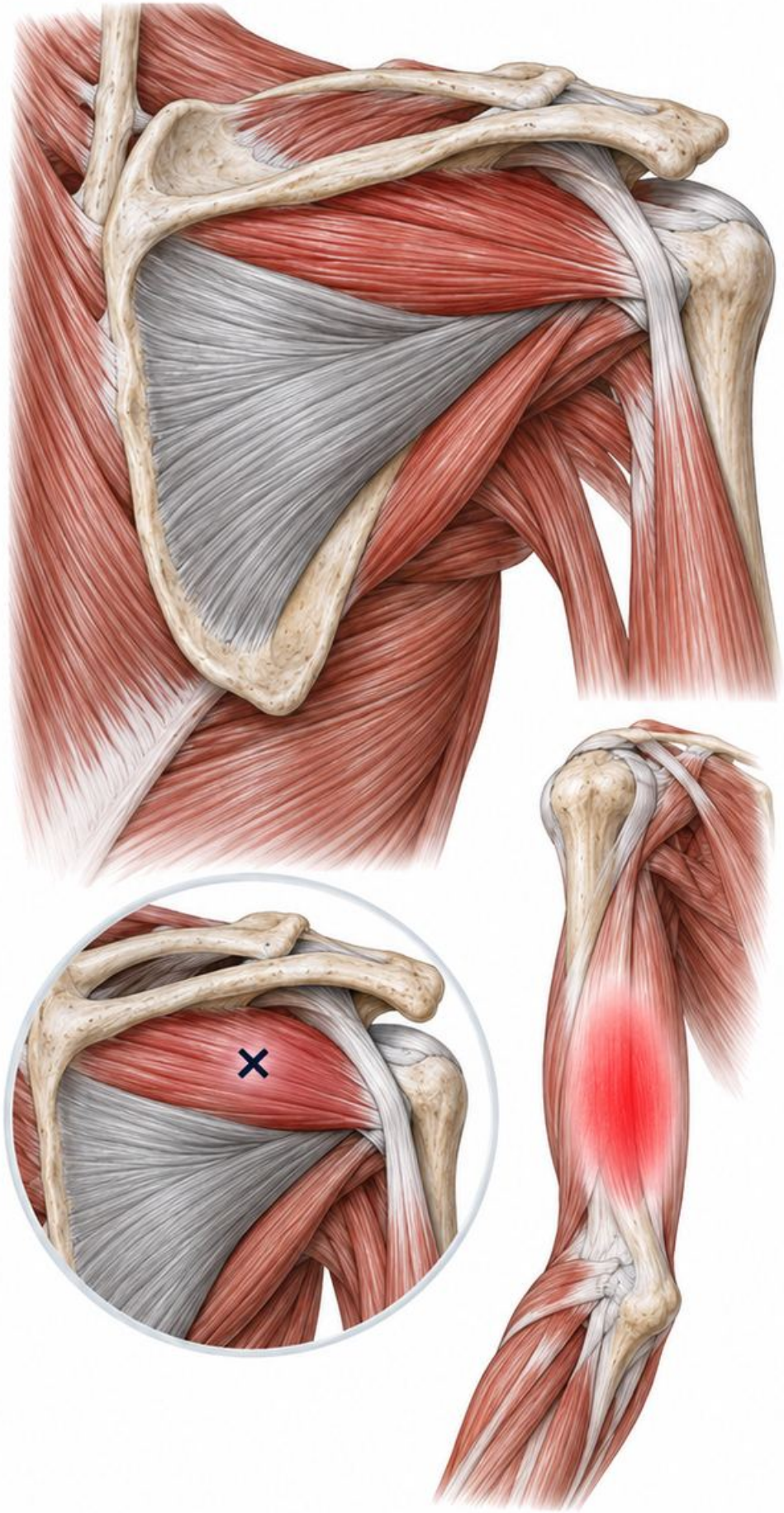

Górna część leży poniżej grzebienia łopatki; włókna zbiegają bocznie ku kości ramiennej. Należy do jednego mięśnia rotującego ramię na zewnątrz.

Punkt odniesienia:

Grzebień łopatki wyznacza górny punkt odniesienia.

Możliwy ból:

W badaniu całego mięśnia opisywano ból przednio-bocznego ramienia. Nie jest to osobne, zwalidowane pole jego części górnej.

Zapytaj:

„Czy obracanie ramienia na zewnątrz przy sięganiu zmienia znajomą dolegliwość? Gdzie dokładnie ją odczuwasz?"

Odpowiedź wiąże objaw z czynnością, lecz nie izoluje mięśnia. Podobny ból może pochodzić z innych struktur.

× oznacza wyłącznie schematyczną okolicę możliwej tkliwości, nie punkt obowiązkowy ani cel ucisku.

Źródła: [18], [40], [41].

Mapa 021: Mięsień podgrzebieniowy — część dolna

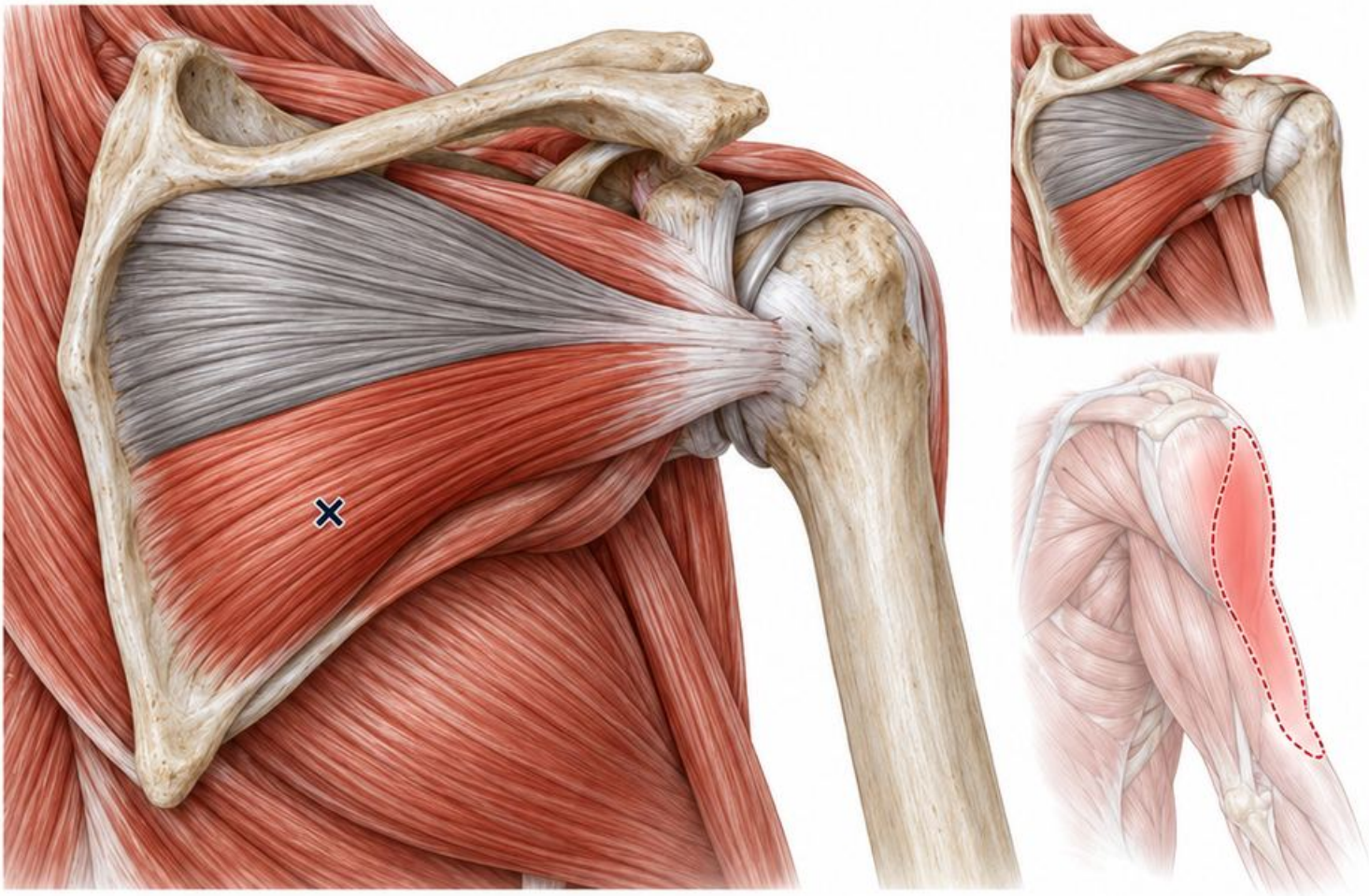

Dolne włókna zajmują niższą część dołu podgrzebieniowego i zbiegają ku wspólnemu ścięgnu. Nie tworzą odrębnego mięśnia.

Punkt odniesienia: Przyśrodkowy brzeg łopatki i jej dolny kąt pomagają odczytać widok.

Możliwy ból: Dane dotyczą całego podgrzebieniowego, z możliwym bólem przednio-bocznego ramienia. Wyróżnienie dolnych włókien nie uzasadnia nowego pola bólu.

Zapytaj: „Czy sięganie z rotacją ramienia zmienia znajomą dolegliwość? Gdzie dokładnie ją odczuwasz?"

Odpowiedź wiąże objaw z czynnością, lecz nie izoluje mięśnia. Podobny ból może pochodzić z innych struktur.

× oznacza wyłącznie schematyczną okolicę możliwej tkliwości, nie punkt obowiązkowy ani cel ucisku.

Źródła: [18], [40], [41].

Mapa 022: Mięsień obły mniejszy

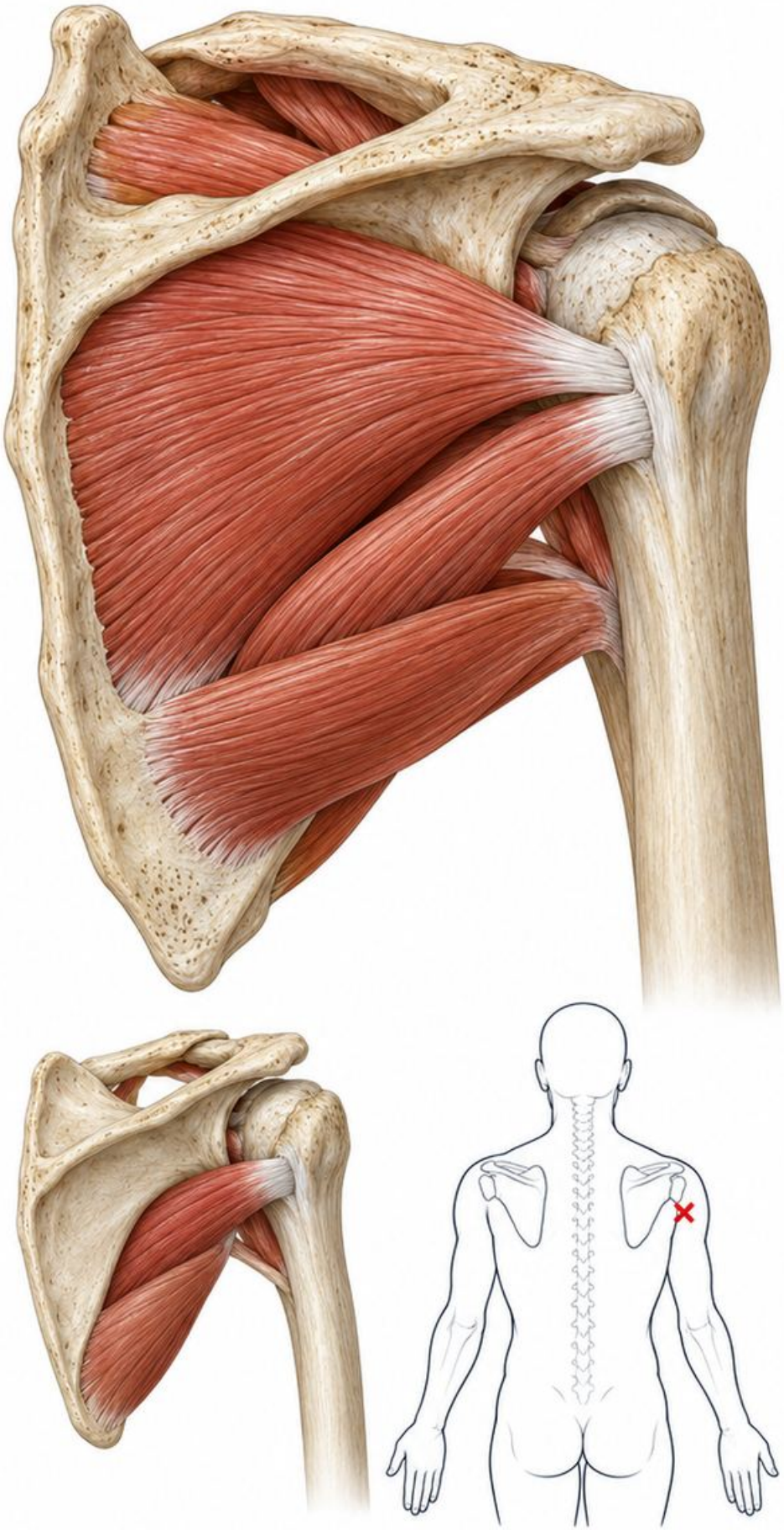

Leży przy bocznym brzegu łopatki, poniżej podgrzebieniowego. Jego ścięgno biegnie do bliższej części kości ramiennej.

Punkt odniesienia:

Boczny brzeg łopatki oddziela okolicę mięśnia od tylnej ściany klatki.

Możliwy ból:

Mięsień badano w grupie sportowców na wózkach. Wyniki nie tworzą wyłącznego obszaru bólu dla każdej osoby.

Zapytaj:

„Czy obracanie ramienia na zewnątrz podczas ubierania zmienia znajomą dolegliwość? Gdzie dokładnie ją odczuwasz?"

Odpowiedź wiąże objaw z czynnością, lecz nie izoluje mięśnia. Podobny ból może pochodzić z innych struktur.

✕ oznacza wyłącznie schematyczną okolicę możliwej tkliwości, nie punkt obowiązkowy ani cel ucisku.

Źródła: [18], [40], [42].

Mapa 023: Mięsień podłopatkowy

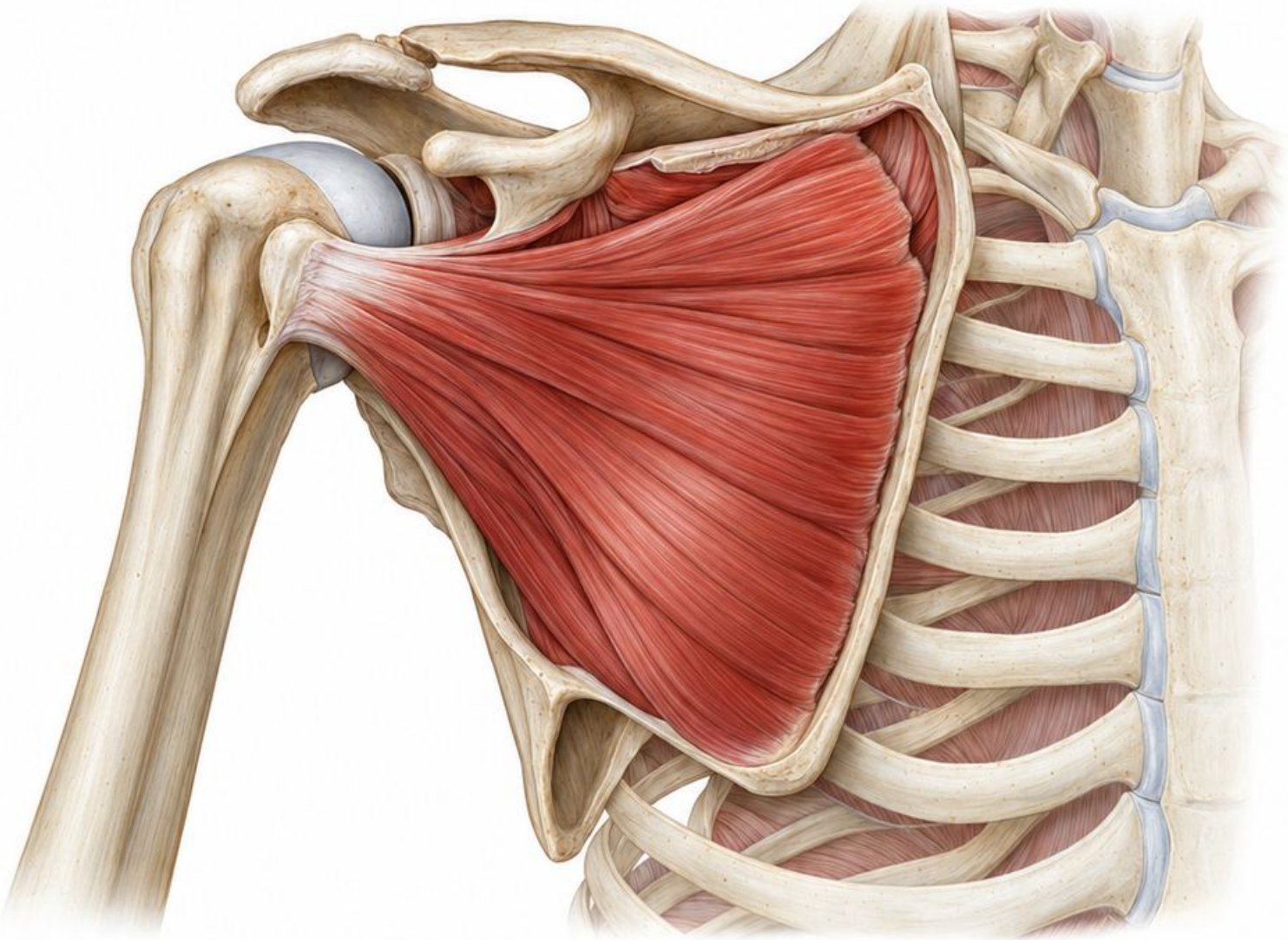

Pokrywa przednią powierzchnię łopatki, między kością a klatką piersiową. Współtworzy stożek rotatorów i uczestniczy w rotacji wewnętrznej.

Punkt odniesienia: Widok wymaga schematycznego odsunięcia łopatki; nie przedstawia dostępu do palpacji.

Możliwy ból: W badaniach barku oceniano tkliwość i odczucia związane z tym mięśniem. Nie wyznaczamy precyzyjnego pola ręki na podstawie samej nazwy.

Zapytaj: „Czy sięganie dłonią w stronę brzucha zmienia znajomą dolegliwość? Gdzie dokładnie ją odczuwasz?"

Odpowiedź wiąże objaw z czynnością, lecz nie izoluje mięśnia. Podobny ból może pochodzić z innych struktur.

✕ oznacza wyłącznie schematyczną okolicę możliwej tkliwości, nie punkt obowiązkowy ani cel ucisku.

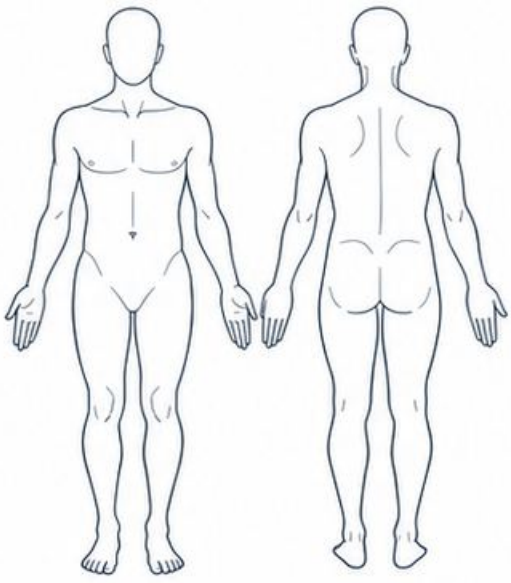

Źródła: [18], [40], [42].

Mapa 024: Mięsień obły większy

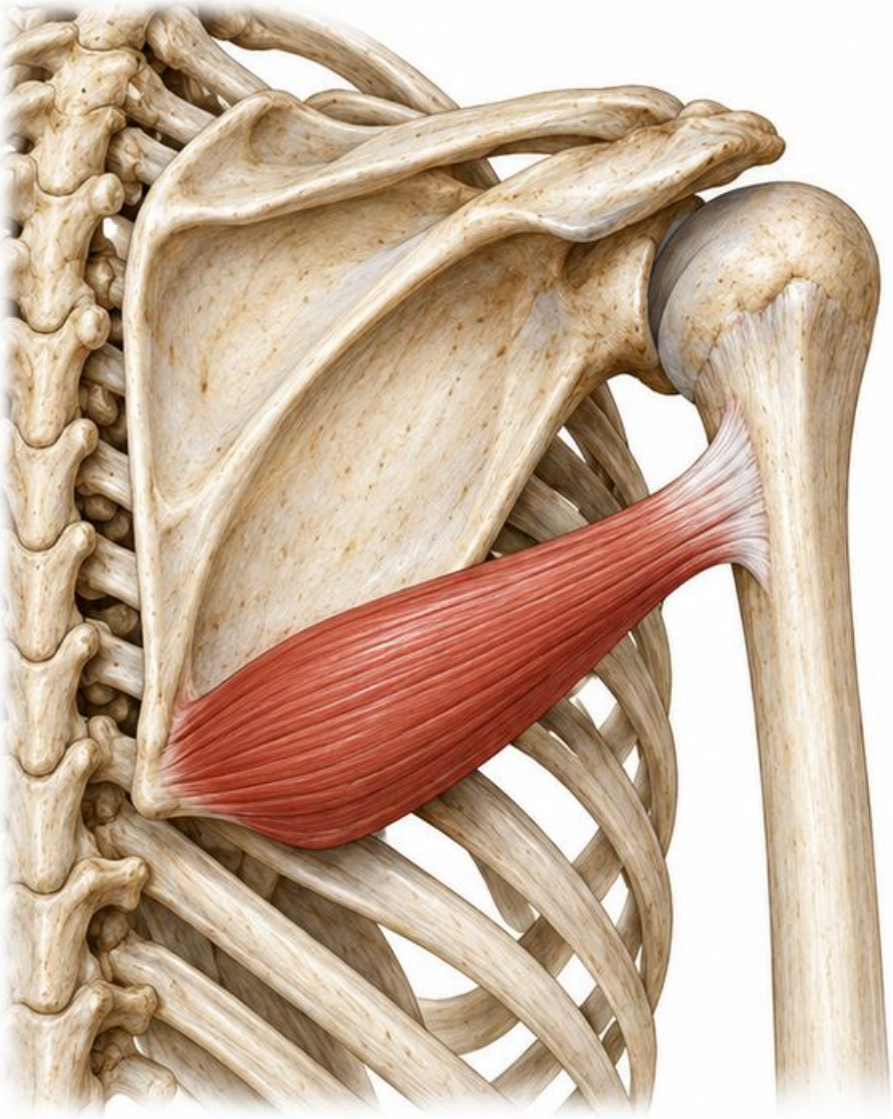

Biegnie od dolno-bocznej łopatki ku przedniej stronie bliższej kości ramiennej. Nie należy do stożka rotatorów.

Punkt odniesienia:
Dolny kąt łopatki ułatwia odróżnienie go od obłego mniejszego.

Możliwy ból:
Badanie sportowców obejmowało obły większy. Jest to obserwacja wybranej grupy, nie potwierdzenie przyczyny bólu każdego barku.

Zapytaj:
„Czy przyciąganie ramienia do tułowia zmienia znajomą dolegliwość? Gdzie dokładnie ją odczuwasz?"

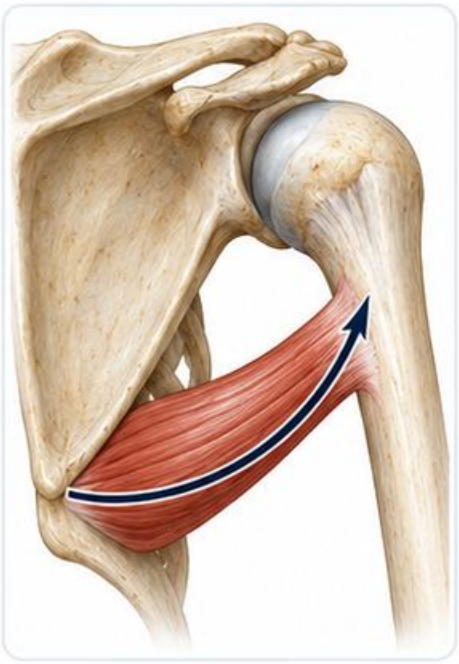

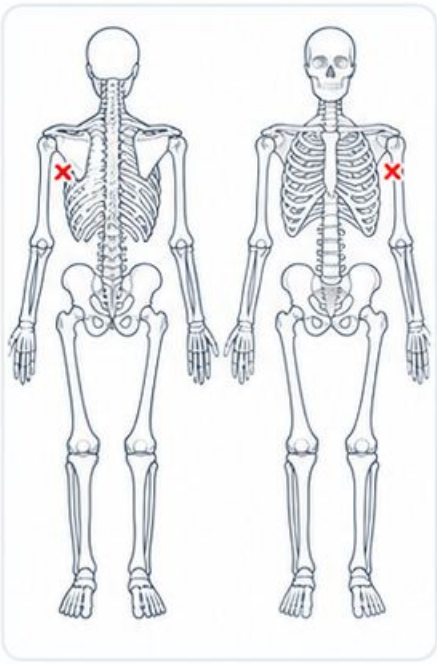

Odpowiedź wiąże objaw z czynnością, lecz nie izoluje mięśnia. Podobny ból może pochodzić z innych struktur.

× oznacza wyłącznie schematyczną okolicę możliwej tkliwości, nie punkt obowiązkowy ani cel ucisku.

Źródła: [18], [40], [42].

Mapa 025: Mięsień naramienny — część przednia

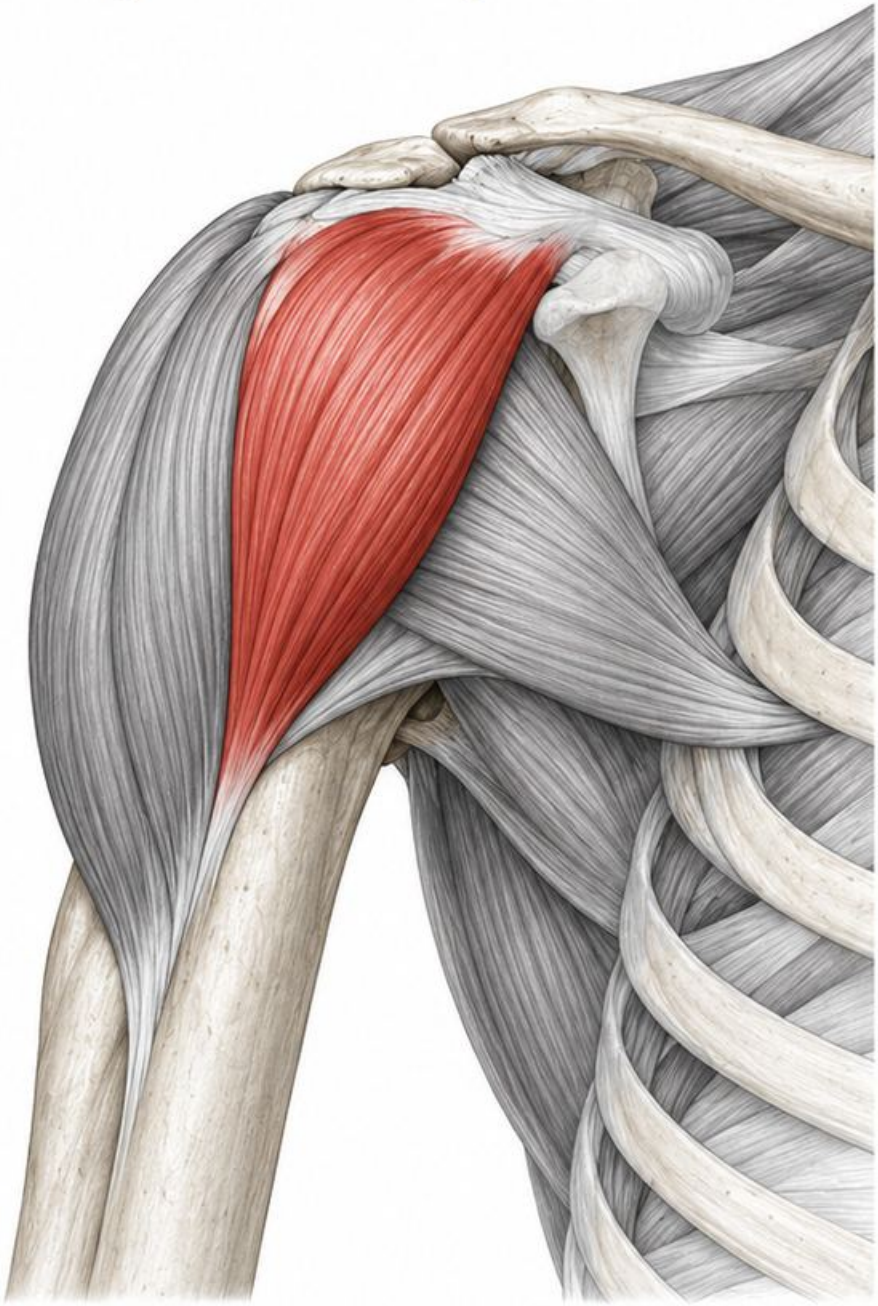

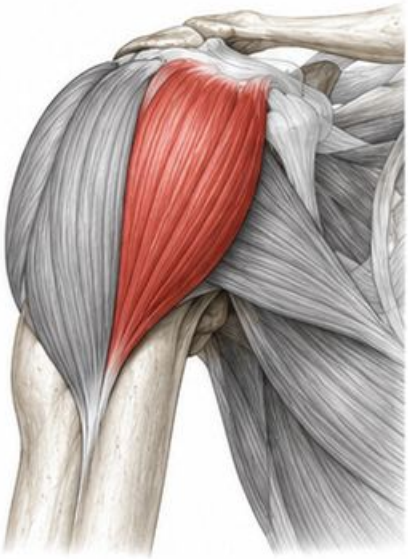

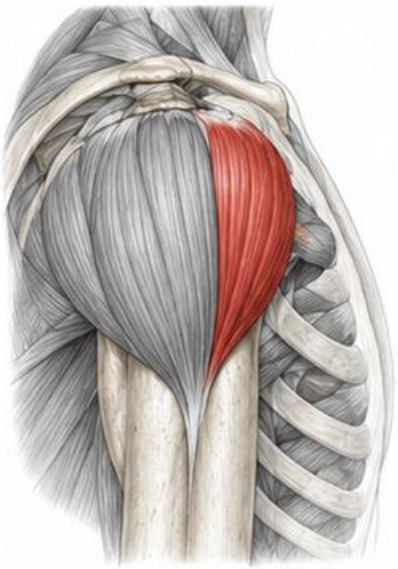

Przednia część zaczyna się przy bocznym odcinku obojczyka i biegnie ku bocznej powierzchni kości ramiennej. Pomaga unosić ramię do przodu.

Punkt odniesienia:

Obojczyk jest punktem odniesienia; głębiej leżą struktury barku.

Możliwy ból:

Przedni naramienny oceniano w badaniu palpacyjnym. Nie traktujemy przejętych historycznych map jako nowego, niezależnie potwierdzonego pola.

Zapytaj:

„Czy unoszenie ręki przed siebie zmienia znajomą dolegliwość? Gdzie dokładnie ją odczuwasz?"

Odpowiedź wiąże objaw z czynnością, lecz nie izoluje mięśnia. Podobny ból może pochodzić z innych struktur.

× oznacza wyłącznie schematyczną okolicę możliwej tkliwości, nie punkt obowiązkowy ani cel ucisku.

Źródła: [18], [40], [43].

Ostoja

Mapa 026: Mięsień naramienny — część środkowa

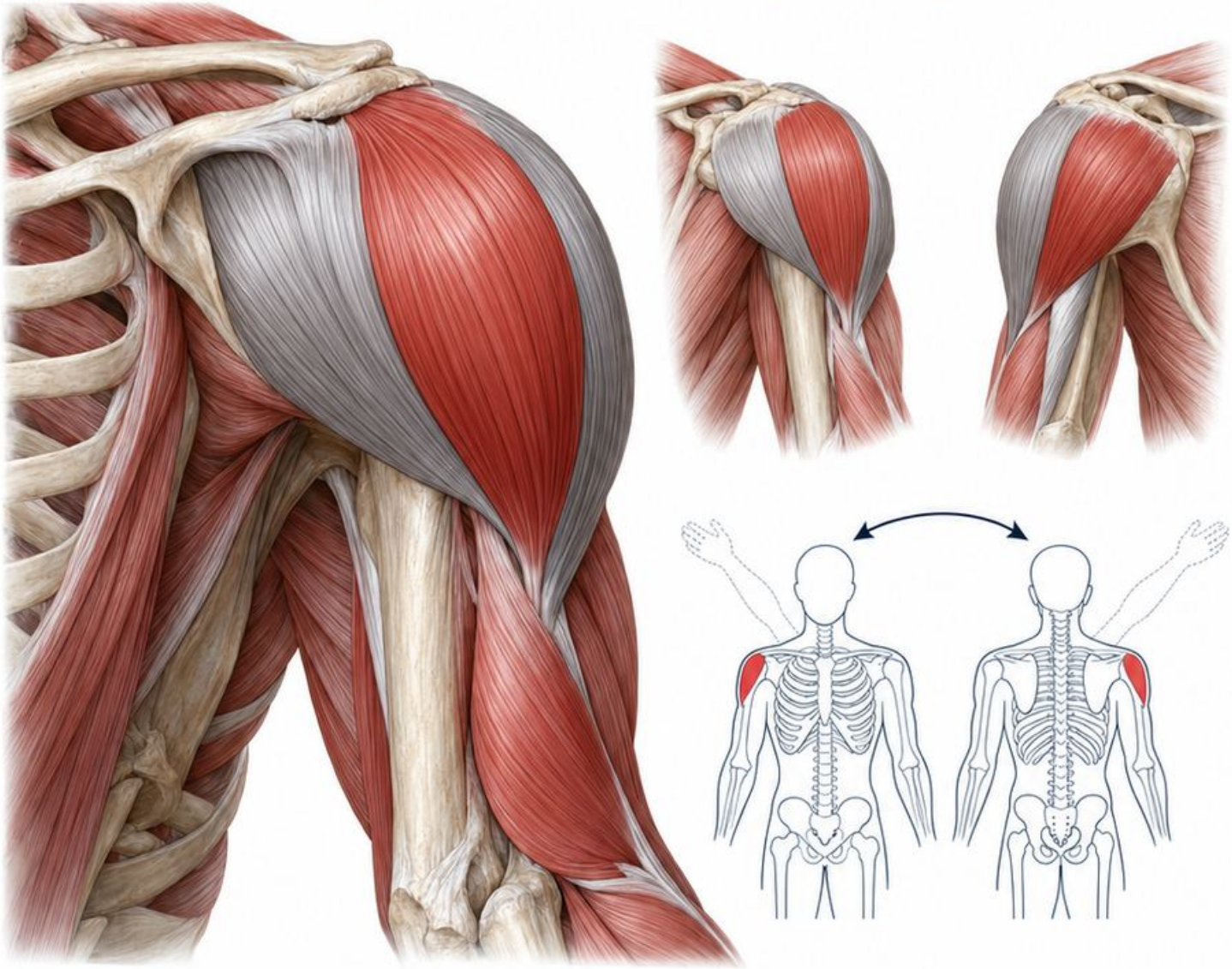

Część barkowa rozpoczyna się na wyrostku barkowym. Jej włókna tworzą boczny kontur barku i uczestniczą w odwodzeniu ramienia.

Punkt odniesienia: Wyrostek barkowy znajduje się powyżej omawianej części.

Możliwy ból: Dane o naramiennym jako całości nie dowodzą osobnej mapy części środkowej. Zapisz rzeczywiste miejsce dolegliwości zamiast dopasowywać je do zarysu.

Zapytaj: „Czy unoszenie ręki w bok zmienia znajomą dolegliwość? Gdzie dokładnie ją odczuwasz?"

Odpowiedź wiąże objaw z czynnością, lecz nie izoluje mięśnia. Podobny ból może pochodzić z innych struktur.

✕ oznacza wyłącznie schematyczną okolicę możliwej tkliwości, nie punkt obowiązkowy ani cel ucisku.

Źródła: [18], [40], [42].

Ostoja

Mapa 027: Mięsień naramienny — część tylna

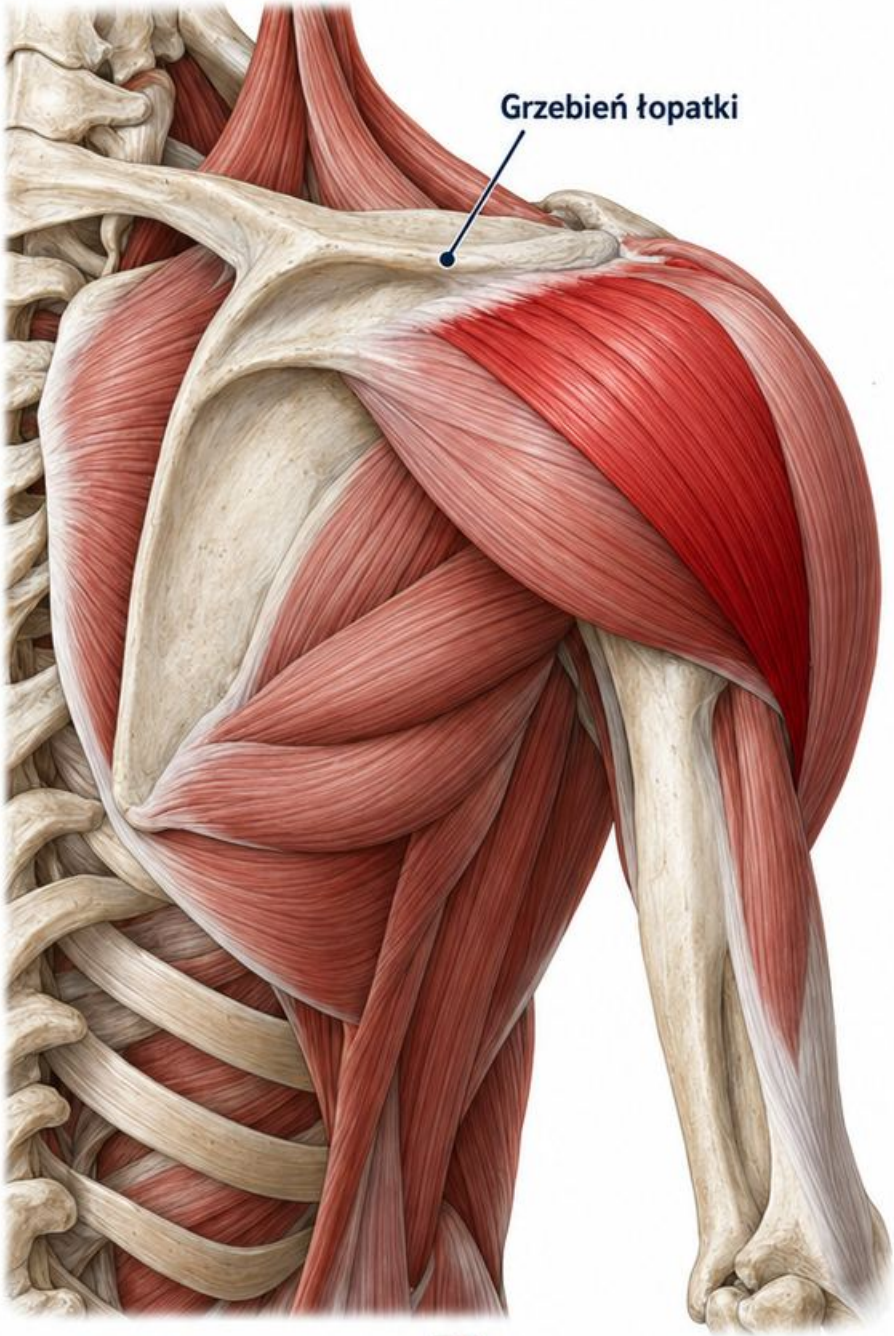



Widok z tyłu

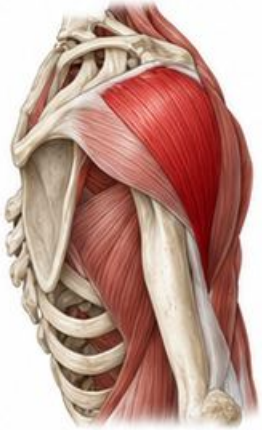

Widok z boku

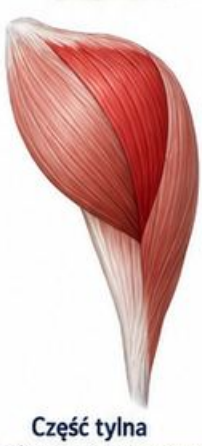

Część tylna mięśnia naramiennego

Tylne włókna zaczynają się przy grzebieniu łopatki i schodzą ku kości ramiennej. Uczestniczą między innymi w ruchu ramienia ku tyłowi.

Punkt odniesienia:
Grzebień łopatki odróżnia przyczep od części barkowej.

Możliwy ból:
Badanie całego naramiennego nie ustanawia odrębnego pola bólu tylnej części. Plansza różnicuje przebieg włókien, nie rozpoznania.

Zapytaj:
„Czy cofanie ramienia podczas zakładania kurtki zmienia znajomą dolegliwość? Gdzie dokładnie ją odczuwasz?"

Odpowiedź wiąże objaw z czynnością, lecz nie izoluje mięśnia. Podobny ból może pochodzić z innych struktur.

× oznacza wyłącznie schematyczną okolicę możliwej tkliwości, nie punkt obowiązkowy ani cel ucisku.

Źródła: [18], [40], [42].

Mapa 028: Mięsień dwugłowy ramienia — głowa długa

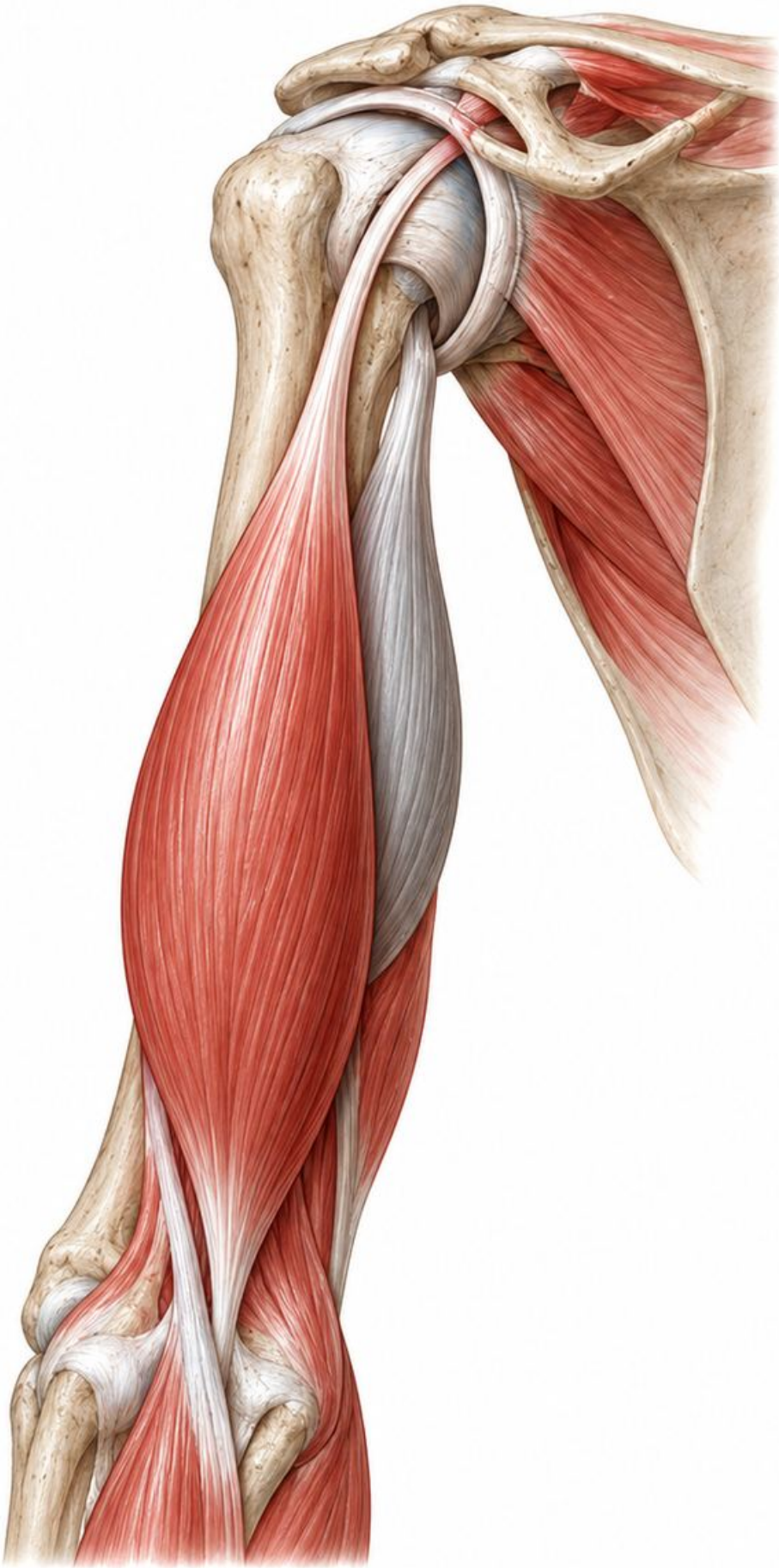

Głowa długa rozpoczyna się nad panewką łopatki; jej ścięgno przebiega w okolicy stawu barkowego i bruzdy międzyguzkowej.

Punkt odniesienia: Kość ramienna i panewka pomagają odczytać drogę ścięgna.

Możliwy ból: Badano dwugłowy jako mięsień, nie niezależny wzorzec jego głowy długiej. Obszar zgłaszany przez osobę zapisuj indywidualnie.

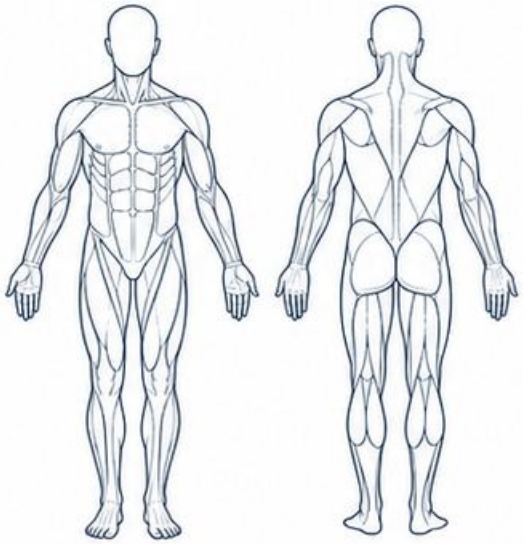

Zapytaj: „Czy zginanie łokcia i obracanie dłoni ku górze zmienia znajomą dolegliwość? Gdzie dokładnie ją odczuwasz?"

Odpowiedź wiąże objaw z czynnością, lecz nie izoluje mięśnia. Podobny ból może pochodzić z innych struktur.

× oznacza wyłącznie schematyczną okolicę możliwej tkliwości, nie punkt obowiązkowy ani cel ucisku.

Źródła: [18], [40], [43].

Mapa 029: Mięsień dwugłowy ramienia — głowa krótka

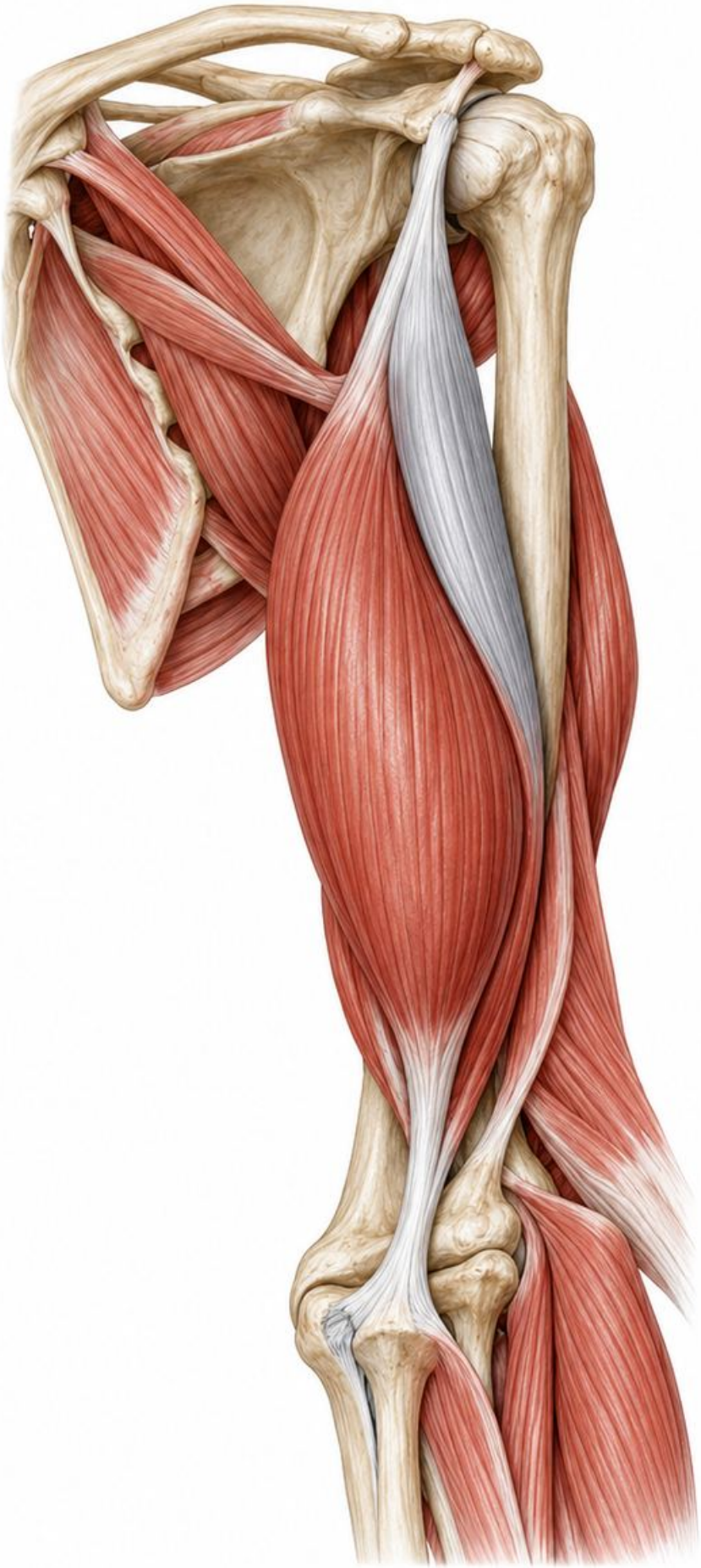

Głowa krótka zaczyna się na wyrostku kruczym łopatki i łączy z głową długą. Mięsień zgina łokieć oraz odwraca przedramię.

Punkt odniesienia: Wyrostek kruczy jest punktem orientacyjnym ilustracji, nie celem ucisku.

Możliwy ból: Wyniki badania dwugłowego nie rozdzielają pewnych pól obu głów. Nie kopiujemy mapy głowy długiej jako nowego wzorca krótkiej.

Zapytaj: „Czy podnoszenie lekkiego przedmiotu dłonią ku górze zmienia znajomą dolegliwość? Gdzie dokładnie ją odczuwasz?"

Odpowiedź wiąże objaw z czynnością, lecz nie izoluje mięśnia. Podobny ból może pochodzić z innych struktur.

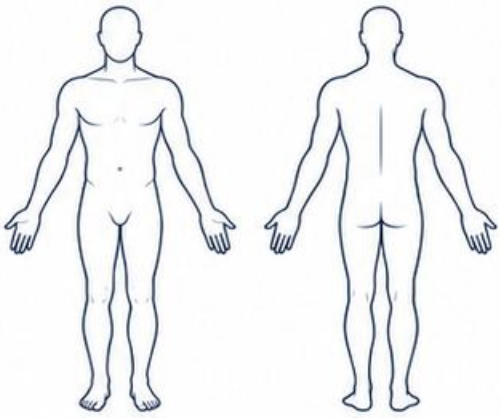

✕ oznacza wyłącznie schematyczną okolicę możliwej tkliwości, nie punkt obowiązkowy ani cel ucisku.

Źródła: [18], [40], [43].

Mapa 030: Mięsień ramienny

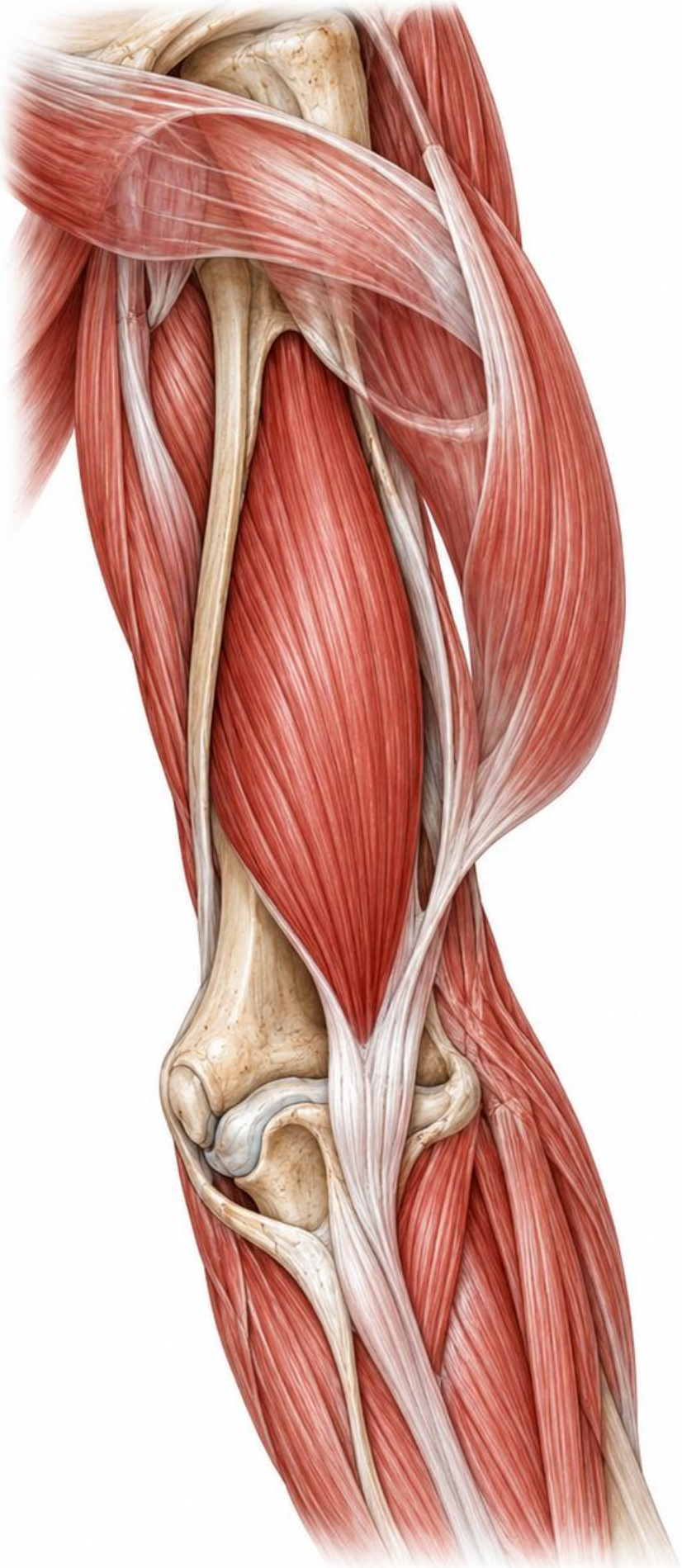

Leży głównie pod mięśniem dwugłowym, z przodu dalszej kości ramiennej. Kończy się na kości łokciowej i zgina łokieć.

Punkt odniesienia:
Dalsza kość ramienna oraz okolica łokcia porządkują widok głębokiej warstwy.

Możliwy ból:
Badanie pilotażowe obejmowało pacjentów z chorobą stożka rotatorów i bólem ramienia.
Nie ustala uniwersalnego pola promieniowania mięśnia.

Zapytaj:
„Czy zginanie łokcia przy sięganiu do ust zmienia znajomą dolegliwość? Gdzie dokładnie ją odczuwasz?"

Odpowiedź wiąże objaw z czynnością, lecz nie izoluje mięśnia. Podobny ból może pochodzić z innych struktur.

❌ oznacza wyłącznie schematyczną okolicę możliwej tkliwości, nie punkt obowiązkowy ani cel ucisku.

Źródła: [18], [40], [44].

Ostoja

Mapa 031: Mięsień kruczo-ramienny

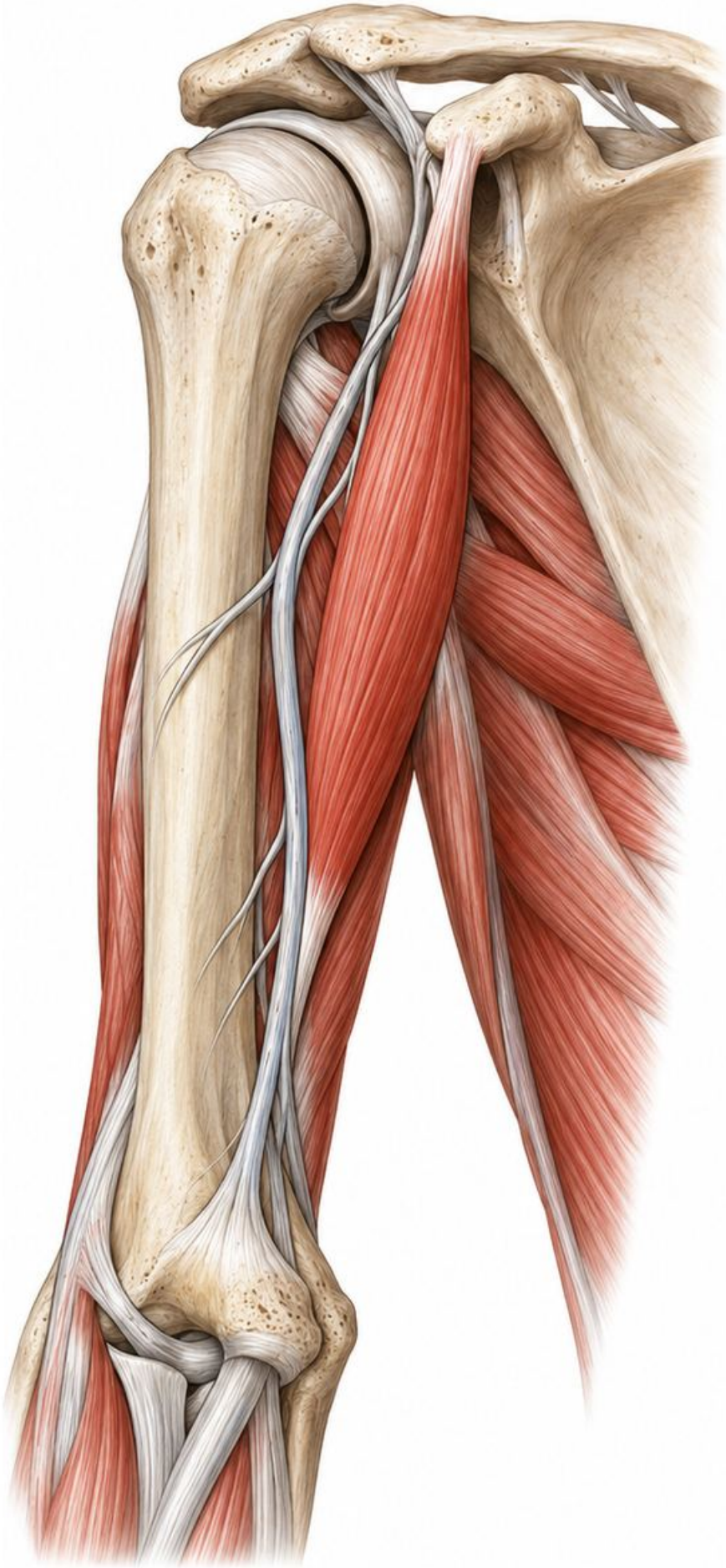

Biegnie od wyrostka kruczego do przyśrodkowej powierzchni kości ramiennej. Pomaga zginać i przywodzić ramię.

Punkt odniesienia:
Wyrostek kruczy i środkowy odcinek kości ramiennej wyznaczają orientację.

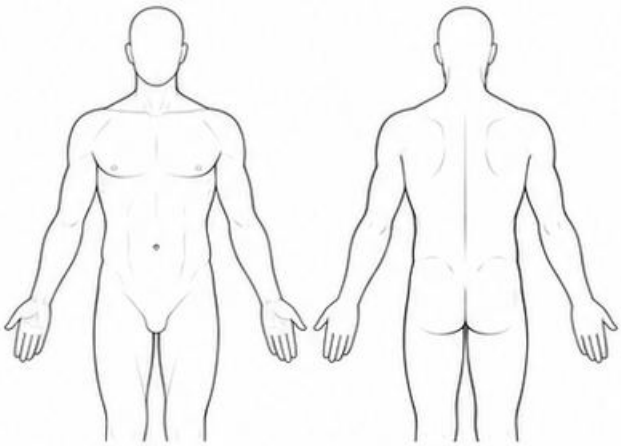

Możliwy ból:
W zweryfikowanym zestawie nie ustalono osobnej klinicznej mapy bólu tego mięśnia. Pozostawiono obrys na opis pacjenta, bez gotowego pola.

Zapytaj:
„Czy przybliżanie ramienia do tułowia zmienia znajomą dolegliwość? Gdzie dokładnie ją odczuwasz?"

Odpowiedź wiąże objaw z czynnością, lecz nie izoluje mięśnia. Podobny ból może pochodzić z innych struktur.

× oznacza wyłącznie schematyczną okolicę możliwej tkliwości, nie punkt obowiązkowy ani cel ucisku.

Źródła: [18], [40].

Ostoja

Mapa 032: Mięsień trójgłowy ramienia — głowa długa

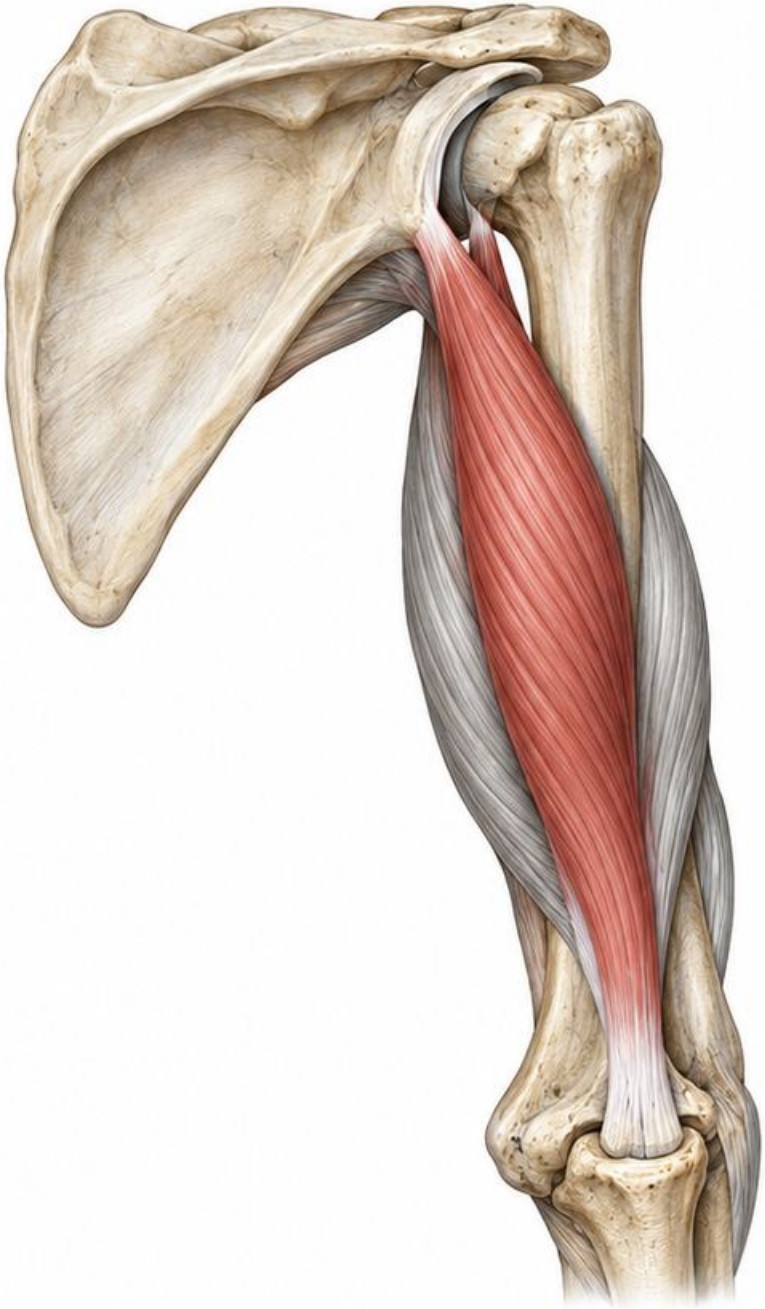

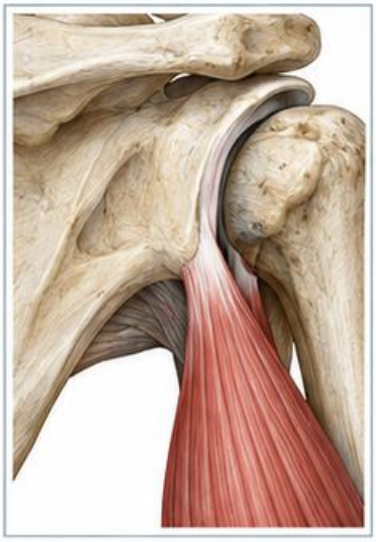

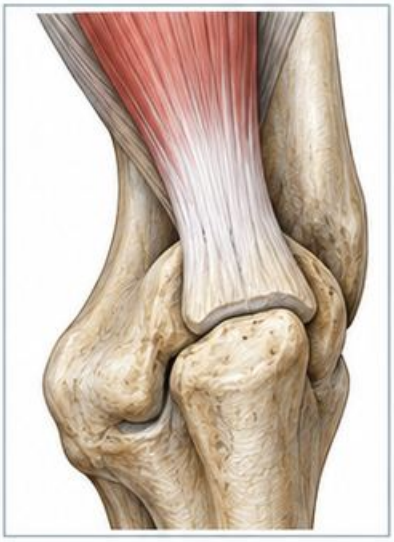

Głowa długa zaczyna się poniżej panewki łopatki i przechodzi przez okolicę barku. Łączy się z pozostałymi głowami ku wyrostkowi łokciowemu.

Punkt odniesienia:
Dolny brzeg panewki oraz wyrostek łokciowy pokazują przebieg.

Możliwy ból:
Nie odnaleziono w zestawie zweryfikowanej osobnej mapy bólu głowy długiej. Anatomiczne wyróżnienie nie dowodzi odmiennego promieniowania.

Zapytaj:
„Czy prostowanie łokcia podczas odsuwania przedmiotu zmienia znajomą dolegliwość? Gdzie dokładnie ją odczuwasz?"

Odpowiedź wiąże objaw z czynnością, lecz nie izoluje mięśnia. Podobny ból może pochodzić z innych struktur.

× oznacza wyłącznie schematyczną okolicę możliwej tkliwości, nie punkt obowiązkowy ani cel ucisku.

Źródła: [18], [40].

Mapa 033: Mięsień trójgłowy ramienia — głowa boczna



Głowa boczna rozpoczyna się na tylnej powierzchni kości ramiennej, powyżej bruzdy nerwu promieniowego. Współtworzy prostownik łokcia.

Punkt odniesienia: Tylny obrys kości ramiennej i wyrostek łokciowy ułatwiają orientację.

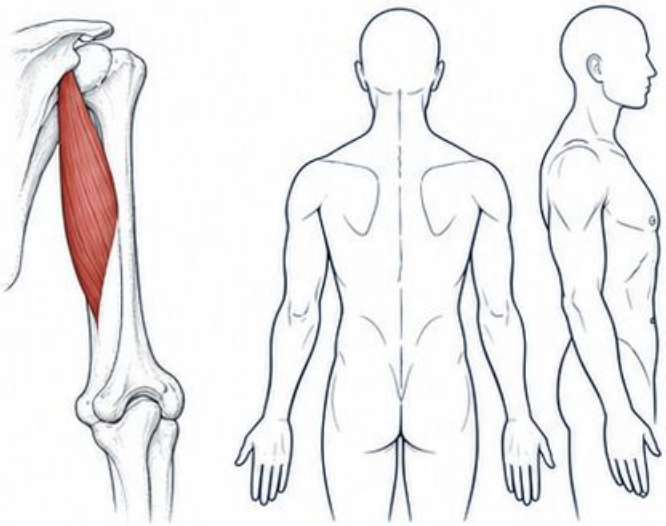

Możliwy ból: Nie przypisujemy tej głowie osobnego pola bólu bez źródła rozdzielającego części. Indywidualny opis objawów jest ważniejszy od symetrii schematu.

Zapytaj: „Czy prostowanie łokcia przy sięganiu zmienia znajomą dolegliwość? Gdzie dokładnie ją odczuwasz?"

Odpowiedź wiąże objaw z czynnością, lecz nie izoluje mięśnia. Podobny ból może pochodzić z innych struktur.

× oznacza wyłącznie schematyczną okolicę możliwej tkliwości, nie punkt obowiązkowy ani cel ucisku.

Źródła: [18], [40].

Ostoja

Mapa 034: Mięsień trójgłowy ramienia — głowa przyśrodkowa



Głowa przyśrodkowa leży głębiej, na tylnej kości ramiennej poniżej bruzdy nerwu promieniowego. Łączy się ze wspólnym aparatem wyprostnym.

Punkt odniesienia: Dalsza kość ramienna i wyrostek łokciowy porządkują głęboki widok.

Możliwy ból: Brak odrębnego zweryfikowanego pola tej głowy nie oznacza braku możliwości bólu. Nie zastępuj niepewności dowolnie narysowaną plamą.

Zapytaj: „Czy prostowanie łokcia z przedramieniem podpartym zmienia znajomą dolegliwość? Gdzie dokładnie ją odczuwasz?”

Odpowiedź wiąże objaw z czynnością, lecz nie izoluje mięśnia. Podobny ból może pochodzić z innych struktur.

× oznacza wyłącznie schematyczną okolicę możliwej tkliwości, nie punkt obowiązkowy ani cel ucisku.

Źródła: [18], [40].

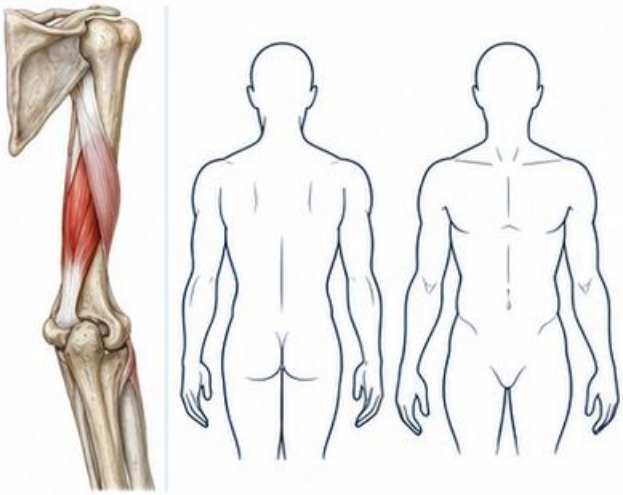

Ostoja

Mapa 035: Mięsień łokciowy



Mały mięsień leży z tyłu i boku łokcia, między nadkłykciem bocznym a bliższą kością łokciową. Wspomaga wyprost i stabilizację okolicy.

Punkt odniesienia:
Nadkłykieć boczny i wyrostek łokciowy otaczają jego trójkątny obszar.

Możliwy ból:
Zestaw źródeł nie ustala osobnej klinicznej mapy promieniowania łokciowego. Rycina pokazuje anatomię, a pusty obrys służy zapisaniu rzeczywistych objawów.

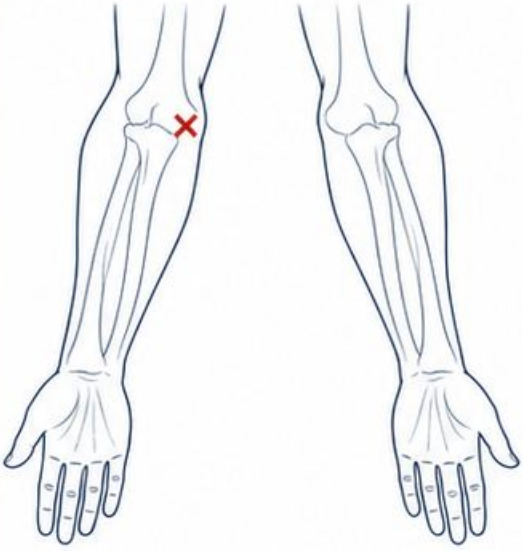

Zapytaj:
„Czy spokojne prostowanie łokcia zmienia znajomą dolegliwość? Gdzie dokładnie ją odczuwasz?"

Odpowiedź wiąże objaw z czynnością, lecz nie izoluje mięśnia. Podobny ból może pochodzić z innych struktur.

× oznacza wyłącznie schematyczną okolicę możliwej tkliwości, nie punkt obowiązkowy ani cel ucisku.

Źródła: [18], [40].

Mapa 036: Mięsień piersiowy mniejszy

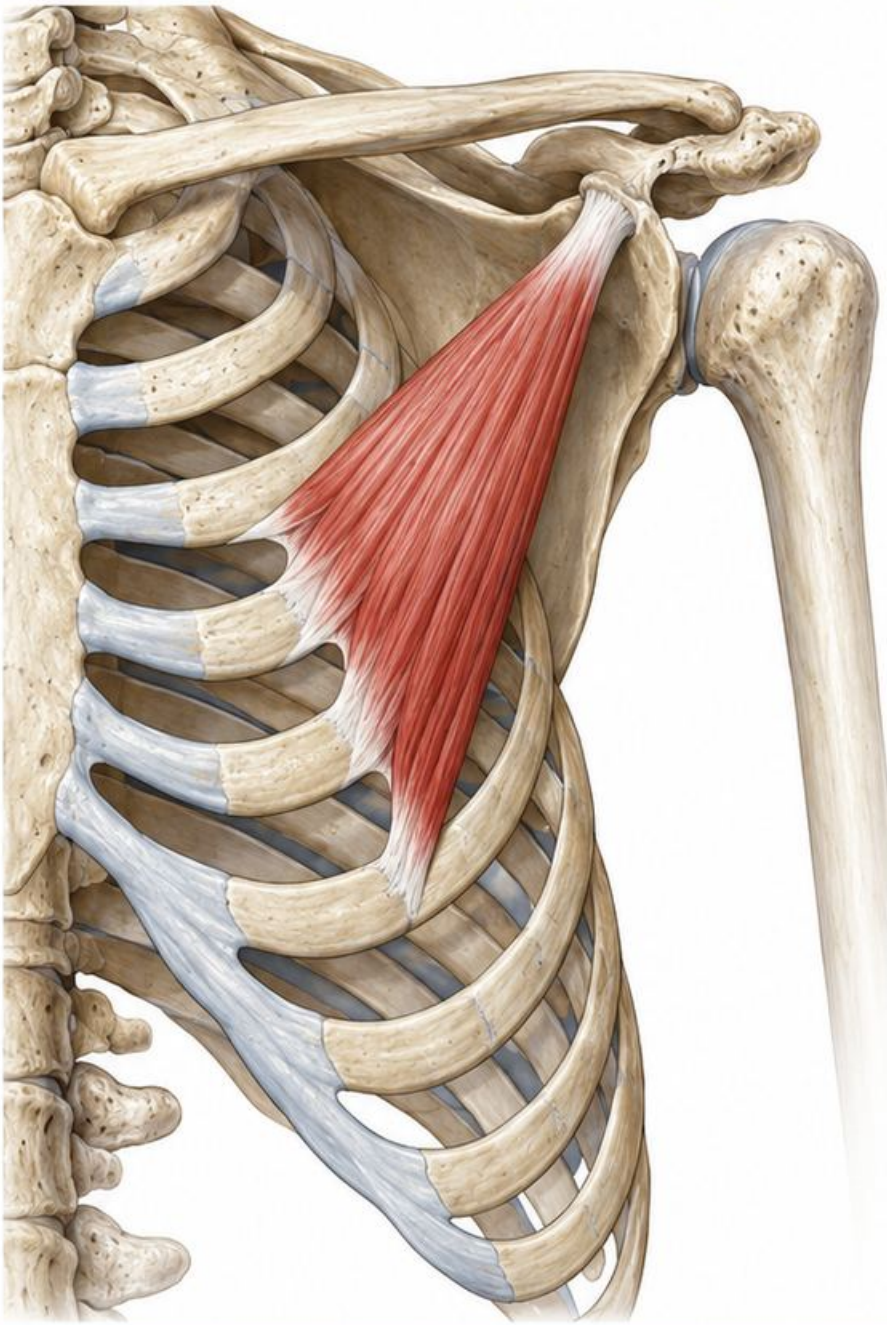

Leży pod piersiowym większym i biegnie od żeber do wyrostka kruczego. Wpływa na ustawienie łopatki względem klatki piersiowej.

Punkt odniesienia: Żebra i wyrostek kruczy są punktami odniesienia głębokiego widoku.

Możliwy ból: Mięsień oceniano w badaniu sportowców na wózkach. Nie przenosimy obserwacji na wyłączną przyczynę bólu przedniej klatki lub ręki.

Zapytaj: „Czy wysuwanie barku podczas sięgania zmienia znajomą dolegliwość? Gdzie dokładnie ją odczuwasz?"

Nowy ból klatki lub duszność wymagają pilnej oceny. Nie przypisuj ich temu mięśniowi na podstawie podobnej okolicy.

× oznacza wyłącznie schematyczną okolicę możliwej tkliwości, nie punkt obowiązkowy ani cel ucisku.

Źródła: [18], [40], [42].

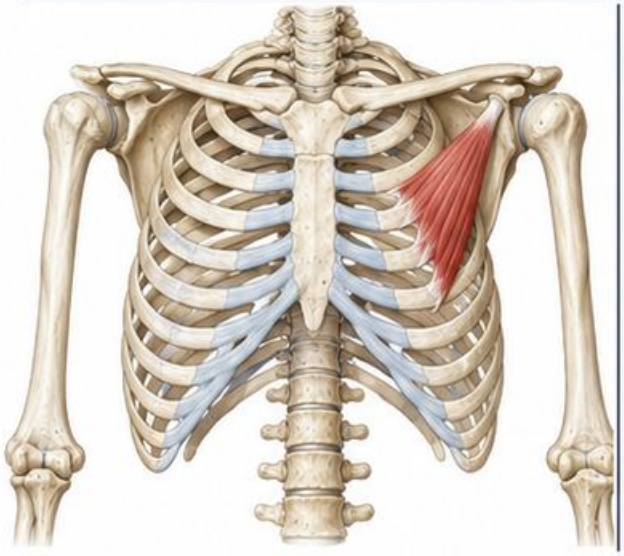







Ostoja

Przedramię i dłoń

Mapy 037–054

Najpierw: ramienno-promieniowy, nawrotny obły i odwracacz. Dalej: prostowniki nadgarstka, palców i kciuka.

Druga część: zginacze nadgarstka, palców i kciuka, przywodziciel kciuka oraz pierwszy międzykostny grzbietowy.

Odczytaj stronę promieniową i łokciową. Na dłoni rozróżnij grzbiet, powierzchnię dłoniową, paliczki oraz kości śródręcza.

Długie ścięgno może łączyć odległy brzusiec mięśnia z palcem. Miejsce dolegliwości nie wskazuje automatycznie miejsca jej powstania.

Przy słabszych danych zamiast gotowej plamy bólu wykorzystaj pusty obrys do zapisu relacji. Nowe osłabienie lub zaburzenia czucia wymagają osobnej oceny.

Źródła: [18], [40], [45].

Ostoja

Mapa 037: Mięsień ramienno-promieniowy

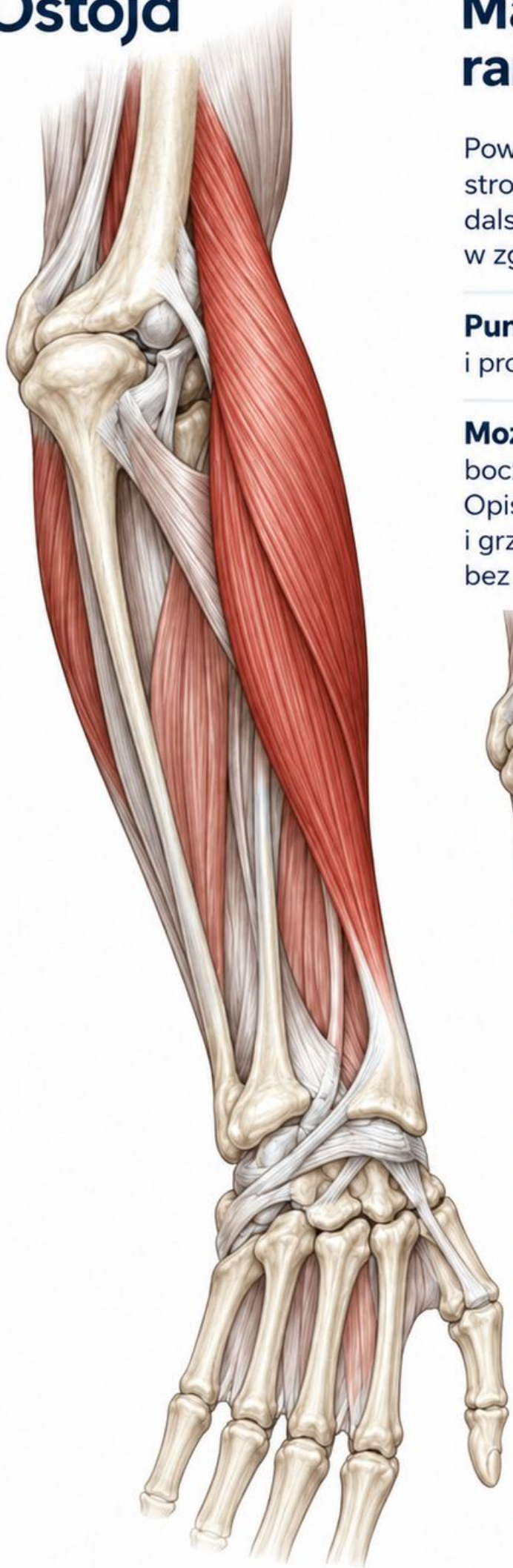

Powierzchowny mięsień biegnie po bocznej stronie przedramienia od kości ramiennej do dalszej kości promieniowej. Uczestniczy w zginaniu łokcia.

Punkt odniesienia: Boczny łokieć i promieniowa strona nadgarstka.

Możliwy ból: W badaniu osób z bólem bocznego łokcia oceniano ten mięsień. Opisy obejmowały boczny łokieć i grzbietowo-boczne przedramię, bez granicy diagnostycznej.

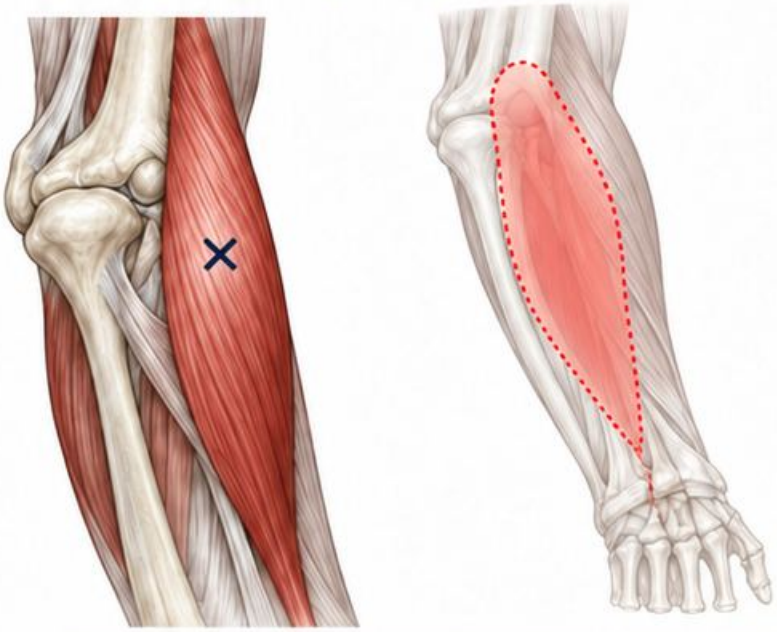

Zapytaj: „Czy zginanie łokcia z kciukiem skierowanym ku górze zmienia znajomą dolegliwość?"

Ruch angażuje kilka struktur; odpowiedź nie potwierdza rozpoznania. Nowe drętwienie lub osłabienie wymaga oceny poza samym porównaniem map.

× — schematyczna okolica możliwej tkliwości, bez zalecenia ucisku.

Źródła: [18], [40], [45].

Ostoja

Mapa 038: Mięsień nawrotny obły

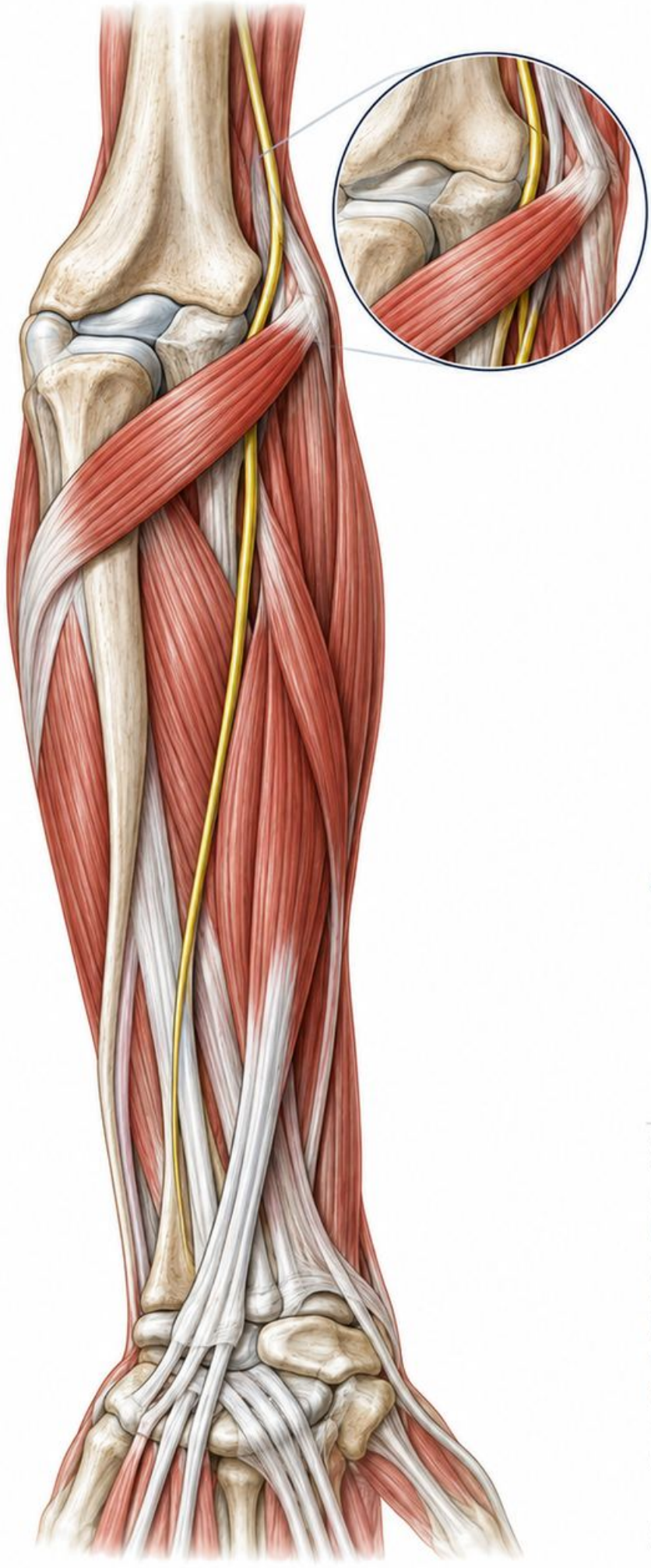

Biegnie skośnie od przyśrodkowej okolicy łokcia ku bocznej powierzchni kości promieniowej. Nawraca przedramię i wspomaga zgięcie łokcia.

Punkt odniesienia:
Nadkłykieć przyśrodkowy i boczna powierzchnia środkowej części kości promieniowej.

Możliwy ból:
W zweryfikowanym zestawie nie ustalono osobnej klinicznej mapy rzutowania tego mięśnia. Pusty obrys pozostawiono na rzeczywisty opis osoby.

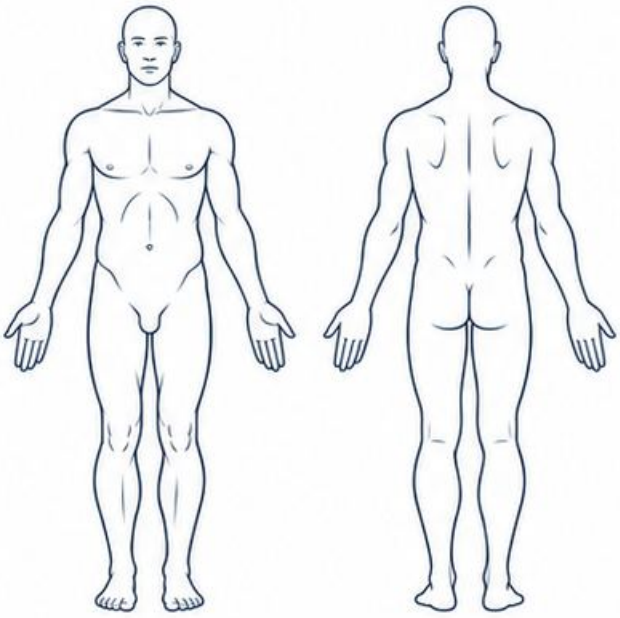

Zapytaj:
„Czy obracanie dłoni w dół przy odkładaniu przedmiotu zmienia znajomą dolegliwość?"

Ruch angażuje kilka struktur; odpowiedź nie potwierdza rozpoznania. Nowe drętwienie lub osłabienie wymaga oceny poza samym porównaniem map.

✖ — schematyczna okolica możliwej tkliwości, bez zalecenia ucisku.

Źródła: [18], [40].

Mapa 039: Mięsień odwracacz

Leży głęboko w bocznej okolicy łokcia i owija bliższą kość promieniową. Pomaga obracać przedramię dłonią ku górze.

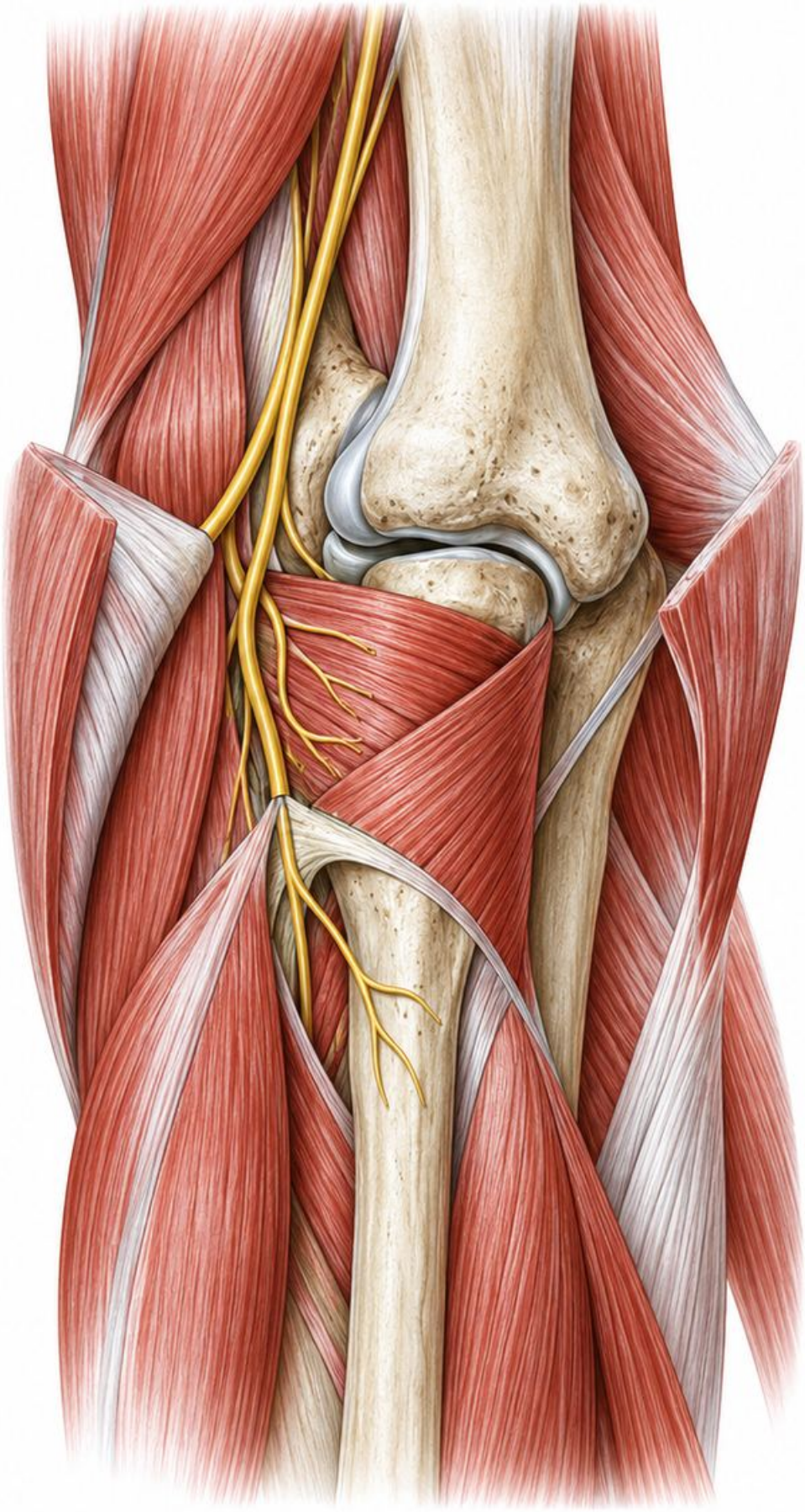

Punkt odniesienia:
Głowa kości promieniowej i boczny łokieć.



Możliwy ból:
W zweryfikowanym zestawie nie ustalono osobnej klinicznej mapy rzutowania tego mięśnia. Pusty obrys pozostawiono na rzeczywisty opis osoby.

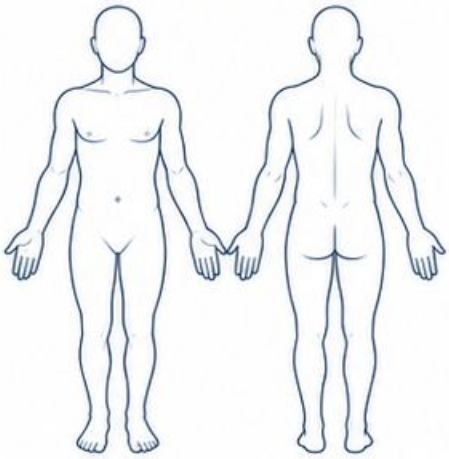

Zapytaj:
„Czy obracanie dłoni ku górze przy otwieraniu pojemnika zmienia znajomą dolegliwość?"

Ruch angażuje kilka struktur; odpowiedź nie potwierdza rozpoznania. Nowe drętwienie lub osłabienie wymaga oceny poza samym porównaniem map.

✕ — schematyczna okolica możliwej tkliwości, bez zalecenia ucisku.

Źródła: [18], [40].

Ostoja

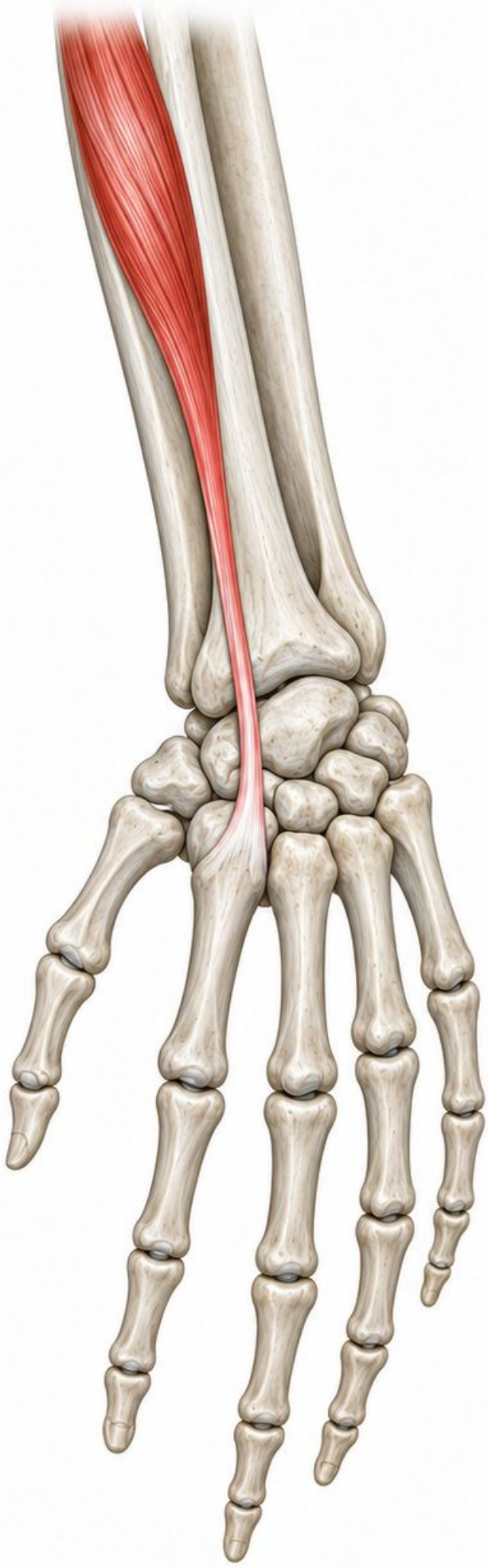

Mapa 040: Prostownik promieniowy długi nadgarstka

Leży po promieniowej stronie tylno-bocznego przedramienia. Jego ścięgno biegnie ku podstawie drugiej kości śródręcza; pomaga prostować i odwodzić nadgarstek.

Punkt odniesienia:

Boczny łokieć i druga kość śródręcza.

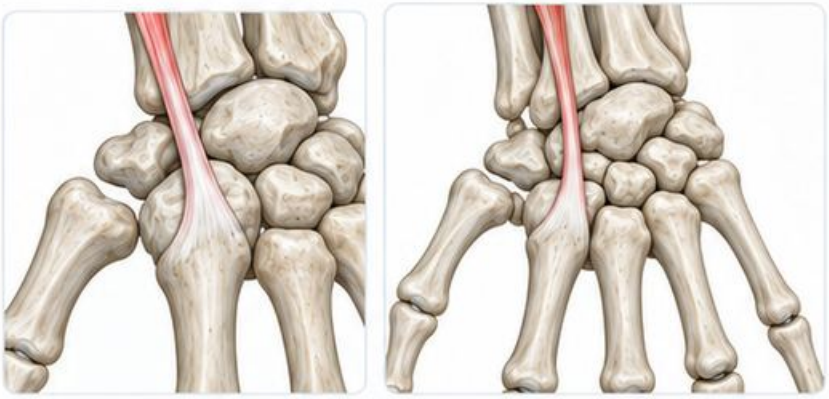

Możliwy ból:

W badaniu osób z bólem bocznego łokcia oceniano ten mięsień. Opisy obejmowały boczny łokieć i grzbietowo-boczne przedramię, bez granicy diagnostycznej.



Zapytaj:

„Czy unoszenie dłoni i kierowanie jej ku kciukowi zmienia znajomą dolegliwość?"

Ruch angażuje kilka struktur; odpowiedź nie potwierdza rozpoznania. Nowe drętwienie lub osłabienie wymaga oceny poza samym porównaniem map.

✕ — schematyczna okolica możliwej tkliwości, bez zalecenia ucisku.

Źródła: [18], [40], [45].

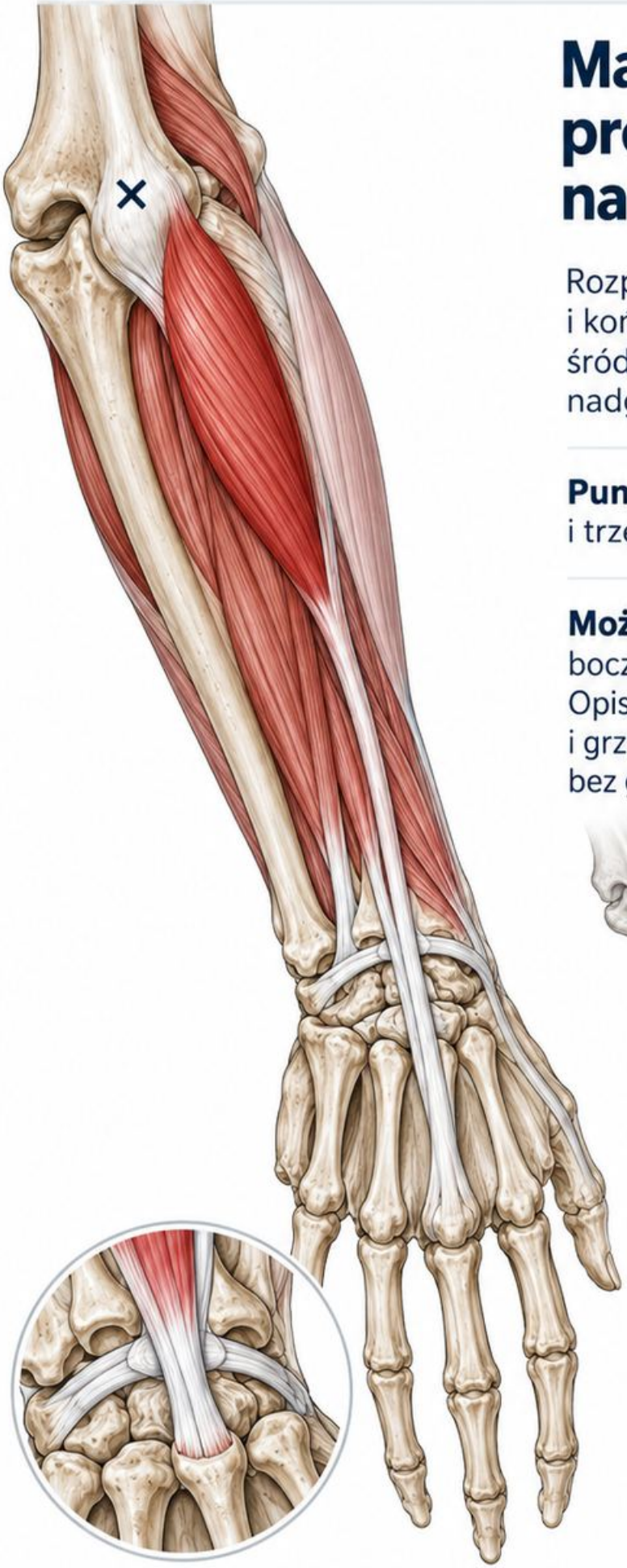

Mapa 041: Prostownik promieniowy krótki nadgarstka

Rozpoczyna się w bocznej okolicy łokcia i kończy przy podstawie trzeciej kości śródręcza. Współuczestniczy w wyproście nadgarstka.

Punkt odniesienia: Nadkłykieć boczny i trzecia kość śródręcza.

Możliwy ból: W badaniu osób z bólem bocznego łokcia oceniano ten mięsień. Opisy obejmowały boczny łokieć i grzbietowo-boczne przedramię, bez granicy diagnostycznej.

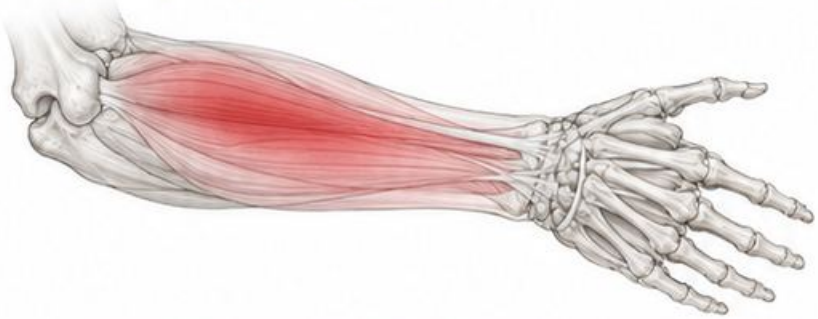

Zapytaj: „Czy utrzymywanie nadgarstka przy chwytaniu zmienia znajomą dolegliwość?"

Ruch angażuje kilka struktur; odpowiedź nie potwierdza rozpoznania. Nowe drętwienie lub osłabienie wymaga oceny poza samym porównaniem map.

× — schematyczna okolica możliwej tkliwości, bez zalecenia ucisku.

Źródła: [18], [40], [45].

Ostoja

Mapa 042: Prostownik łokciowy nadgarstka

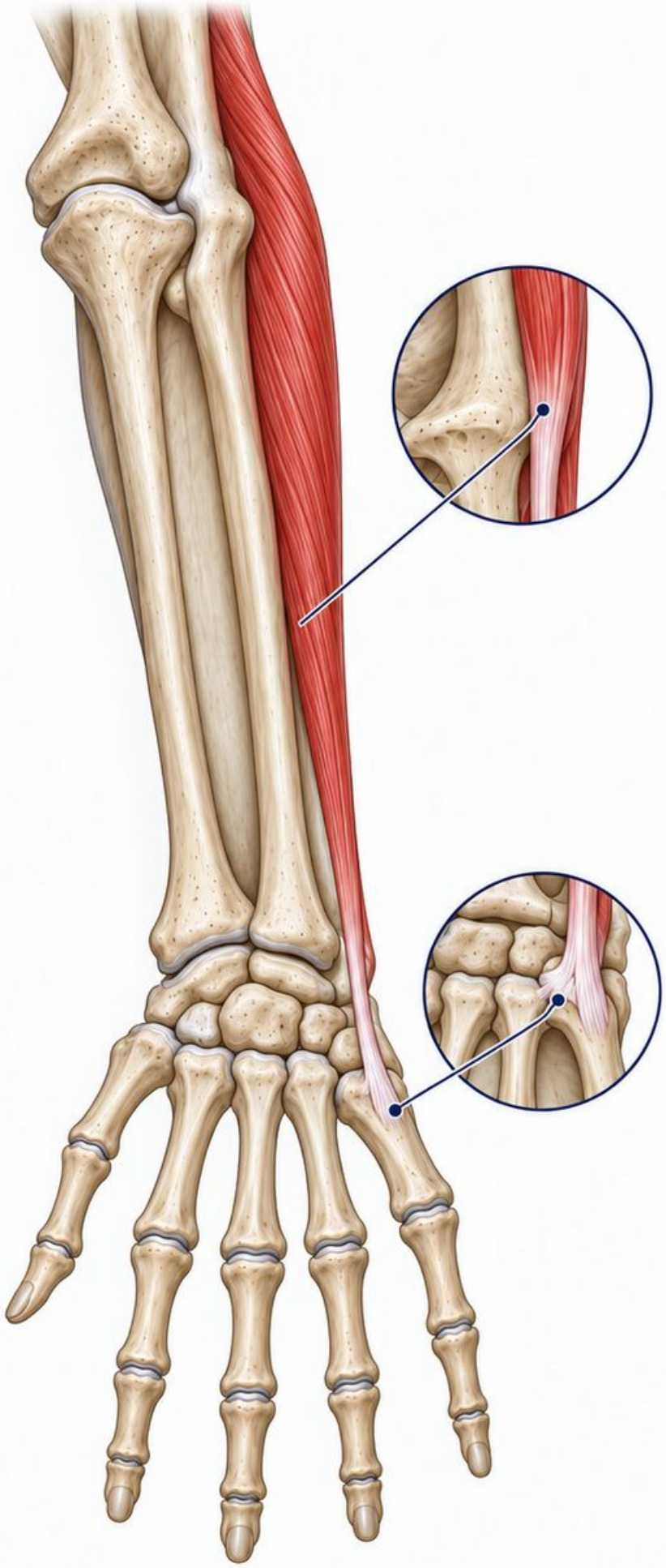

Biegnie po łokciowej stronie tylnego przedramienia do podstawy piątej kości śródręcza. Pomaga prostować i przywodzić nadgarstek.

Punkt odniesienia:
Wyrostek rylcowaty kości łokciowej i piąta kość śródręcza.

Możliwy ból:
W zweryfikowanym zestawie nie ustalono osobnej klinicznej mapy rzutowania tego mięśnia. Pusty obrys pozostawiono na rzeczywisty opis osoby.

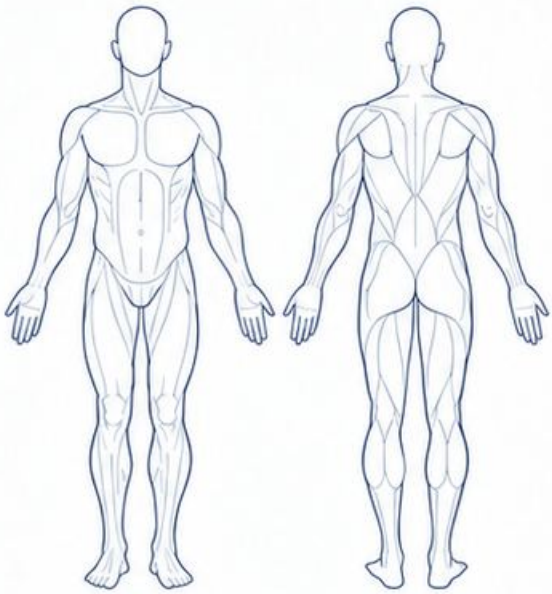

Zapytaj:
„Czy kierowanie dłoni ku stronie małego palca zmienia znajomą dolegliwość?"

Ruch angażuje kilka struktur; odpowiedź nie potwierdza rozpoznania. Nowe drętwienie lub osłabienie wymaga oceny poza samym porównaniem map.

✕ — schematyczna okolica możliwej tkliwości, bez zalecenia ucisku.

Źródła: [18], [40].

Ostoja

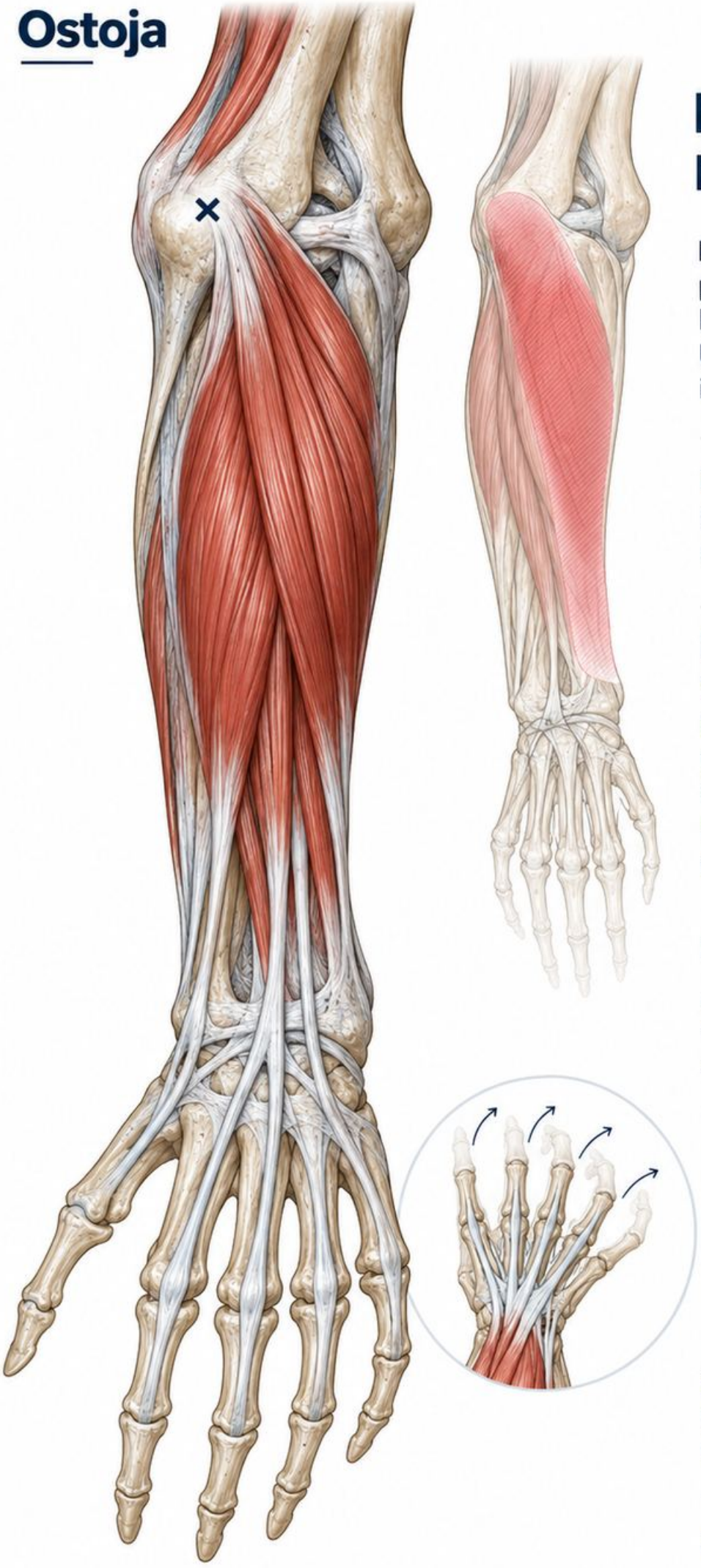

Mapa 043:
Prostownik palców

Powierzchowny mięsień tylnego przedramienia wysyła ścięgna ku palcom drugim do piątego. Uczestniczy w ich prostowaniu i pracy nadgarstka.

Punkt odniesienia:

Nadkłykieć boczny oraz grzbiet ręki.

Możliwy ból:

W badaniu osób z bólem bocznego łokcia oceniano ten mięsień. Opisy obejmowały boczny łokieć i grzbietowo-boczne przedramię, bez granicy diagnostycznej.

Zapytaj:

„Czy otwieranie dłoni przed odłożeniem przedmiotu zmienia znajomą dolegliwość?"

Ruch angażuje kilka struktur; odpowiedź nie potwierdza rozpoznania. Nowe drętwienie lub osłabienie wymaga oceny poza samym porównaniem map.

× — schematyczna okolica możliwej tkliwości, bez zalecenia ucisku.

Źródła: [18], [40], [45].

Mapa 044: Prostownik wskaziciela

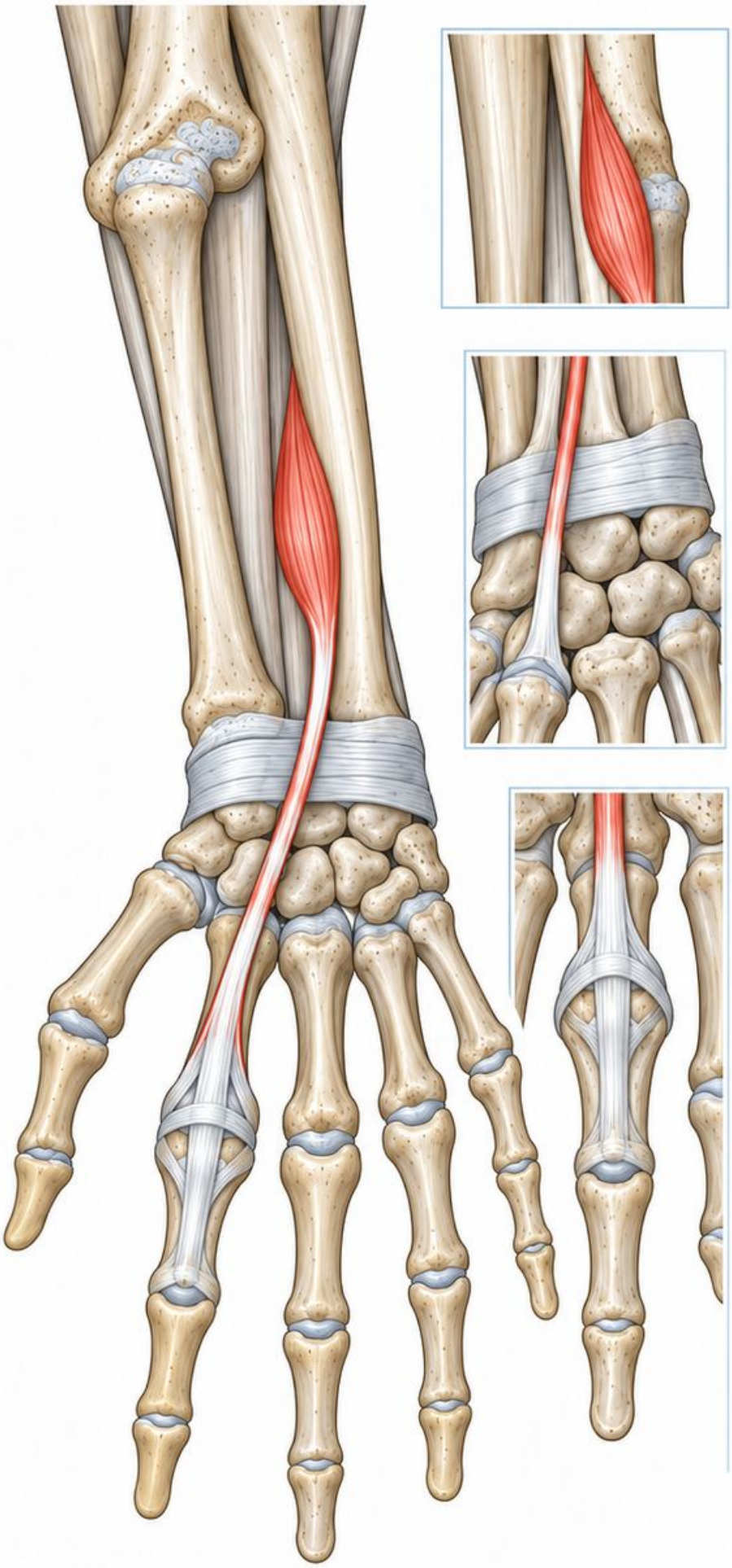

Leży głęboko w dalszej części tylnego przedramienia. Jego ścięgno dociera do aparatu wyprostnego wskaziciela, obok ścięgna prostownika palców.

Punkt odniesienia:

Grzbiet dalszej kości łokciowej i drugi palec.

Możliwy ból:

W zweryfikowanym zestawie nie ustalono osobnej klinicznej mapy rzutowania tego mięśnia. Pusty obrys pozostawiono na rzeczywisty opis osoby.

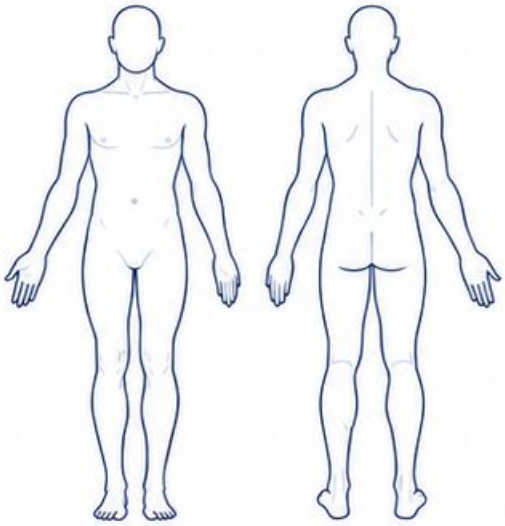

Zapytaj:

„Czy prostowanie wskaziciela podczas wskazywania zmienia znajomą dolegliwość?“

Ruch angażuje kilka struktur; odpowiedź nie potwierdza rozpoznania. Nowe drętwienie lub osłabienie wymaga oceny poza samym porównaniem map.

✕ — schematyczna okolica możliwej tkliwości, bez zalecenia ucisku.

Źródła: [18], [40].

Mapa 045: Odwodziciel długi kciuka

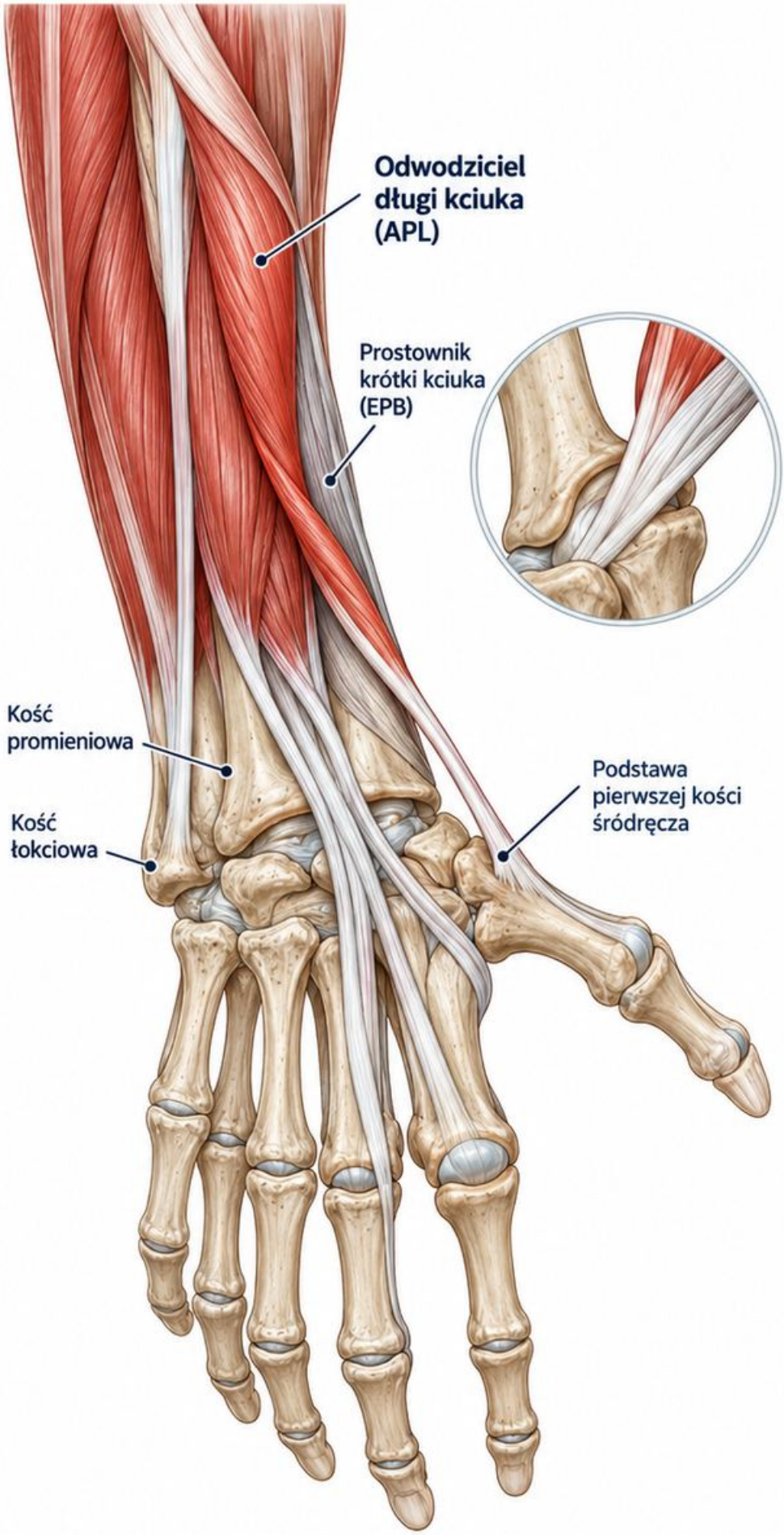

Głęboki mięsień tylnego przedramienia wysyła ścięgno do podstawy pierwszej kości śródręcza. Pomaga odsuwać kciuk od dłoni.

Punkt odniesienia:
Promieniowa strona nadgarstka i pierwsza kość śródręcza.

Możliwy ból:
W zweryfikowanym zestawie nie ustalono osobnej klinicznej mapy rzutowania tego mięśnia. Pusty obrys pozostawiono na rzeczywisty opis osoby.

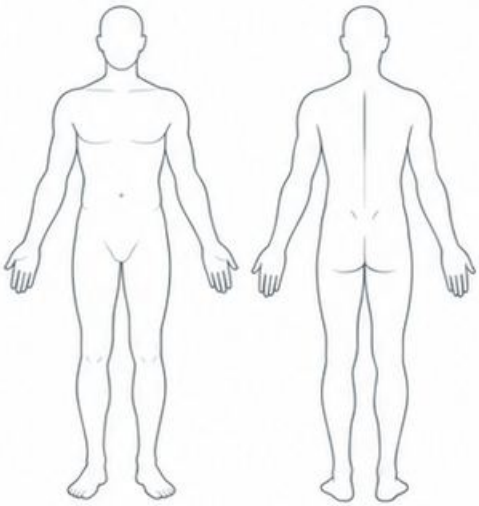

Zapytaj:
„Czy odsuwanie kciuka przy obejmowaniu szerokiego przedmiotu zmienia znajomą dolegliwość?"

Ruch angażuje kilka struktur; odpowiedź nie potwierdza rozpoznania. Nowe drętwienie lub osłabienie wymaga oceny poza samym porównaniem map.

✖ — schematyczna okolica możliwej tkliwości, bez zalecenia ucisku.

Źródła: [18], [40].

Ostoja

Mapa 046: Prostownik krótki kciuka

Leży w głębszej warstwie tylnego przedramienia; jego ścięgno biegnie po stronie promieniowej do bliższego paliczka kciuka.

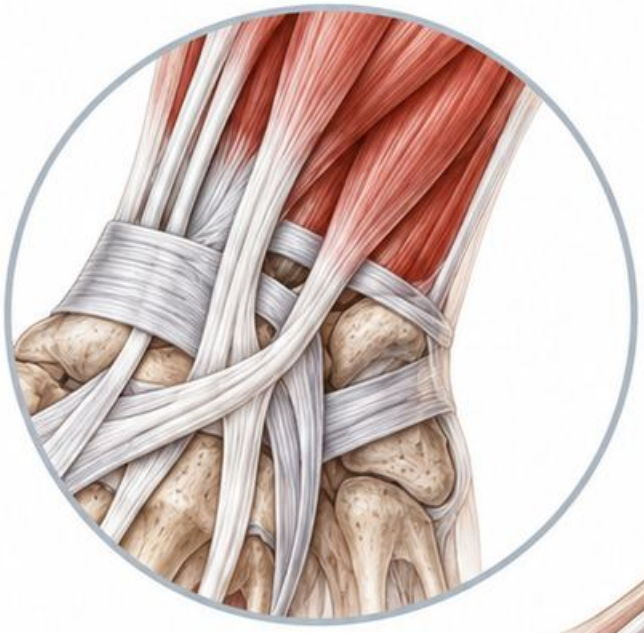

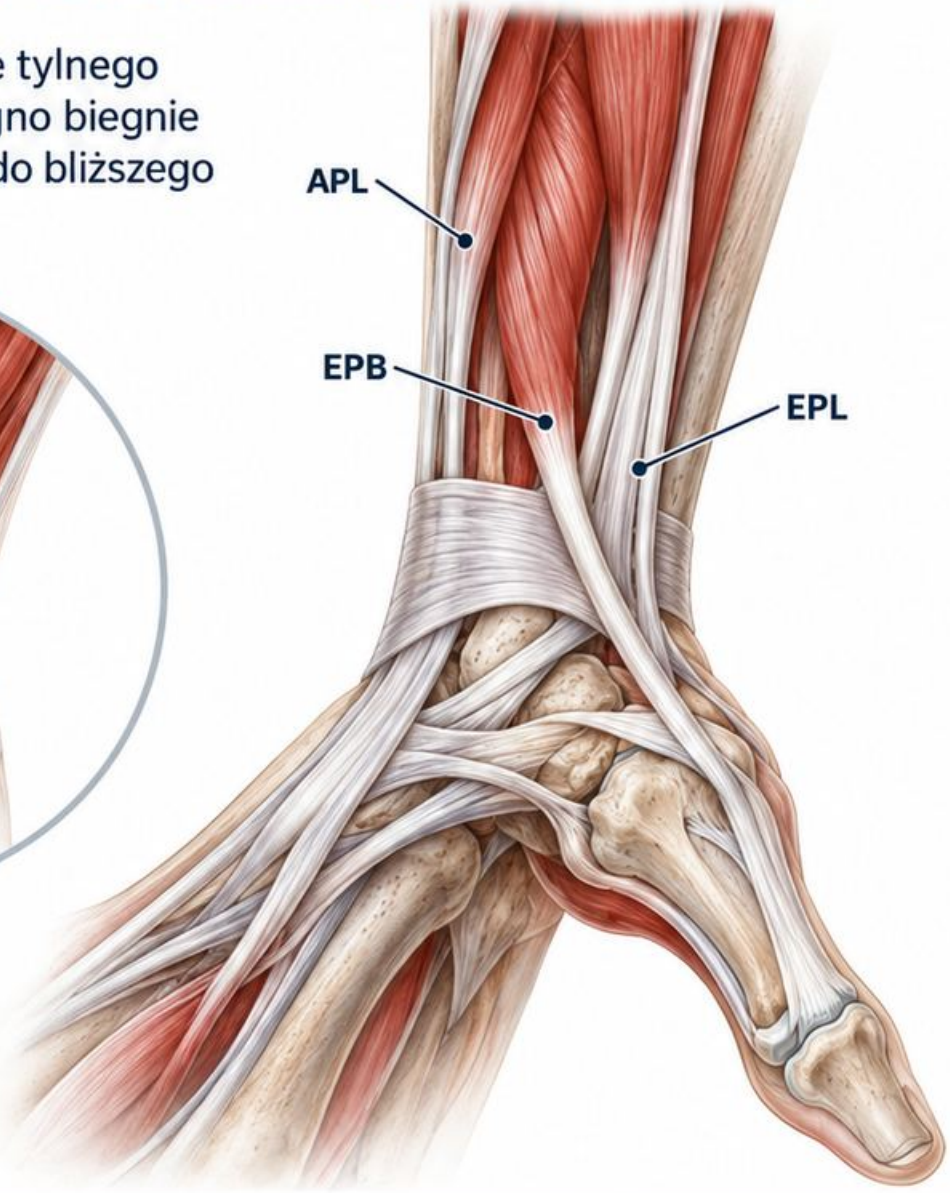

Punkt odniesienia:
Promieniowa okolica nadgarstka i paliczek bliższy kciuka.



Możliwy ból:
W zweryfikowanym zestawie nie ustalono osobnej klinicznej mapy rzutowania tego mięśnia. Pusty obrys pozostawiono na rzeczywisty opis osoby.

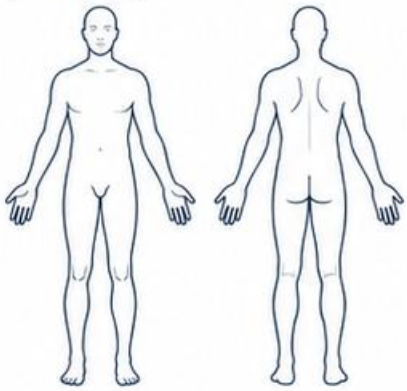

Zapytaj:
„Czy prostowanie kciuka w stawie śródręczno-paliczkowym zmienia znajomą dolegliwość?"

Ruch angażuje kilka struktur; odpowiedź nie potwierdza rozpoznania. Nowe drętwienie lub osłabienie wymaga oceny poza samym porównaniem map.

× — schematyczna okolica możliwej tkliwości, bez zalecenia ucisku.

Źródła: [18], [40].

Mapa 047: Prostownik długi kciuka



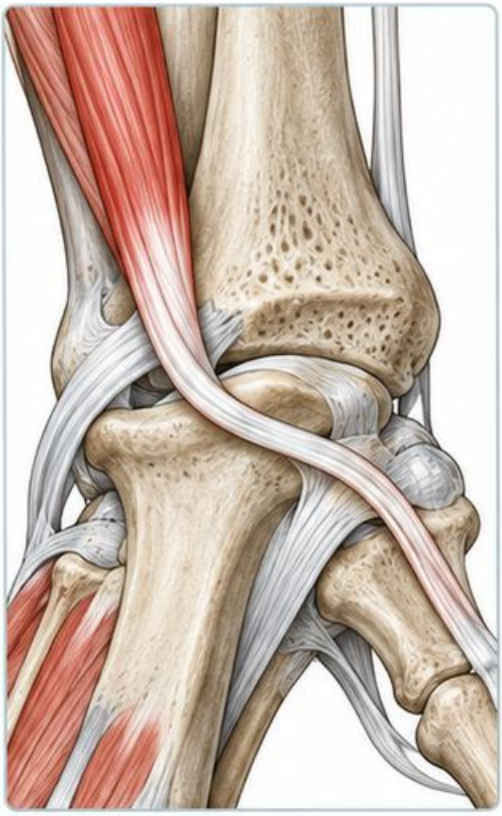

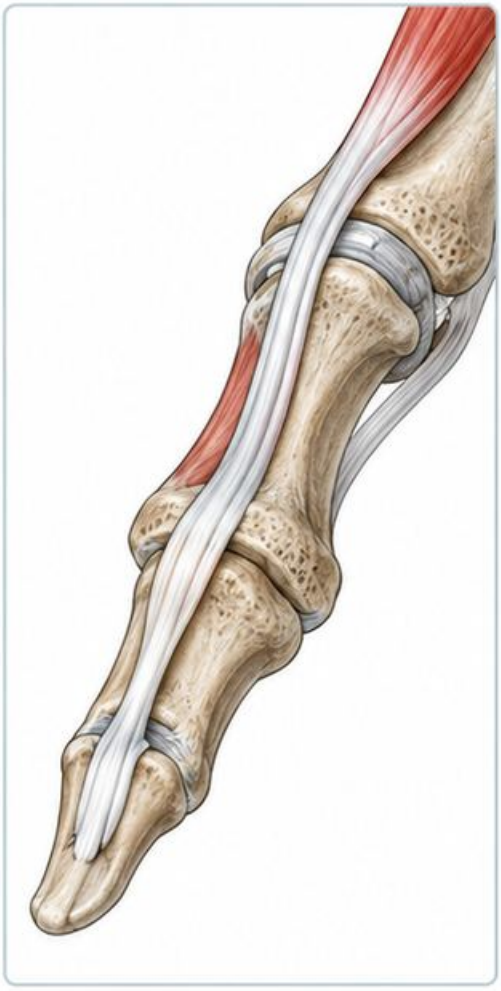

Jego ścięgno zmienia kierunek na grzbiecie dalszej kości promieniowej i dociera do paliczka dalszego kciuka. Prostuje końcową część palca.

Punkt odniesienia:
Grzbiet dalszej kości promieniowej i paliczek dalszy kciuka.

Możliwy ból:
W zweryfikowanym zestawie nie ustalono osobnej klinicznej mapy rzutowania tego mięśnia. Pusty obrys pozostawiono na rzeczywisty opis osoby.

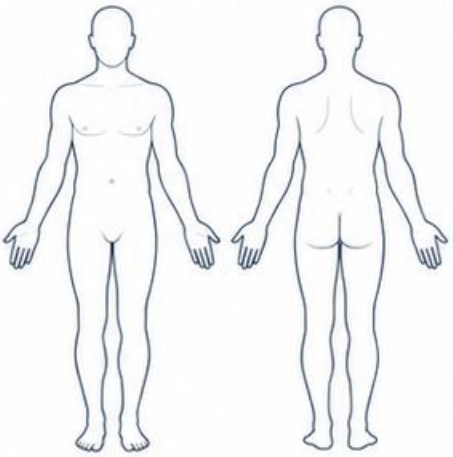

Zapytaj:
„Czy prostowanie końcowego stawu kciuka zmienia znajomą dolegliwość?"

Ruch angażuje kilka struktur; odpowiedź nie potwierdza rozpoznania. Nowe drętwienie lub osłabienie wymaga oceny poza samym porównaniem map.

✕ — schematyczna okolica możliwej tkliwości, bez zalecenia ucisku.

Źródła: [18], [40].

Mapa 048: Zginacz promieniowy nadgarstka



Powierzchowny mięsień przedramienia biegnie od przyśrodkowego łokcia ku promieniowej stronie dłoni. Pomaga zginać i odwodzić nadgarstek.

Punkt odniesienia: Nadkłykieć przyśrodkowy i promieniowa okolica nadgarstka.



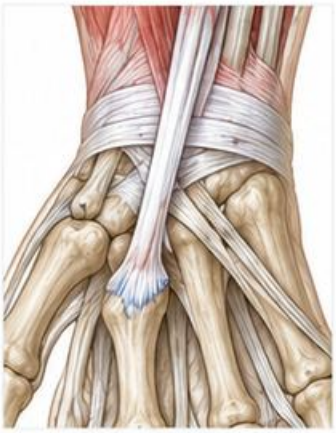

Możliwy ból: Ból doświadczalny w tym mięśniu mógł wiązać się z odczuciami w ręce. Nie przenosimy warunków eksperymentu na stały obszar każdego pacjenta.

Zapytaj: „Czy zginanie dłoni z kierowaniem jej ku kciukowi zmienia znajomą dolegliwość?"

Ruch angażuje kilka struktur; odpowiedź nie potwierdza rozpoznania. Nowe drętwienie lub osłabienie wymaga oceny poza samym porównaniem map.



× — schematyczna okolica możliwej tkliwości, bez zalecenia ucisku.

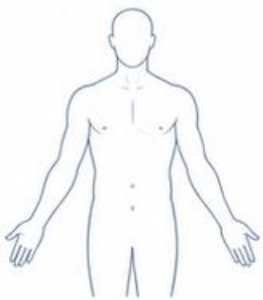

Źródła: [18], [40], [46].

Mapa 049: Zginacz łokciowy nadgarstka

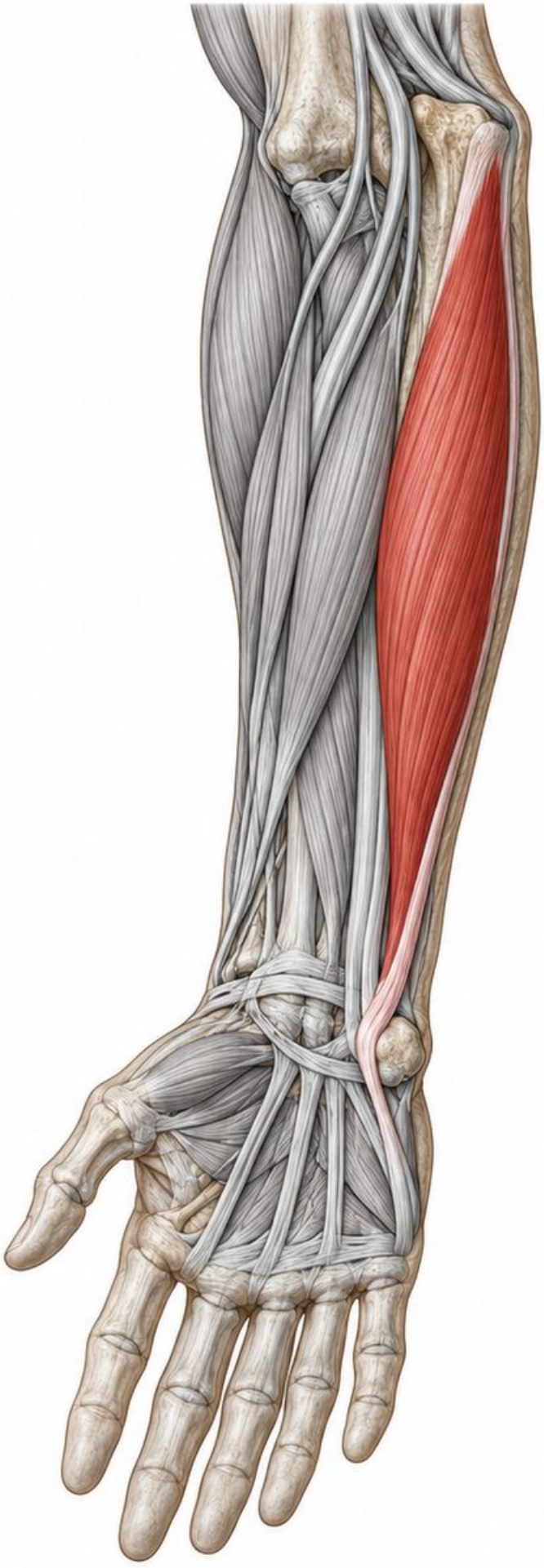

Leży po łokciowej stronie przedramienia i biegnie ku kości grochowatej. Uczestniczy w zginaniu oraz przywodzeniu nadgarstka.

Punkt odniesienia:
Brzeg kości łokciowej i kość grochowata.





Możliwy ból:
W zweryfikowanym zestawie nie ustalono osobnej klinicznej mapy rzutowania tego mięśnia. Pusty obrys pozostawiono na rzeczywisty opis osoby.

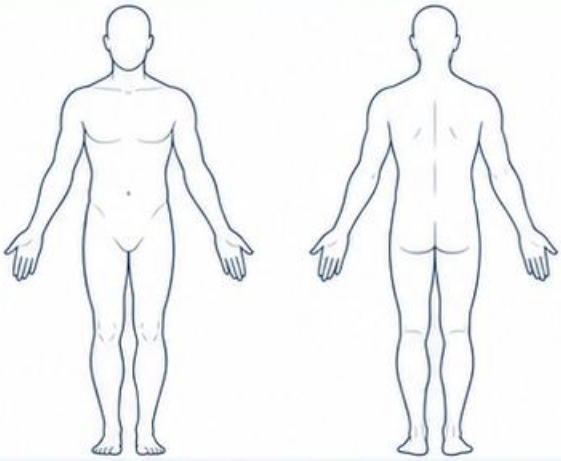

Zapytaj:
„Czy zginanie dłoni ku stronie małego palca zmienia znajomą dolegliwość?"

Ruch angażuje kilka struktur; odpowiedź nie potwierdza rozpoznania. Nowe drętwienie lub osłabienie wymaga oceny poza samym porównaniem map.

✕ — schematyczna okolica możliwej tkliwości, bez zalecenia ucisku.

Źródła: [18], [40].

Mapa 050: Zginacz powierzchowny palców

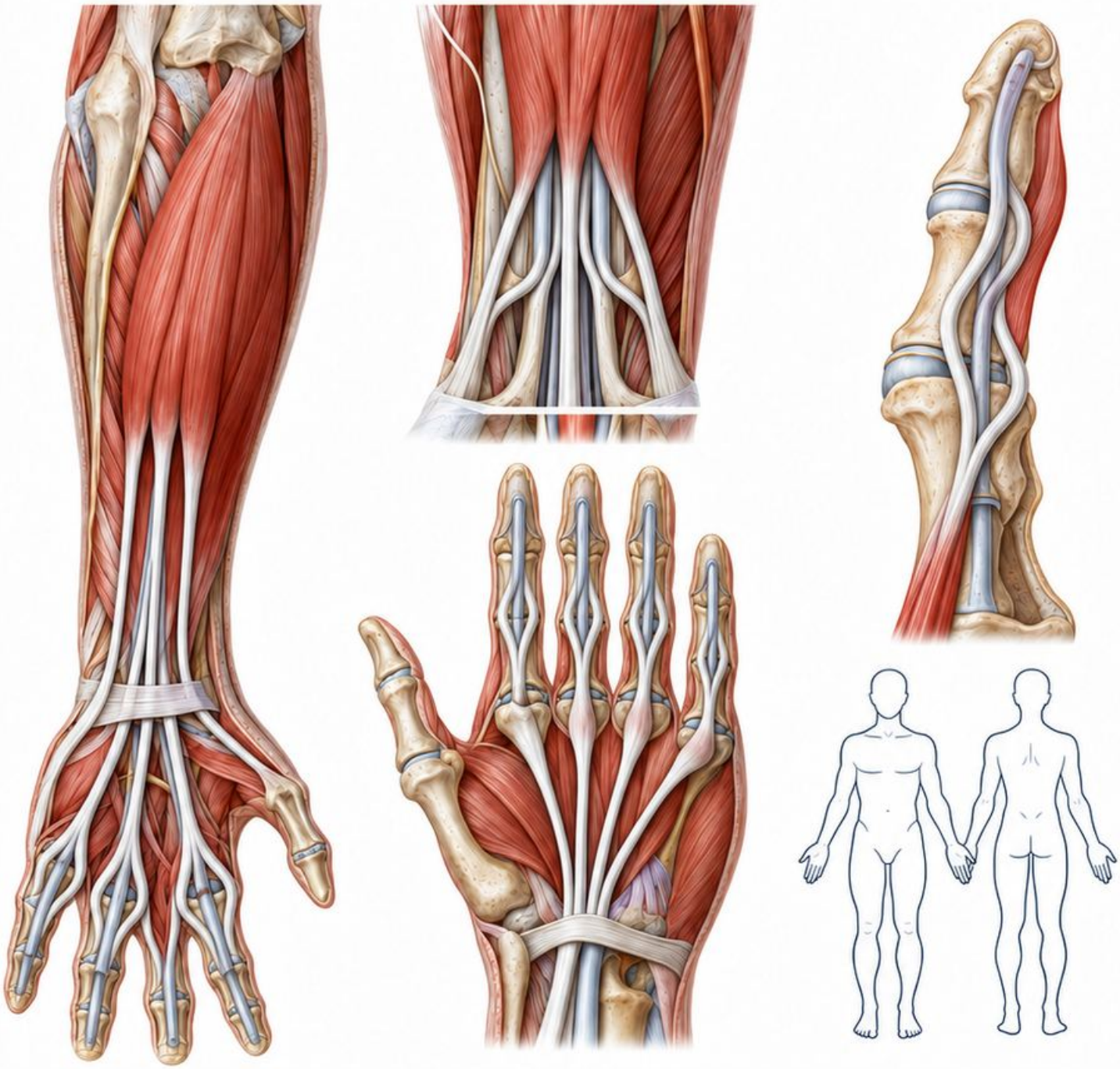

Tworzy warstwę pośrednią przedniej części przedramienia. Jego ścięgna docierają do paliczków środkowych palców drugiego do piątego.

Punkt odniesienia: Przednia okolica łokcia i paliczki środkowe.

Możliwy ból: W zweryfikowanym zestawie nie ustalono osobnej klinicznej mapy rzutowania tego mięśnia. Pusty obrys pozostawiono na rzeczywisty opis osoby.

Zapytaj: „Czy zginanie środkowych stawów palców podczas chwytania zmienia znajomą dolegliwość?”

Ruch angażuje kilka struktur; odpowiedź nie potwierdza rozpoznania. Nowe drętwienie lub osłabienie wymaga oceny poza samym porównaniem map.

✕ — schematyczna okolica możliwej tkliwości, bez zalecenia ucisku.

Źródła: [18], [40].

Mapa 051: Zginacz głęboki palców

Ostoja



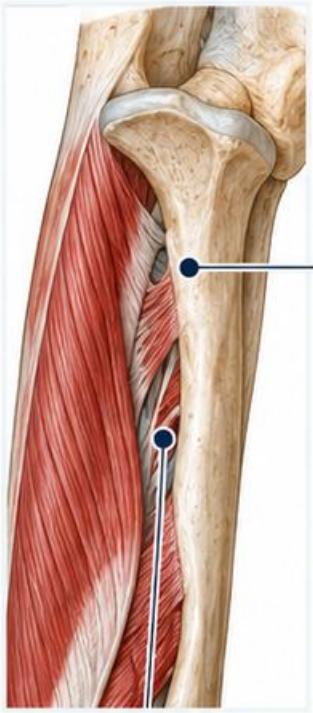

Punkt odniesienia:
Kość łokciowa i paliczki dalsze.

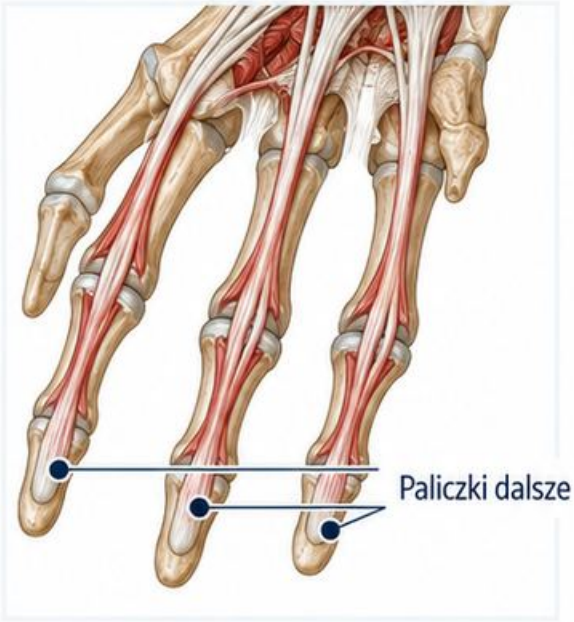

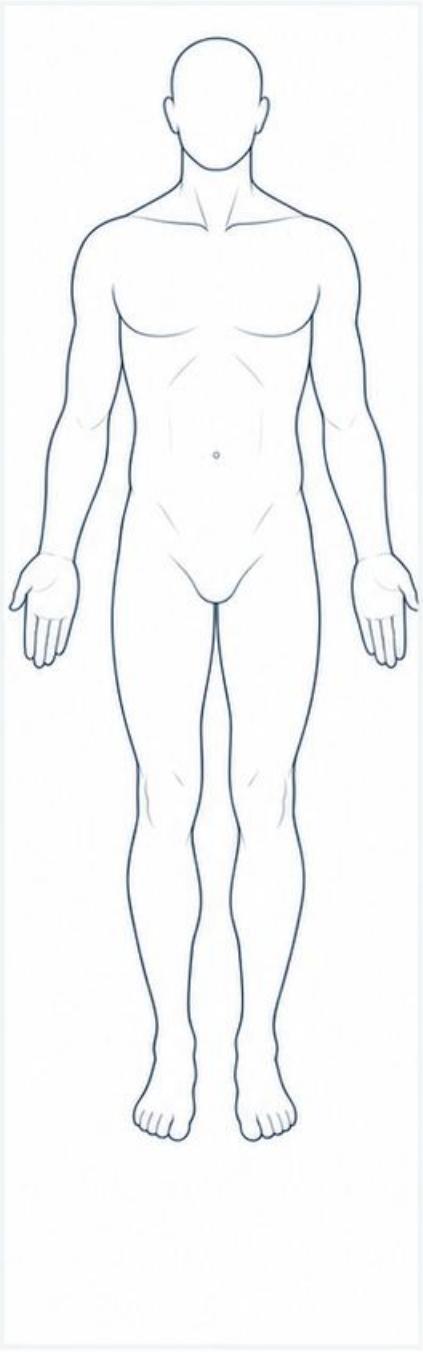

Leży pod zginaczem powierzchownym; jego ścięgna docierają do paliczków dalszych palców drugiego do piątego. Zgina końcowe stawy tych palców.

Możliwy ból: W zweryfikowanym zestawie nie ustalono osobnej klinicznej mapy rzutowania tego mięśnia. Pusty obrys pozostawiono na rzeczywisty opis osoby.

Zapytaj: „Czy zginanie końców palców przy chwytaniu cienkiego przedmiotu zmienia znajomą dolegliwość?"

Ruch angażuje kilka struktur; odpowiedź nie potwierdza rozpoznania. Nowe drętwienie lub osłabienie wymaga oceny poza samym porównaniem map.

✖ — schematyczna okolica możliwej tkliwości, bez zalecenia ucisku.

Źródła: [18], [40].

Mapa 052: Zginacz długi kciuka

Leży głęboko z przodu przedramienia i wysyła ścięgno do paliczka dalszego kciuka. Uczestniczy w zgięciu końcowego stawu.

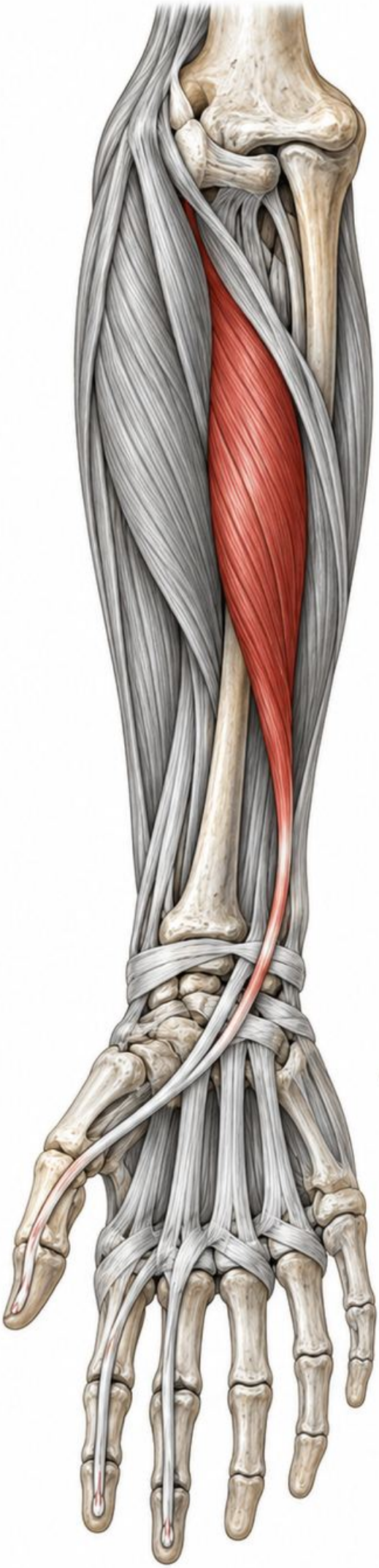

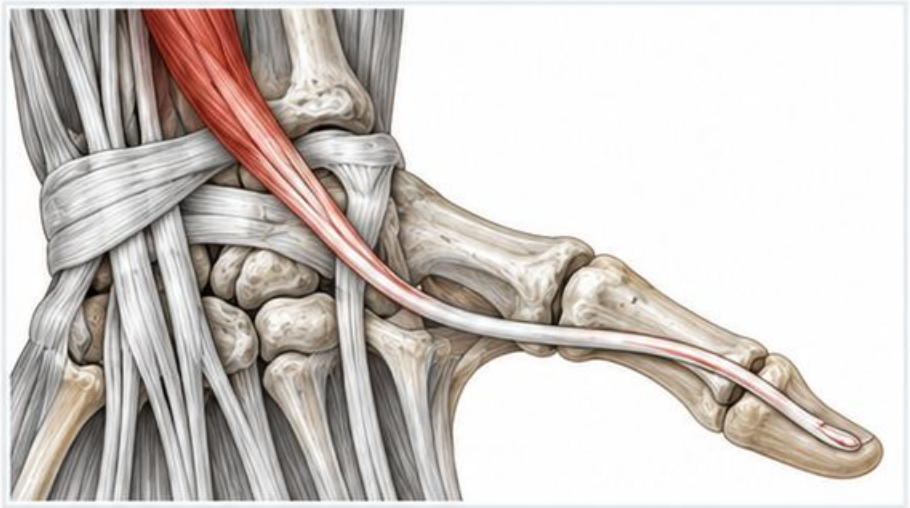





Punkt odniesienia: Kość promieniowa i paliczek dalszy kciuka.

Możliwy ból: Badanie eksperymentalne obejmowało ten mięsień i odczuwanie ruchu kciuka. Nie ustala ono gotowej klinicznej mapy promieniowania.

Zapytaj: „Czy zginanie czubka kciuka podczas chwytu precyzyjnego zmienia znajomą dolegliwość?"

Ruch angażuje kilka struktur; odpowiedź nie potwierdza rozpoznania. Nowe drętwienie lub osłabienie wymaga oceny poza samym porównaniem map.

✖ — schematyczna okolica możliwej tkliwości, bez zalecenia ucisku.

Źródła: [18], [40], [47].

Mapa 053: Przywodziciel kciuka

Leży głęboko w dłoni i ma część skośną oraz poprzeczną. Zbliża kciuk do dłoni, wspomagając chwyt.

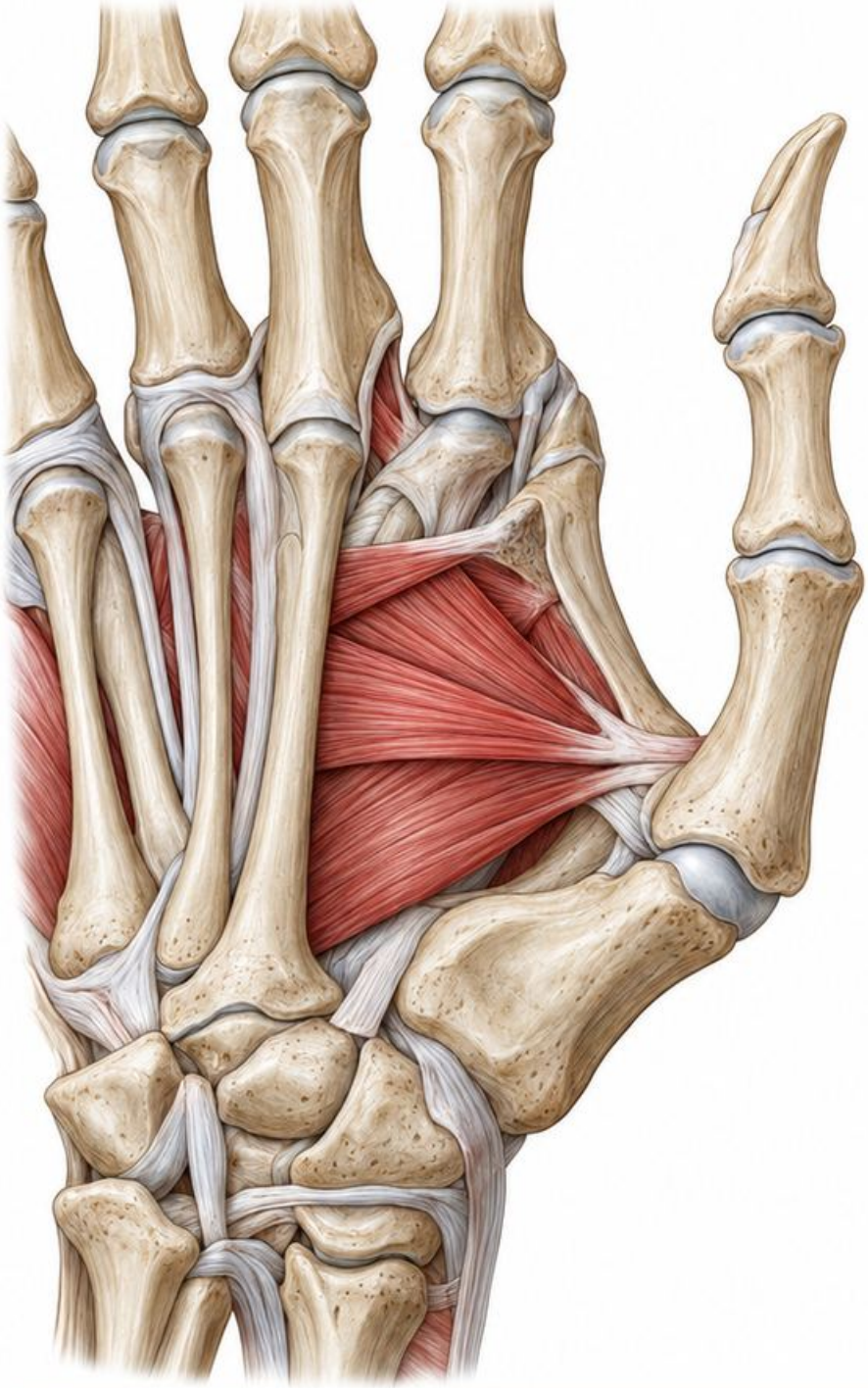

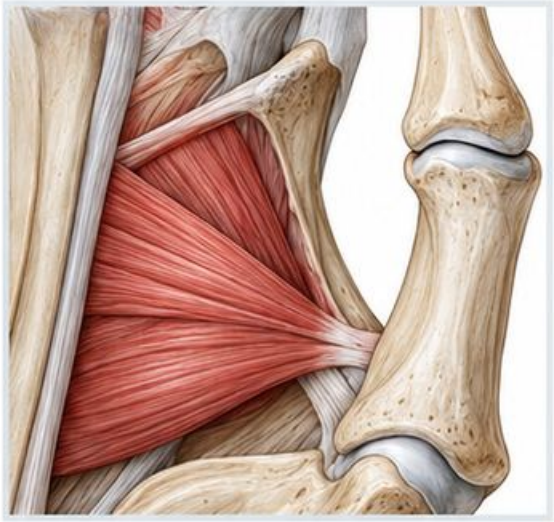

Punkt odniesienia:
Kości śródręcza oraz podstawa bliższego paliczka kciuka.

Możliwy ból:
W zweryfikowanym zestawie nie ustalono osobnej klinicznej mapy rzutowania tego mięśnia. Pusty obrys pozostawiono na rzeczywisty opis osoby.



Zapytaj:
„Czy przytrzymywanie płaskiego przedmiotu między kciukiem a dłonią zmienia znajomą dolegliwość?”

Ruch angażuje kilka struktur; odpowiedź nie potwierdza rozpoznania. Nowe drętwienie lub osłabienie wymaga oceny poza samym porównaniem map.

✖ — schematyczna okolica możliwej tkliwości, bez zalecenia ucisku.

Źródła: [18], [40].

Ostoja

Mapa 054: Pierwszy mięsień międzykostny grzbietowy

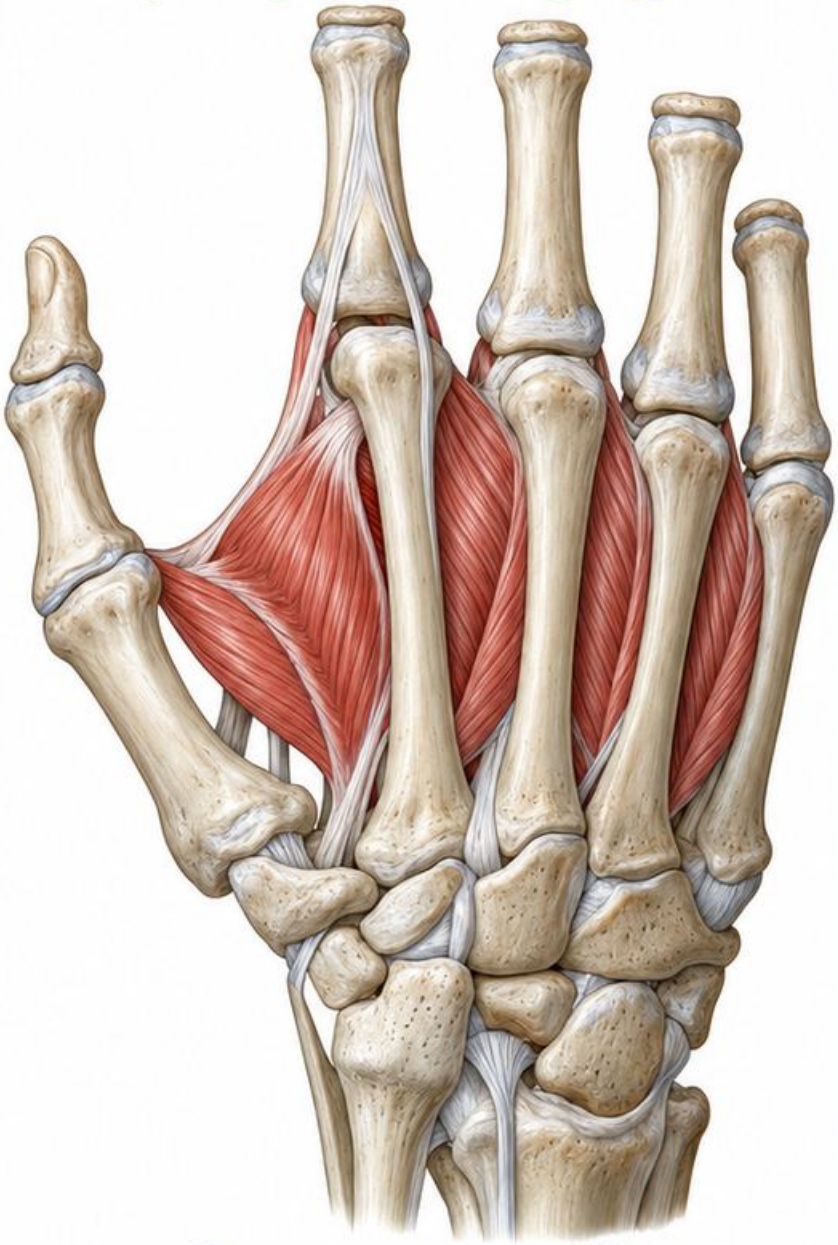

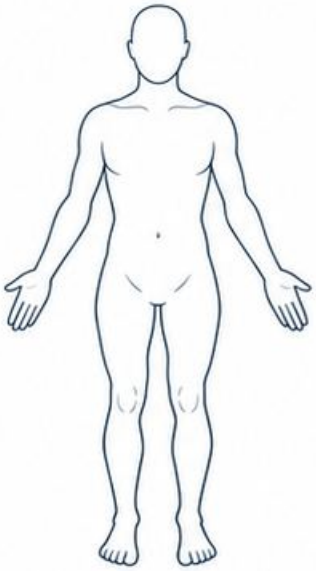

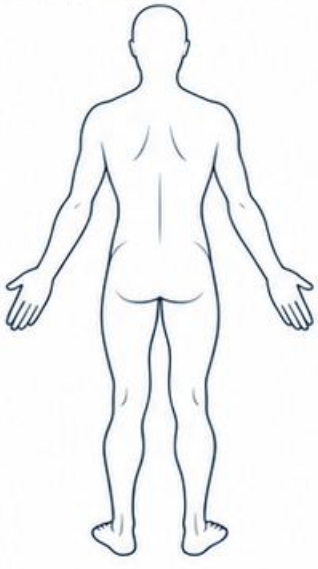

Leży między pierwszą a drugą kością śródręcza. Uczestniczy w odwodzeniu wskaziciela, współpracując z aparatem palca.

Punkt odniesienia: Pierwsza przestrzeń międzykostna i podstawa paliczka bliższego wskaziciela.

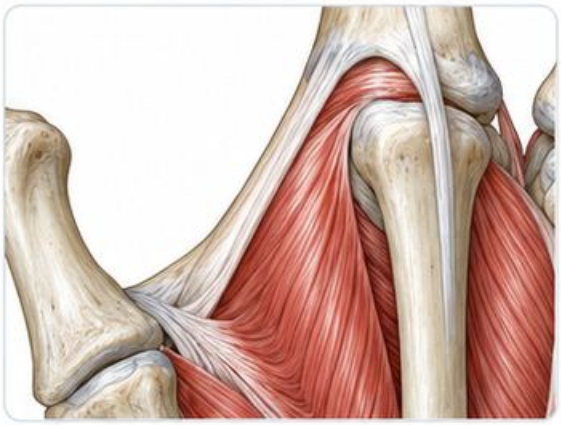

Możliwy ból: W zweryfikowanym zestawie nie ustalono osobnej klinicznej mapy rzutowania tego mięśnia. Pusty obrys pozostawiono na rzeczywisty opis osoby.

Zapytaj: „Czy odsuwanie wskaziciela od środkowego palca zmienia znajomą dolegliwość?"

Ruch angażuje kilka struktur; odpowiedź nie potwierdza rozpoznania. Nowe drętwienie lub osłabienie wymaga oceny poza samym porównaniem map.



× — schematyczna okolica możliwej tkliwości, bez zalecenia ucisku.

Źródła: [18], [40].

Ostoja

Tułów i kręgosłup

18 map: obręcz łopatkowa, ściana klatki piersiowej, warstwy grzbietu oraz mięśnie brzucha.

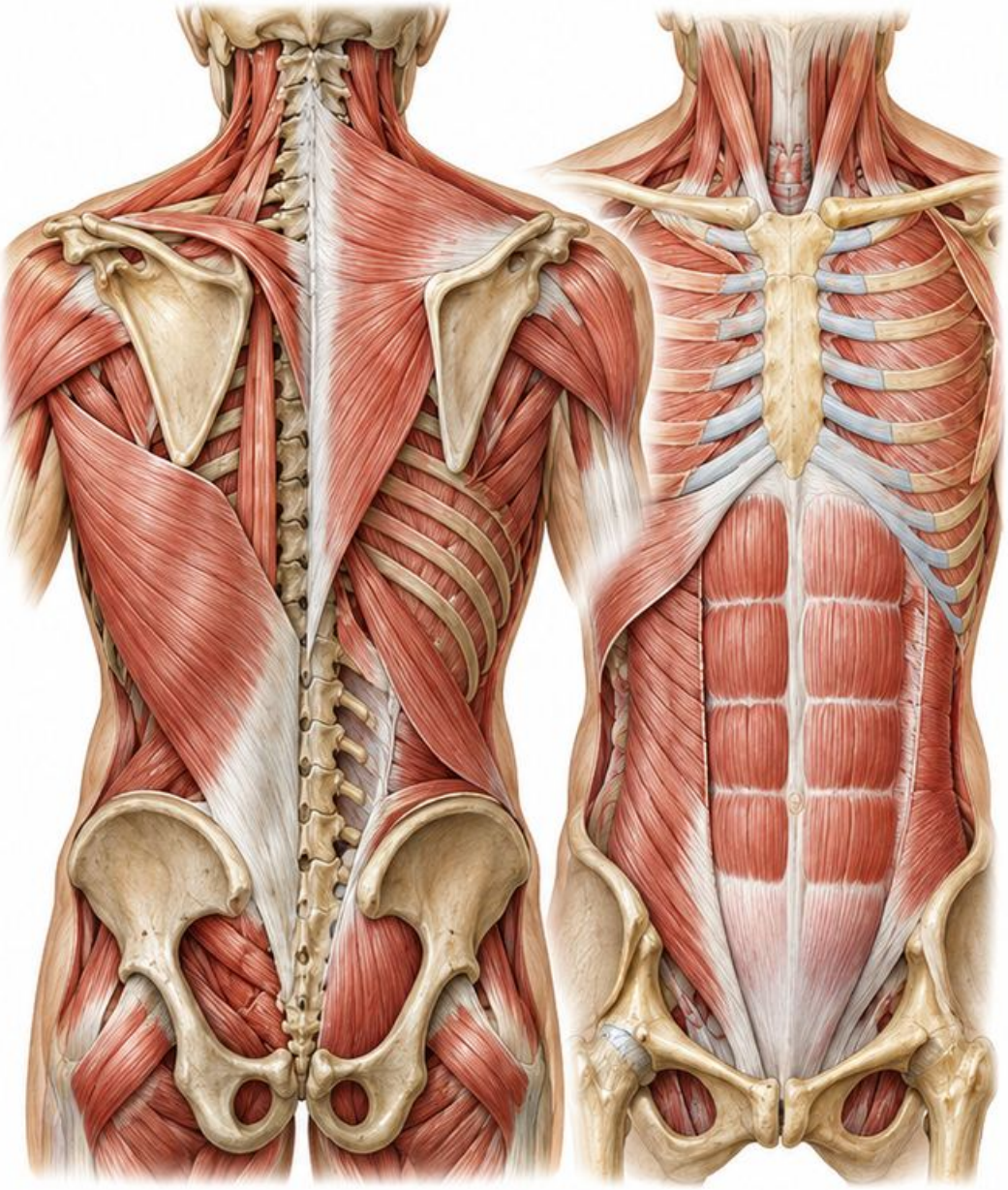

Obręcz łopatkowa

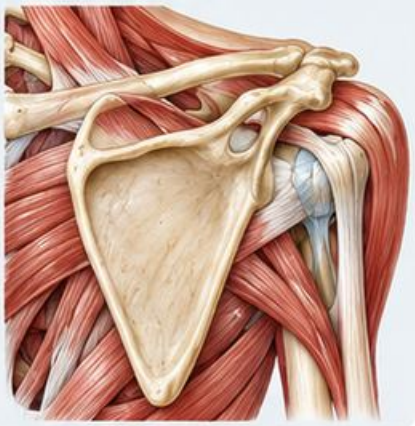

Ściana klatki piersiowej

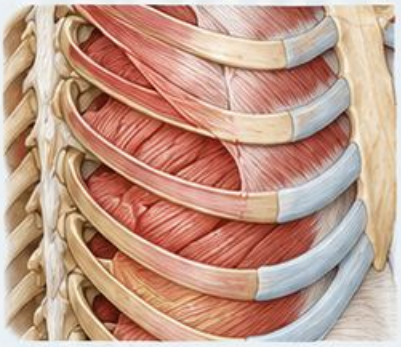

Mięśnie brzucha

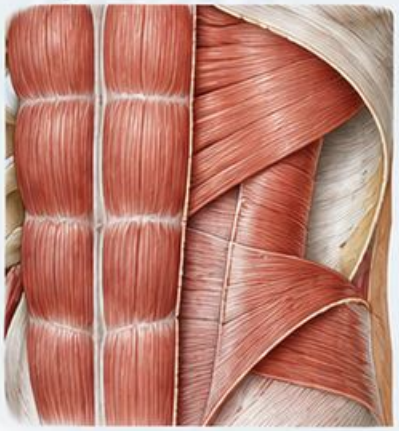

Najpierw rozpoznaj łopatkę, żebra, linię kręgosłupa i miednicę. Następnie sprawdź, która warstwa została odsłonięta na ilustracji.

Części jednego mięśnia mogą różnić się przebiegiem włókien, choć badanie bólu nie rozdziela ich na niezależne wzorce.

Porównuj lokalizację z relacją osoby: kiedy objaw występuje, jaki ruch mu towarzyszy i czy odczucie jest znajome.

Brak pola odległego oznacza ograniczenie dowodów, a nie brak możliwego bólu. Nowy ból klatki piersiowej lub brzucha wymaga oceny przyczyny.

Źródła: [18], [60], [61], [67], [78].

Ostoja

Mapa 055: Mięsień czworoboczny — część poprzeczna

Poprzeczne włókna biegną między linią środkową górnego grzbietu a grzebieniem łopatki. Orientację ułatwiają bark i przyśrodkowy brzeg łopatki.

Badanie sportowców obejmowało mięsień czworoboczny, lecz nie ustaliło osobnej mapy bólu dla części poprzecznej.

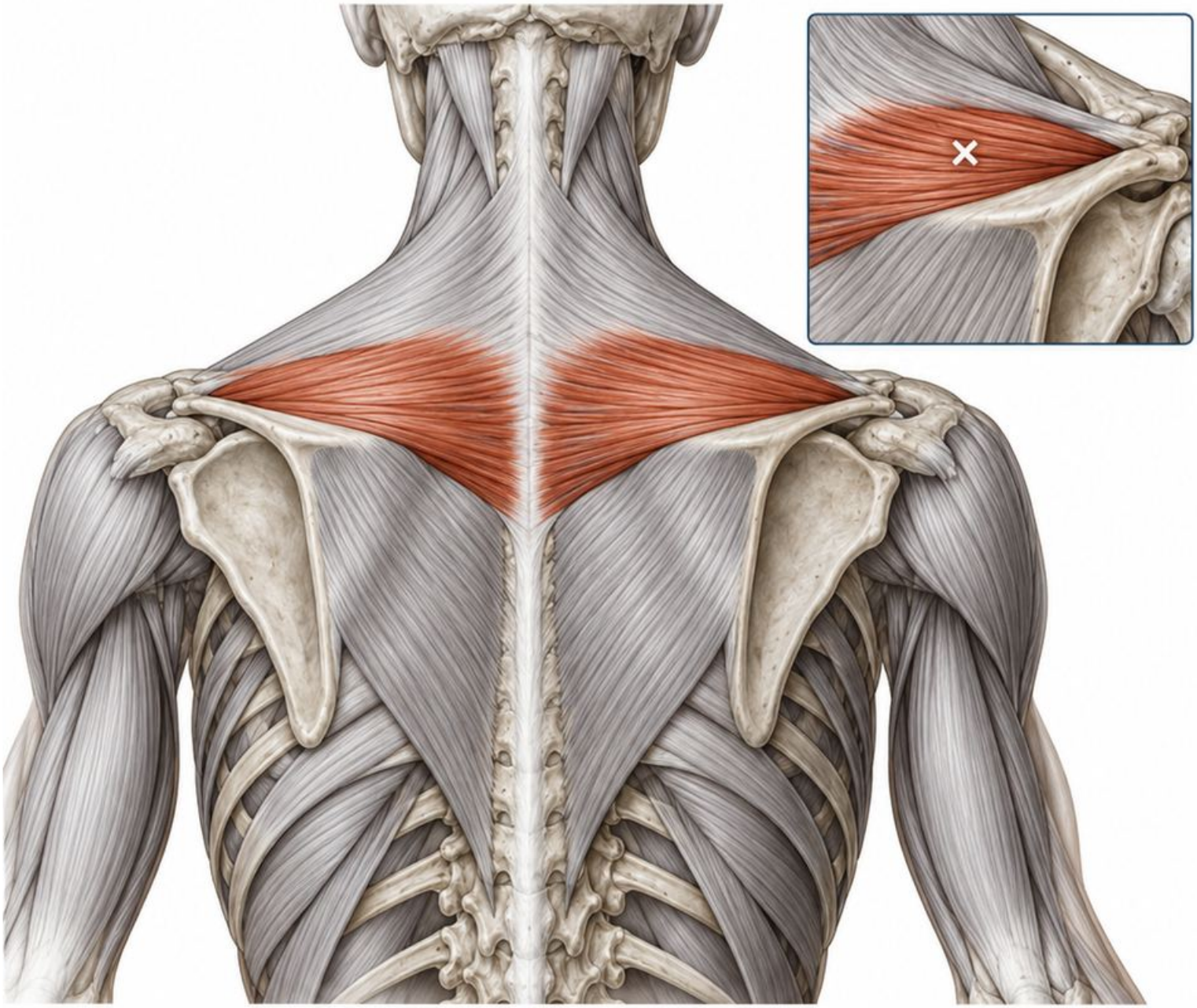



Zapytaj: „Czy zbliżanie łopatek albo długie utrzymywanie rąk z przodu zmienia znajomy ból między łopatkami?"



Ruch współtworzą inne mięśnie. Zaznacz zgłoszone miejsce; nie przenoś tutaj skroniowego wzorca opisywanego dla górnej części czworobocznego.

✕ — orientacyjna okolica możliwej tkliwości, nie cel ucisku. Obszar odczucia wymaga indywidualnego zapisu.

Źródła: [18], [61], [72].

Mapa 056: Mięsień czworoboczny — część wstępująca

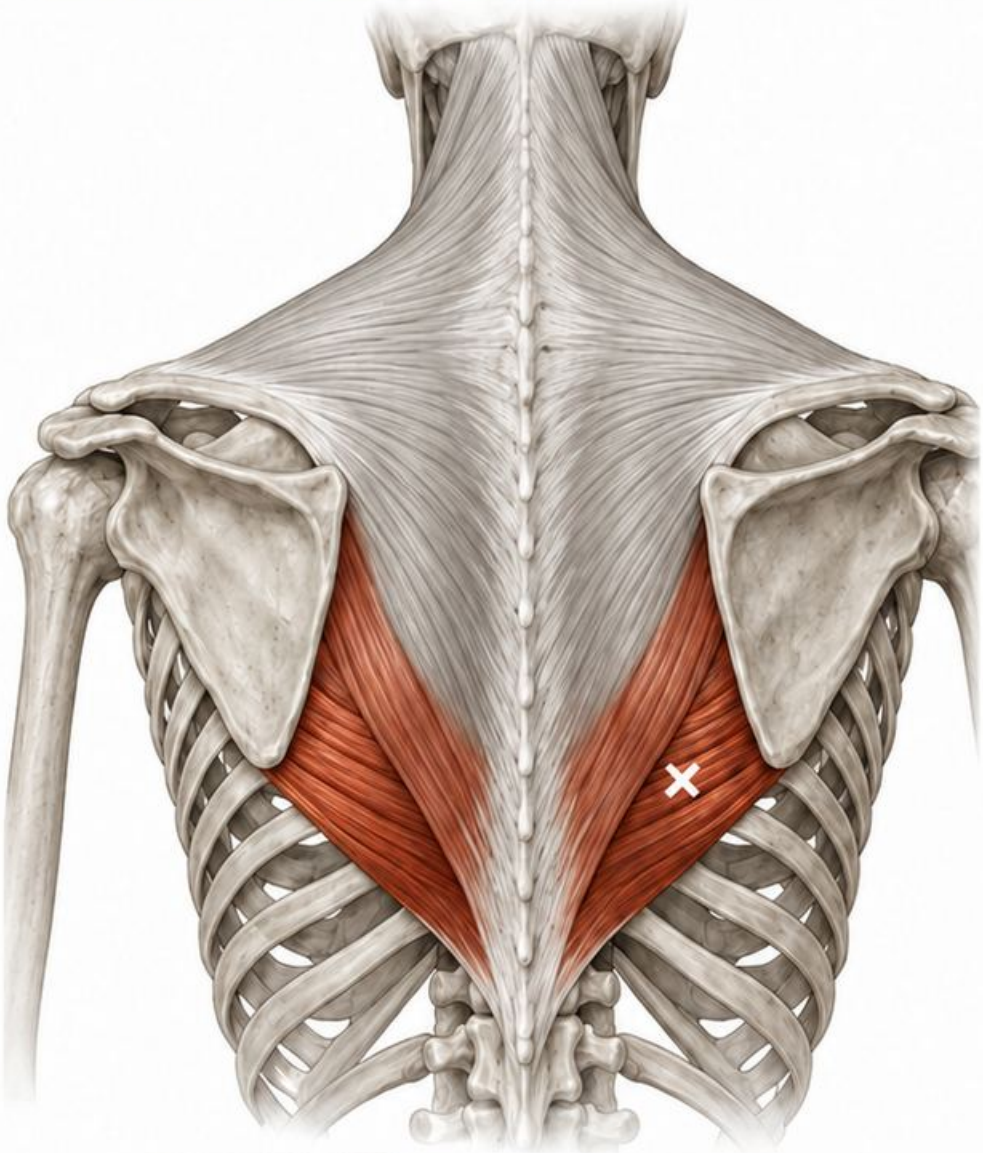

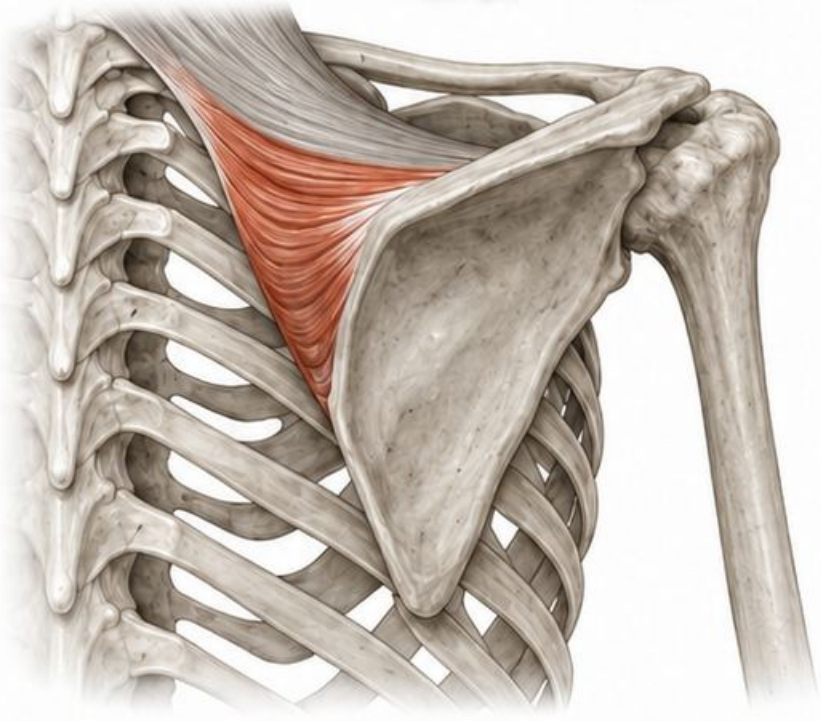

Dolne włókna biegną skośnie ku grzebieniowi łopatki. To część powierzchownego mięśnia; pod nią leżą kolejne warstwy grzbietu.

Dostępne badanie kliniczne dotyczyło całego czworobocznego.
Nie wyznaczamy na jego podstawie odrębnego odległego pola części wstępującej.

Zapytaj: „Czy sięganie nad głowę wiąże się ze znajomym odczuciem poniżej łopatki?"

Ta karta pokazuje kierunek włókien. Udział w ruchu łopatki nie potwierdza, że właśnie dolna część odpowiada za objawy.



✕ — orientacyjna okolica możliwej tkliwości, nie cel ucisku. Obszar odczucia wymaga indywidualnego zapisu.

Źródła: [18], [61], [72].

Ostoja

Mapa 057: Mięsień równoległoboczny większy

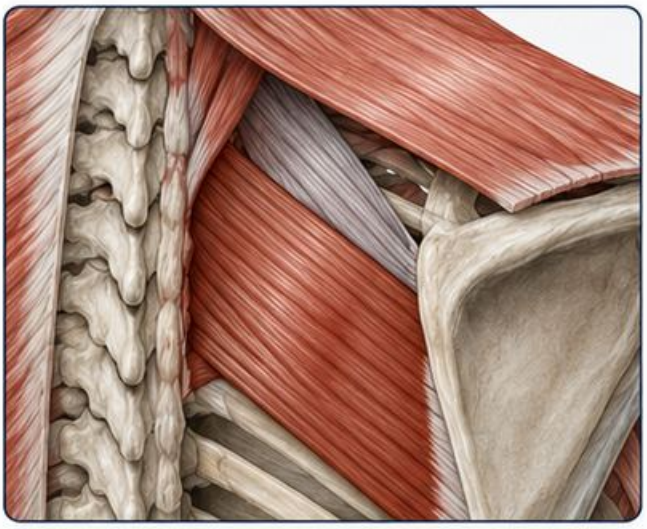

Mięsień leży pod czworobocznym, między kręgosłupem a przyśrodkowym brzegiem łopatki, poniżej przyczepu równoległobocznego mniejszego.

W badaniu bólu górnego grzbietu oceniano mięśnie równoległoboczne. Odczucia obejmowały okolicę piersiową; nie rozdzielono pewniie większego i mniejszego.

Zapytaj: „Czy przyciągnięcie łopatki do kręgosłupa wiąże się z rozpoznawalnym bólem między łopatkami?"

Podobna lokalizacja występuje przy innych problemach. Nie wciskaj palców pod łopatkę; położenie w głębszej warstwie wymaga ostrożności interpretacyjnej.



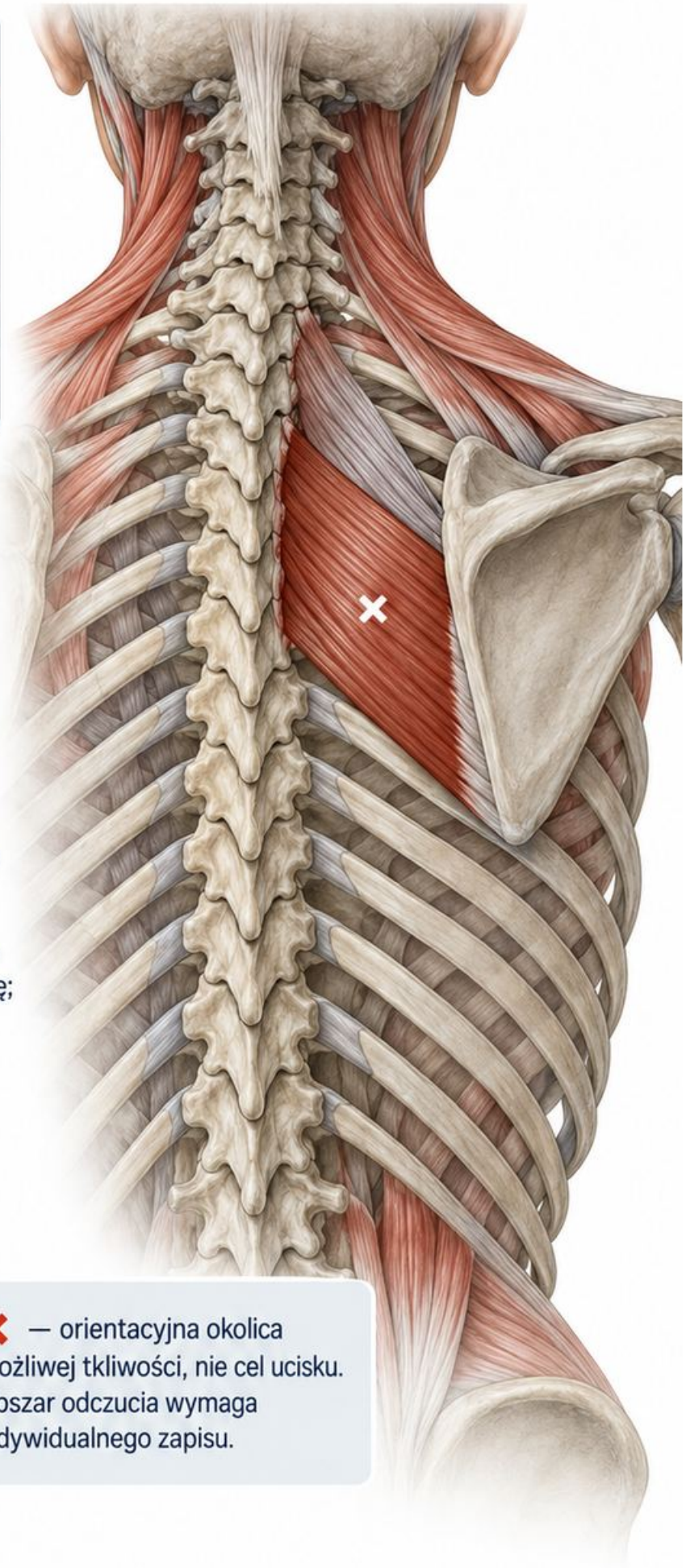

✖ — orientacyjna okolica możliwej tkliwości, nie cel ucisku. Obszar odczucia wymaga indywidualnego zapisu.

Źródła: [18], [60], [61].

Mapa 058: Mięsień równoległoboczny mniejszy

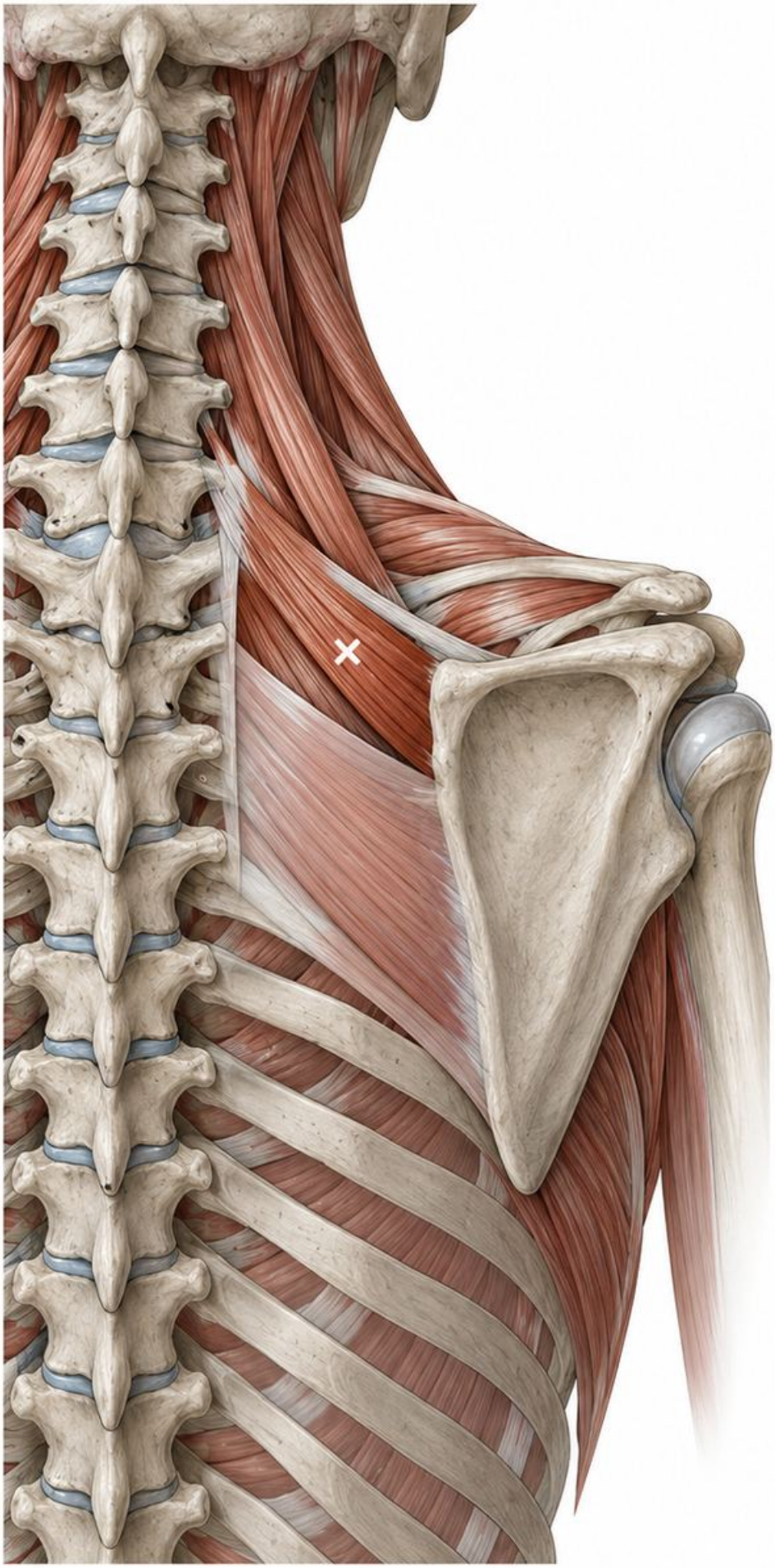

Mniejszy mięsień znajduje się wyżej niż równoległoboczny większy, przy przyśrodkowym końcu grzebienia łopatki, pod powierzchowną warstwą czworobocznego.

Opis bólu rzutowanego odnosi się do grupy równoległobocznych. Nie tworzymy osobnego wzorca tylko dlatego, że pokazano mniejszy mięsień.

Zapytaj: „Czy utrzymywanie ramion przed sobą zmienia znajome odczucie przy górnym przyśrodkowym brzegu łopatki?"

Porównaj wysokość obu mięśni na rycinach. Sam obszar bólu nie odróżnia ich od dźwigacza łopatki ani od przyczyn nerwowych.

✕ — orientacyjna okolica możliwej tkliwości, nie cel ucisku. Obszar odczucia wymaga indywidualnego zapisu.



Źródła: [18], [60], [61].

Mapa 059: Mięsień najszerszy grzbietu — część górna

Górny obszar mięśnia kieruje się ku kości ramiennej i współtworzy tylny fałd pachowy. Łopatka pozostaje ważnym punktem orientacji.

W badaniu sportowców leczono także najszerszy grzbietu. Nie przedstawiono zwalidowanego odrębnego pola bólu jego górnego obszaru.

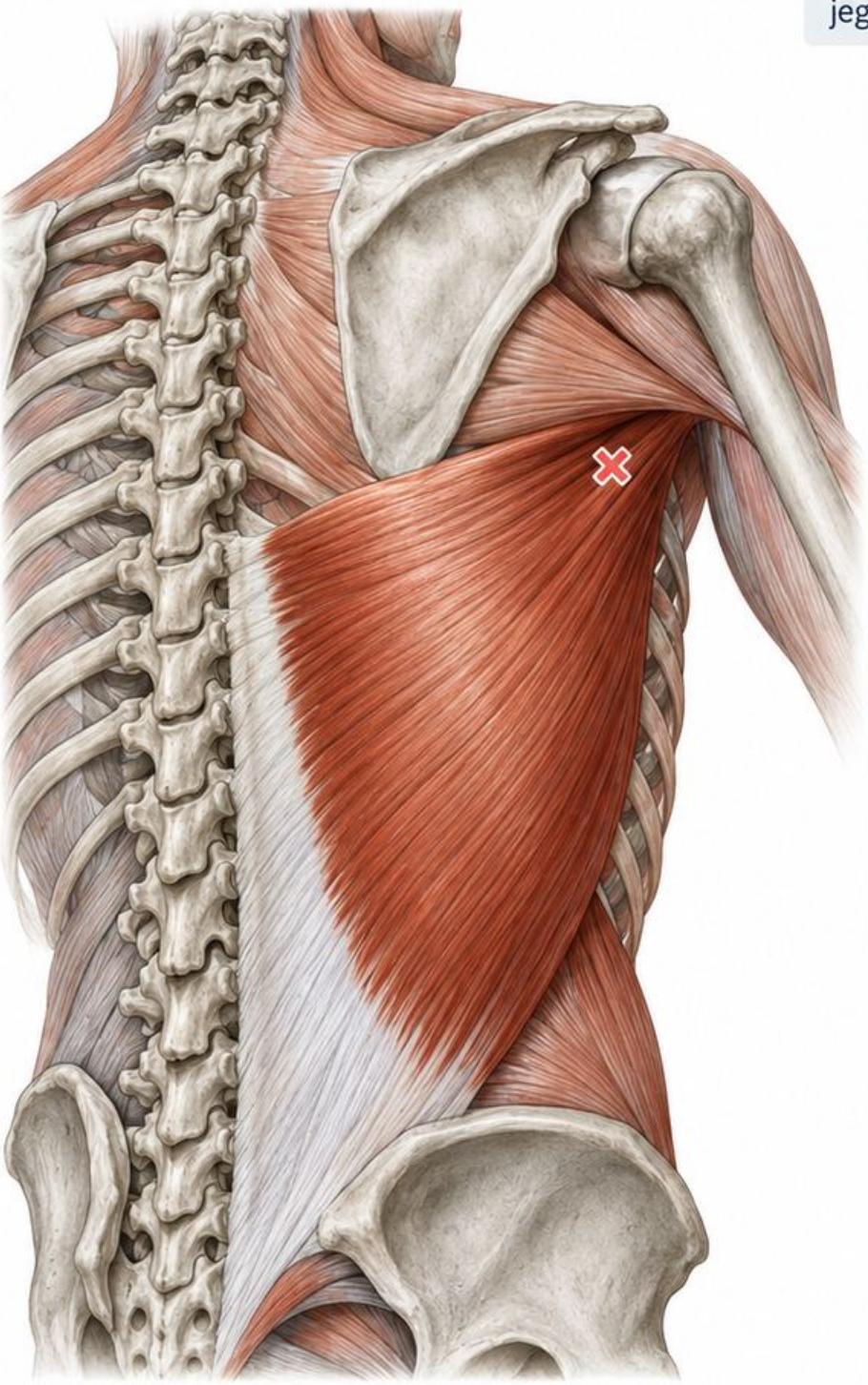

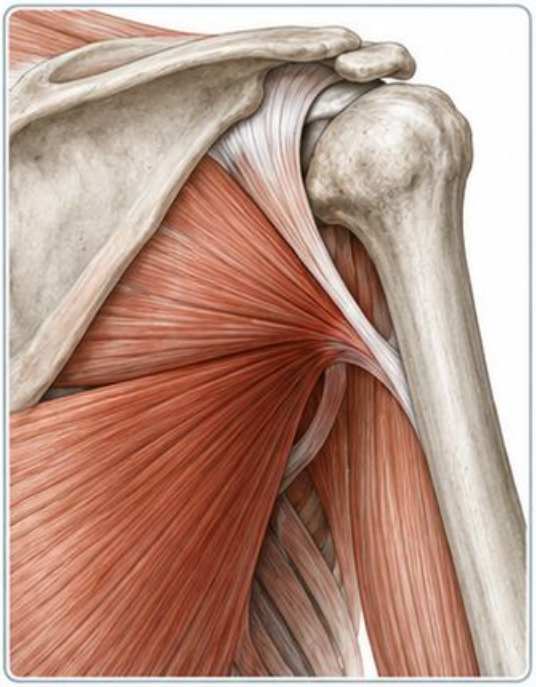



Zapytaj: „Czy przyciąganie ramienia do tułowia wiąże się z tym samym odczuciem z tyłu barku?"

Określenie części służy kadrowaniu jednego mięśnia, nie wydzieleniu nowej jednostki anatomicznej. Nie szukaj punktu przez głęboki ucisk pachy.

✖ — orientacyjna okolica możliwej tkliwości, nie cel ucisku. Obszar odczucia wymaga indywidualnego zapisu.

Źródła: [18], [61], [72].

Ostoja

Mapa 060: Mięsień najszerszy grzbietu — część dolna

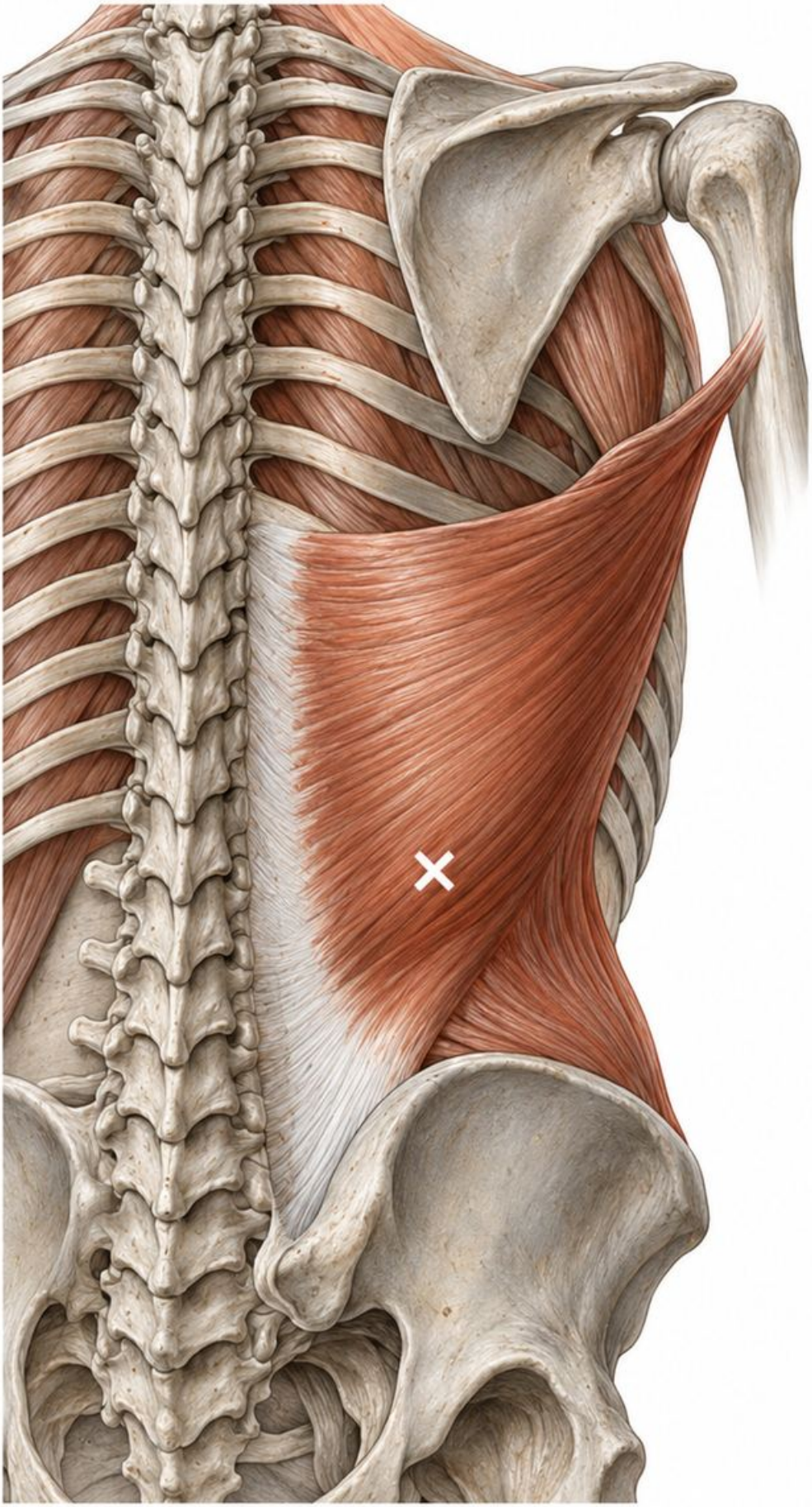

Dolny obszar szerokiego mięśnia przykrywa część dolno-bocznego grzbietu. Grzebień biodrowy, dolne żebra i powięź piersiowo-lędźwiowa porządkują widok.

Dane kliniczne dotyczą najszerszego jako całości, bez niezależnego wzorca dolnego obszaru. Na mapie pozostaje możliwa miejscowa tkliwość.

Zapytaj: „Czy sięganie wysoko lub przyciąganie ręki zmienia znajome odczucie dolno-bocznego grzbietu?"

Różnica względem poprzedniej karty dotyczy położenia włókien. Nie przypisuj bólu lędźwi jednemu mięśniowi tylko na podstawie zgodnej lokalizacji.

✕ — orientacyjna okolica możliwej tkliwości, nie cel ucisku. Obszar odczucia wymaga indywidualnego zapisu.



Źródła: [18], [61], [72].

Mapa 061: Mięsień piersiowy większy — część obojczykowa

Górne włókna piersiowego większego rozpoczynają się przy obojczyku i biegną ku kości ramiennej. Głębiej znajduje się ściana klatki piersiowej.



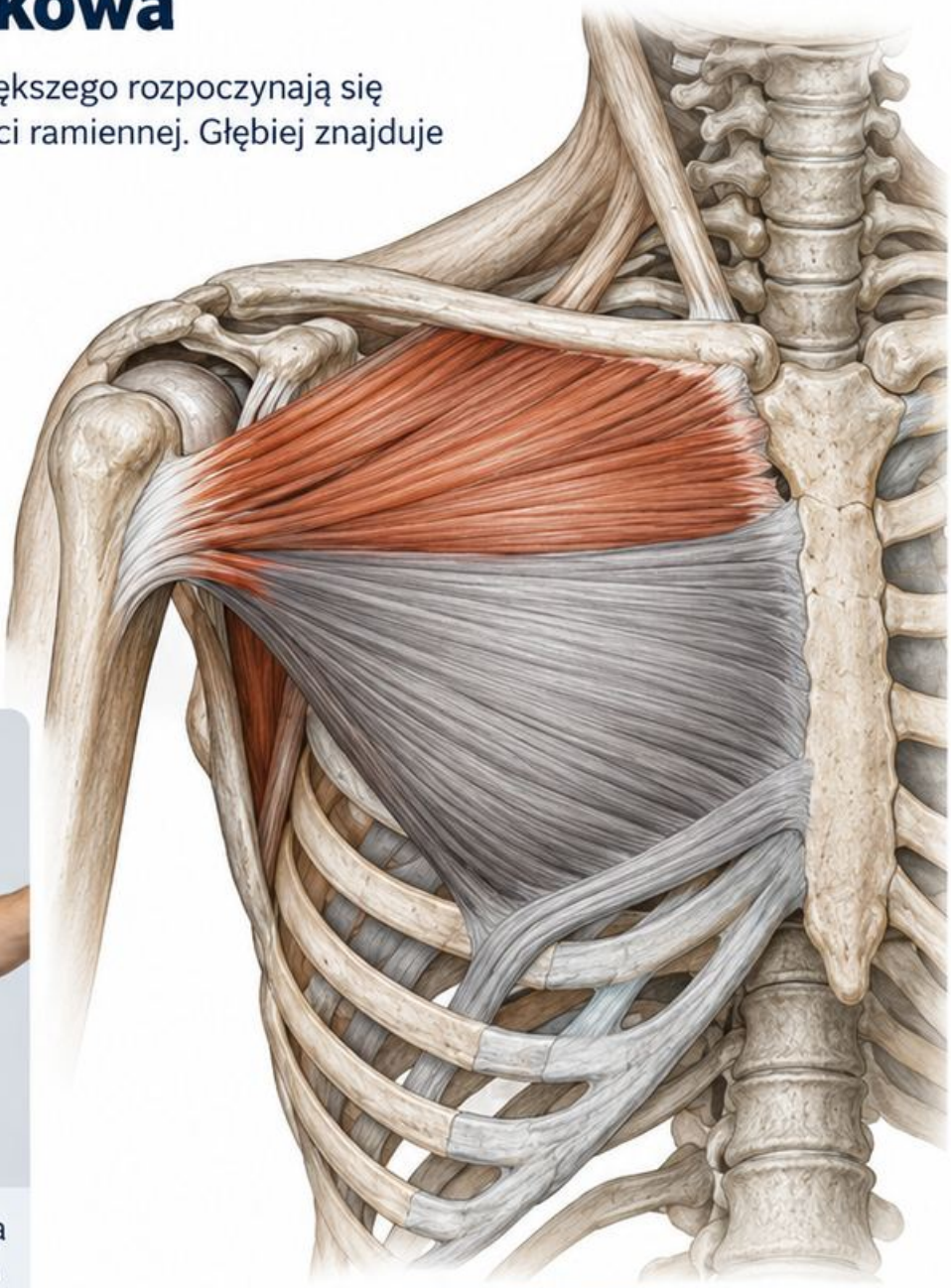



Zapytaj: „Czy uniesienie ramienia do przodu wiąże się ze znajomym odczuciem pod obojczykiem?”

Badanie niekardiologicznego bólu klatki obejmowało mięśnie piersiowe. Nie ustalono oddzielnego, pewnego pola bólu części obojczykowej.

Nowego bólu klatki nie uznawaj za mięśniowy po takim porównaniu. Ból z dusznością lub nagłym pogorszeniem wymaga natychmiastowej pomocy.

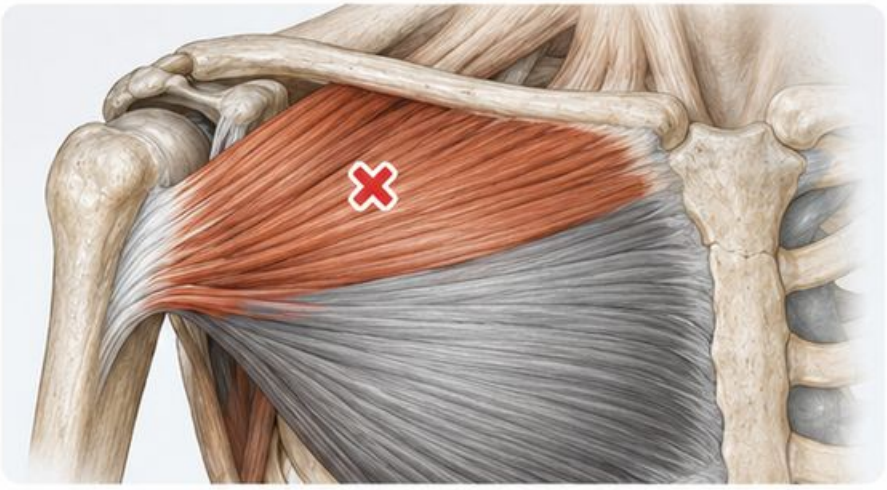

✖ — orientacyjna okolica możliwej tkliwości, nie cel ucisku. Obszar odczucia wymaga indywidualnego zapisu.

Źródła: [18], [62], [76].

Ostoja

Mapa 062: Mięsień piersiowy większy — część mostkowo-żebrowa

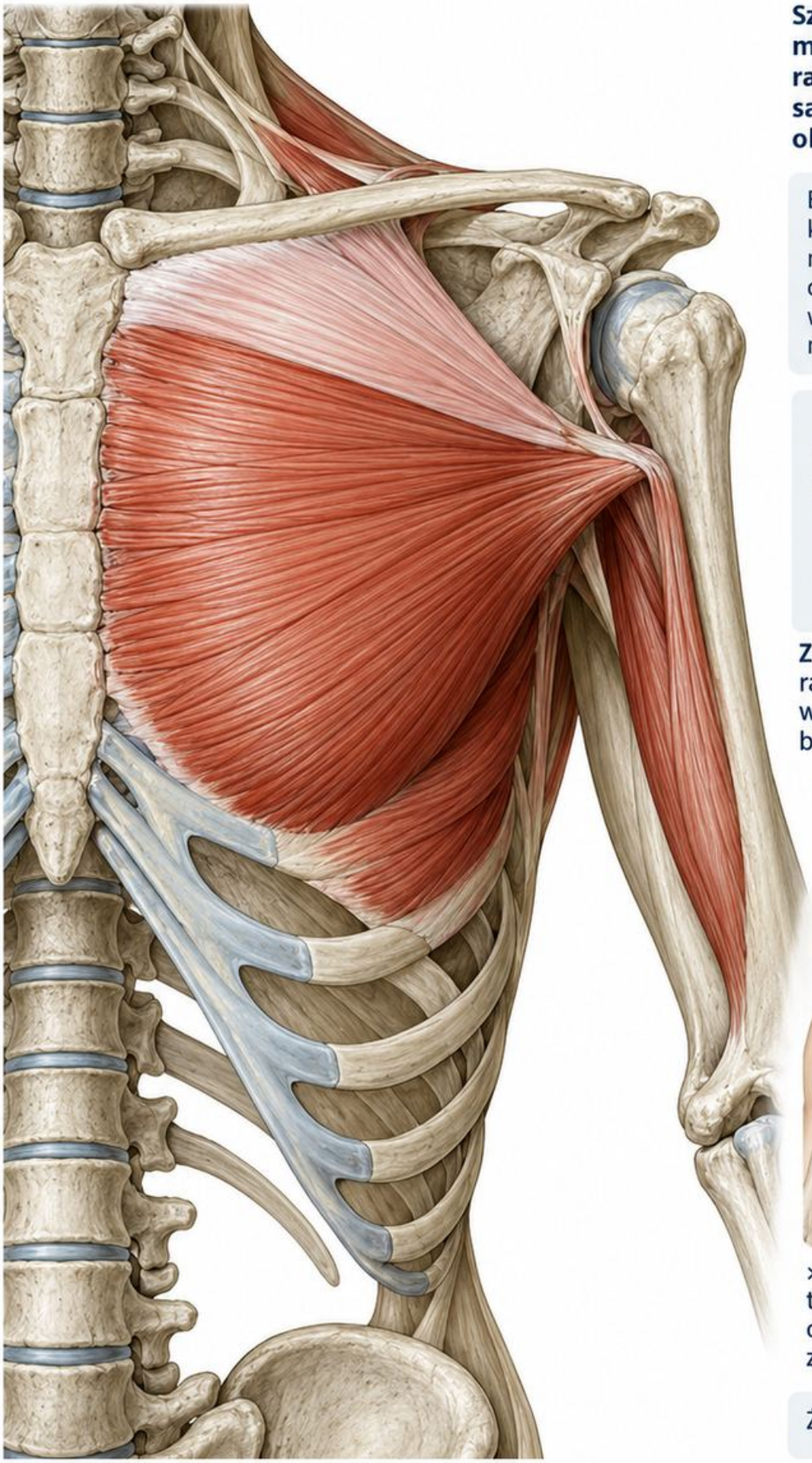

Szerszy wachlarz biegnie od mostka i okolicy żeber ku ramieniu. Należy do tego samego mięśnia co część obojczykowa.

Badano pacjentów po ocenie kardiologicznej. Wynik dotyczący mięśni piersiowych nie daje osobnego diagnostycznego wzorca dla części mostkowo-żebrowej.



Zapytaj: „Czy przybliżanie ramienia przed klatką piersiową wiąże się z rozpoznawalnym bólem?"

Odtworzenie objawu ruchem nie wyklucza choroby serca ani płuc. Nie korzystaj z mapy do samodzielnego rozstrzygania nowego bólu klatki.

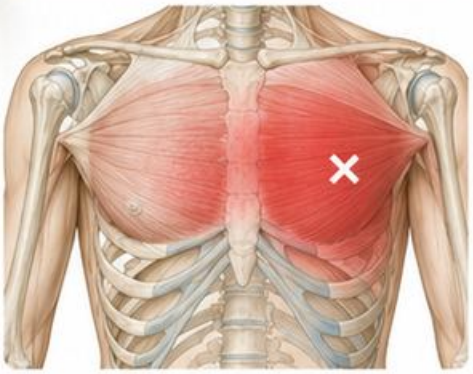

× — orientacyjna okolica możliwej tkliwości, nie cel ucisku. Obszar odczucia wymaga indywidualnego zapisu.

Źródła: [18], [62], [76].

Ostoja

Mapa 063: Mięsień zębaty przedni

Zębate pasma leżą na bocznej ścianie żeber i biegną ku łopatce. Widok spod uniesionego ramienia pokazuje ich relację do klatki.



Opis pojedynczego przypadku dotyczył bólu ściany klatki związanego z okolicą żębatego przedniego. To nie uniwersalna mapa promieniowania.

Zapytaj: „Czy wysunięcie rąk przed siebie wiąże się ze znajomym bólem bocznych żeber?"

Trzeba różnicować przyczyny mięśniowe, nerwowe i narządowe. Nowy ból klatki z dusznością wymaga pilnego działania, nie poszukiwania punktu na żebrach.

✕ — orientacyjna okolica możliwej tkliwości, nie cel ucisku. Obszar odczucia wymaga indywidualnego zapisu.

Źródła: [18], [63], [76].

Mapa 064: Mięsień zębaty tylny górny

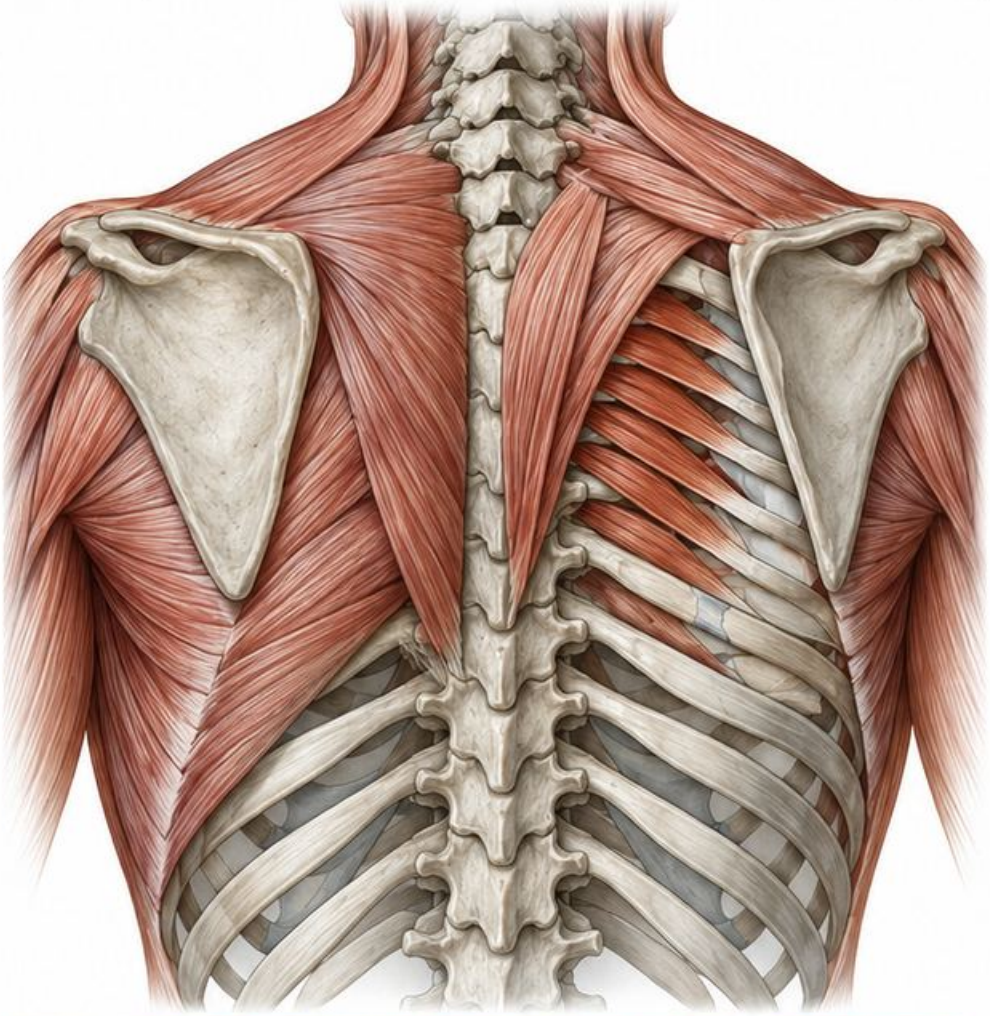

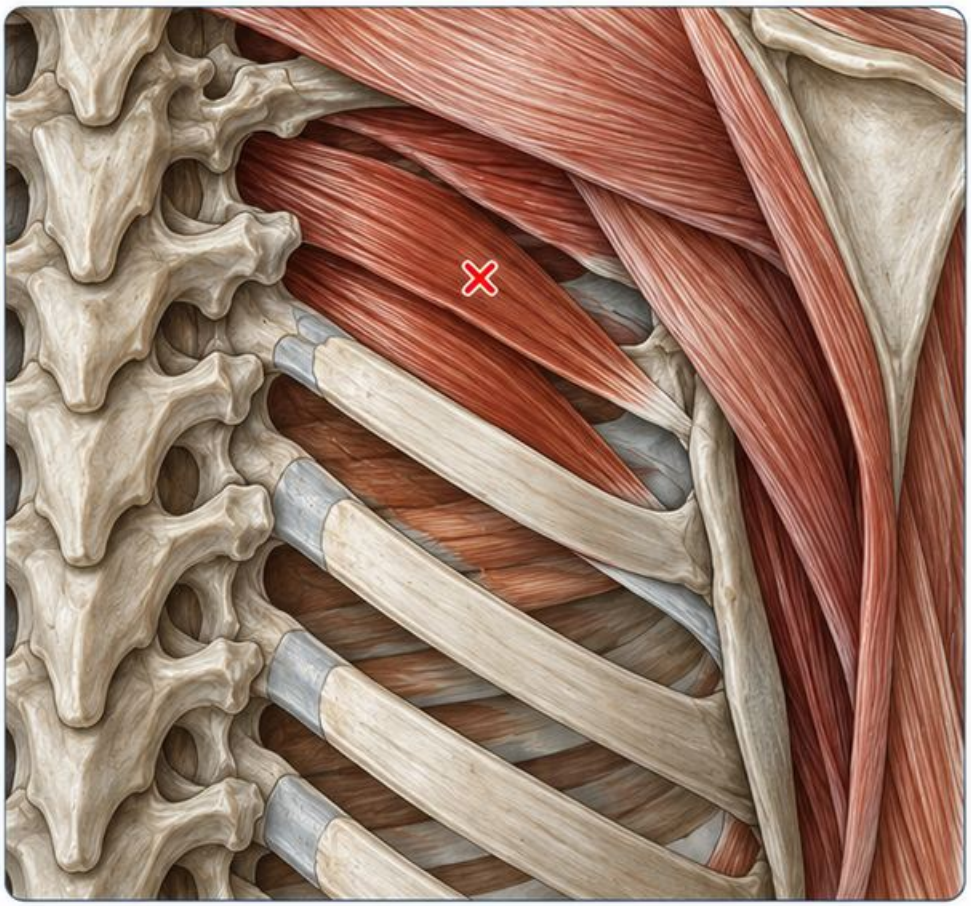

Cienka warstwa leży pod równoległobocznymi, między górnym grzbietem a żebrami. Rycina odsłania ją po odsunięciu mięśni powierzchownych.

Seria przypadków obejmowała ból szyjno-łopatkowy i zabiegi w tej okolicy. Nie dowodzi wyłącznego źródła bólu w jednym mięśniu.

Zapytaj: „Czy zwykły wdech lub ruch obręczy barkowej wiąże się z tym samym odczuciem górnego grzbietu?"

Efekt zabiegu między warstwami nie waliduje punktowego pola referencji. Nie uciskaj głęboko między żebrami ani nie prowokuj dolegliwości oddechowych.

✕ — orientacyjna okolica możliwej tkliwości, nie cel ucisku. Obszar odczucia wymaga indywidualnego zapisu.



Źródła: [18], [64], [78].

Mapa 065: Mięsień biodrowo-żebrowy klatki piersiowej

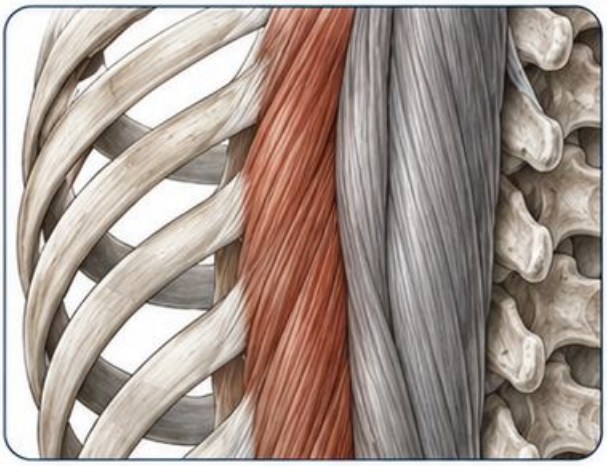

Boczny pas prostownika grzbietu przebiega przy kątach żeber. Leży bardziej bocznie niż najdłuższy; żebra pomagają rozpoznać jego kierunek.

W badaniu osób z bólem górnego grzbietu uwzględniano biodrowo-żebrowy piersiowy. Ból rzutowany rozpatrywano w okolicy piersiowej.

Zapytaj: „Czy spokojny wyprost tułowia wiąże się ze znajomym odczuciem przy żebrach z tyłu?”

Nie utożsamiaj każdego podłużnego pasma z tym mięśniem. Objawy oddechowe lub nowy silny ból wymagają szerszej oceny niż atlas mięśni.



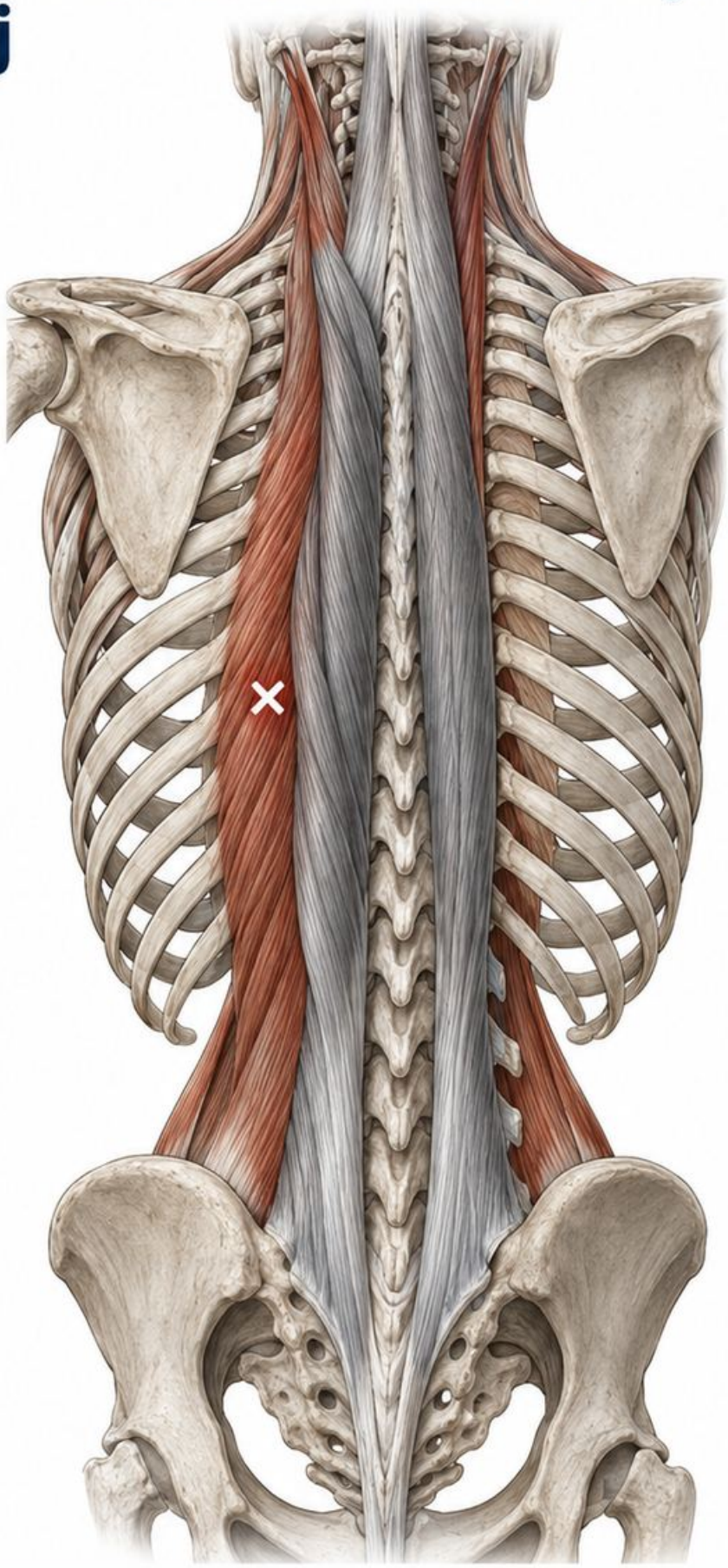

× — orientacyjna okolica możliwej tkliwości, nie cel ucisku. Obszar odczucia wymaga indywidualnego zapisu.

Źródła: [18], [60], [78].

Ostoja

Mapa 066: Mięsień najdłuższy klatki piersiowej

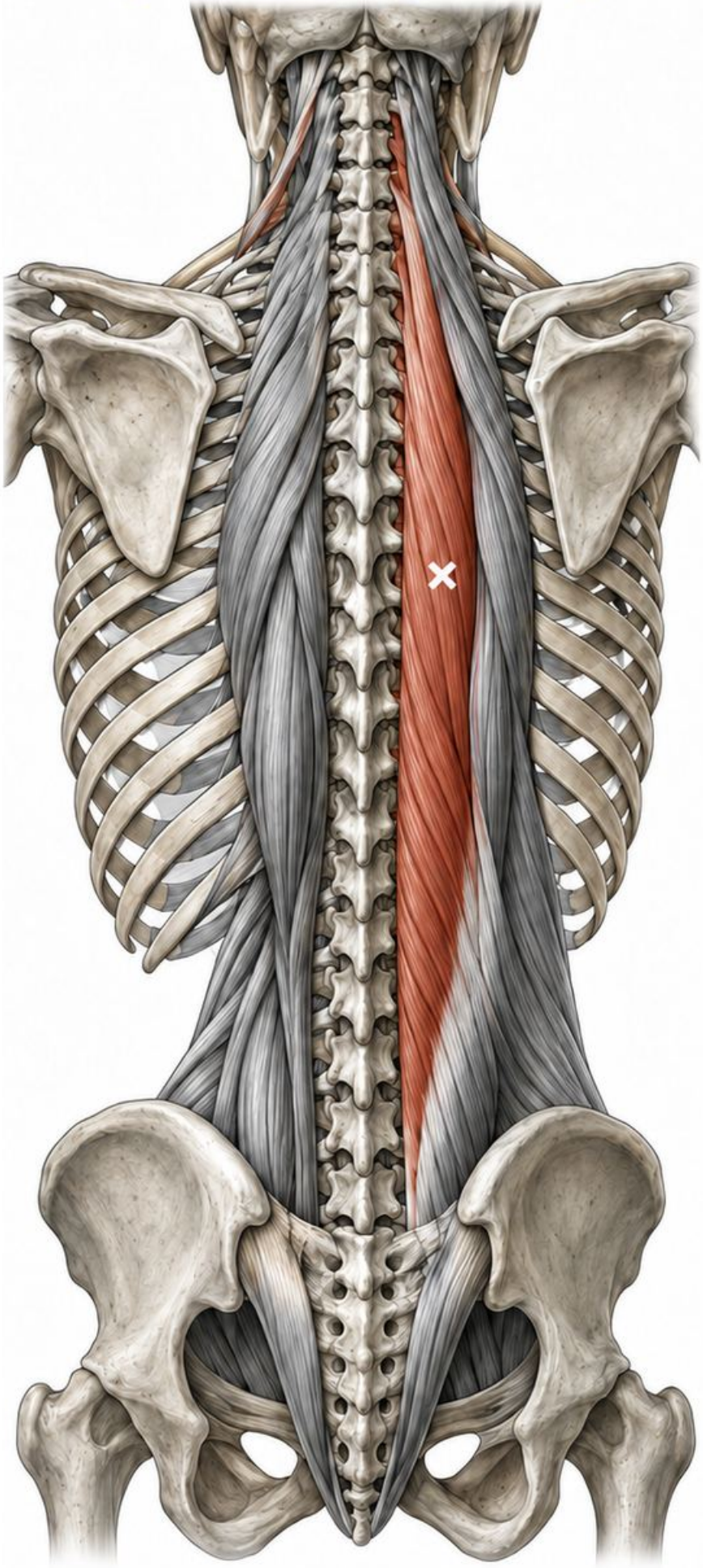

Pośredni pas prostownika grzbietu leży między biodrowo-żebrowym a bardziej przyśrodkowymi strukturami. Włókna biegną wzdłuż tylnej części tułowia.

Przypadki bólu piersiowego obejmowały ocenę mięśni przykręgosłupowych. Nie wyznaczono niezależnego, zwalidowanego pola dla najdłuższego piersiowego.

> **Zapytaj: „Czy prostowanie po dłuższym pochyleniu zmienia znajome odczucie obok kręgosłupa?"**

To karta orientacji warstwowej. Miejscowy ból i reakcja na ruch nie rozdzielają pewnie mięśnia, stawu, żebra oraz tkanek nerwowych.

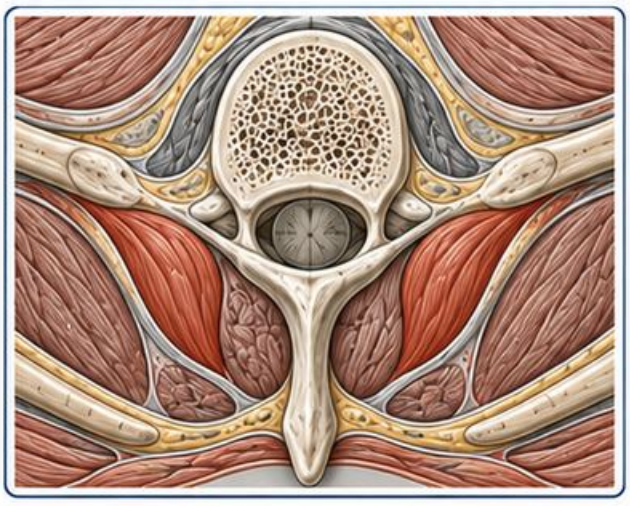

✕ — orientacyjna okolica możliwej tkliwości, nie cel ucisku. Obszar odczucia wymaga indywidualnego zapisu.

Źródła: [18], [78], [82].

Ostoja

Mapa 067: Mięśnie wielodzielne — odcinek piersiowy

Krótkie, głębokie pasma leżą blisko wyrostków kręgów piersiowych. Są przykryte bardziej powierzchownymi warstwami, których nie należy z nimi utożsamiać.

Seria przypadków bólu piersiowego obejmowała wielodzielne i sąsiednie mięśnie. Nie dostarcza swoistej mapy promieniowania pojedynczego pasma.

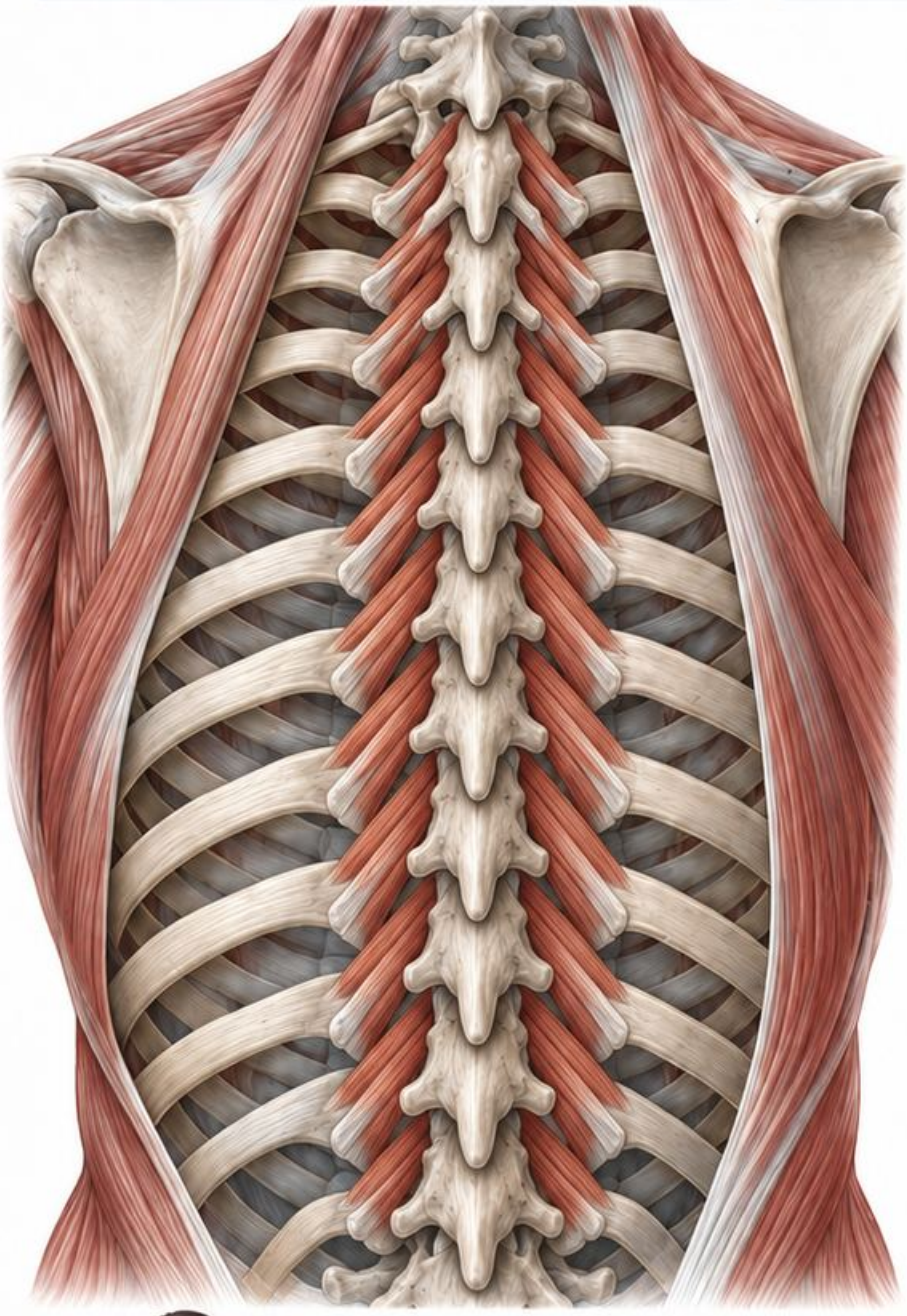

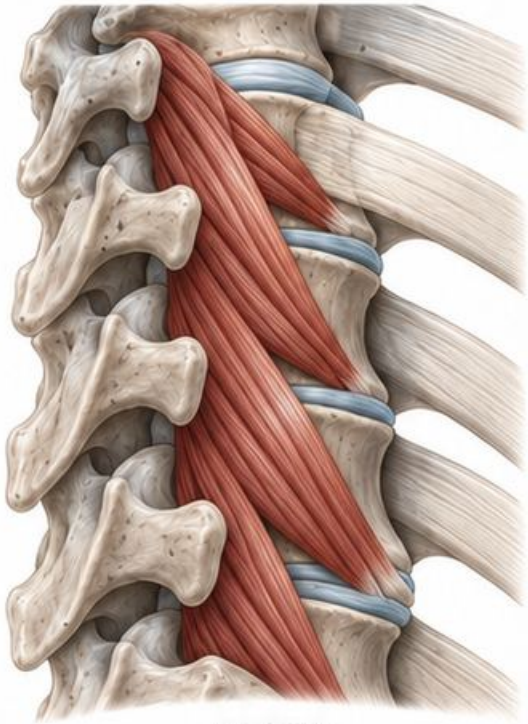

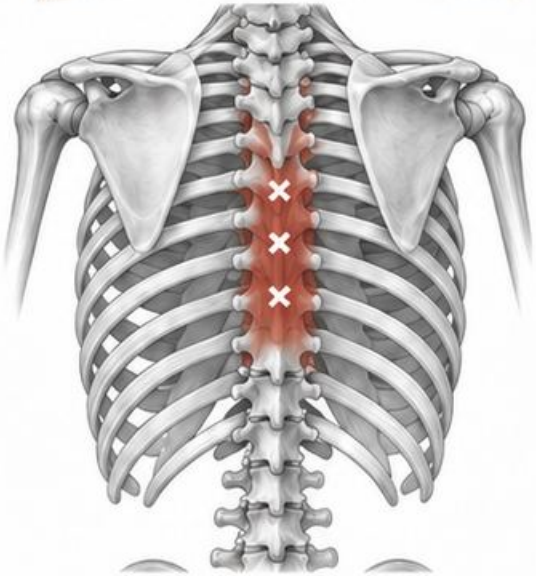



Zapytaj: „Czy niewielka zmiana ustawienia tułowia wiąże się ze znajomym, miejscowym bólem grzbietu?”

Rycina odsłania strukturę do nauki anatomii. Nie identyfikuj jej przez głęboki ucisk przy kręgosłupie ani nie rozpoznawaj przyczyny po tkliwości.

✖ — orientacyjna okolica możliwej tkliwości, nie cel ucisku. Obszar odczucia wymaga indywidualnego zapisu.

Źródła: [18], [78], [82].

Mapa 068: Mięśnie wielodzielne — odcinek lędźwiowy



Głębokie pasma wypełniają okolicę przy wyrostkach lędźwiowych. Na przekroju leżą przyśrodkowo względem bardziej powierzchownych części prostownika grzbietu.

W badaniu bólu lędźwiowego z promieniowaniem oceniano kilka mięśni. Nie izoluje to indywidualnego pola referencji wielodzielnych lędźwi.

Zapytaj: „Czy wstawanie po dłuższym siedzeniu zmienia znajomy ból przy linii kręgosłupa?"

Nie przenoś wzorca z piersiowego odcinka na lędźwiowy. Ból nogi wymaga także oceny neurologicznej; sama zgodność z mapą nie ustala źródła.

× — orientacyjna okolica możliwej tkliwości, nie cel ucisku. Obszar odczucia wymaga indywidualnego zapisu.

Źródła: [18], [65], [78].

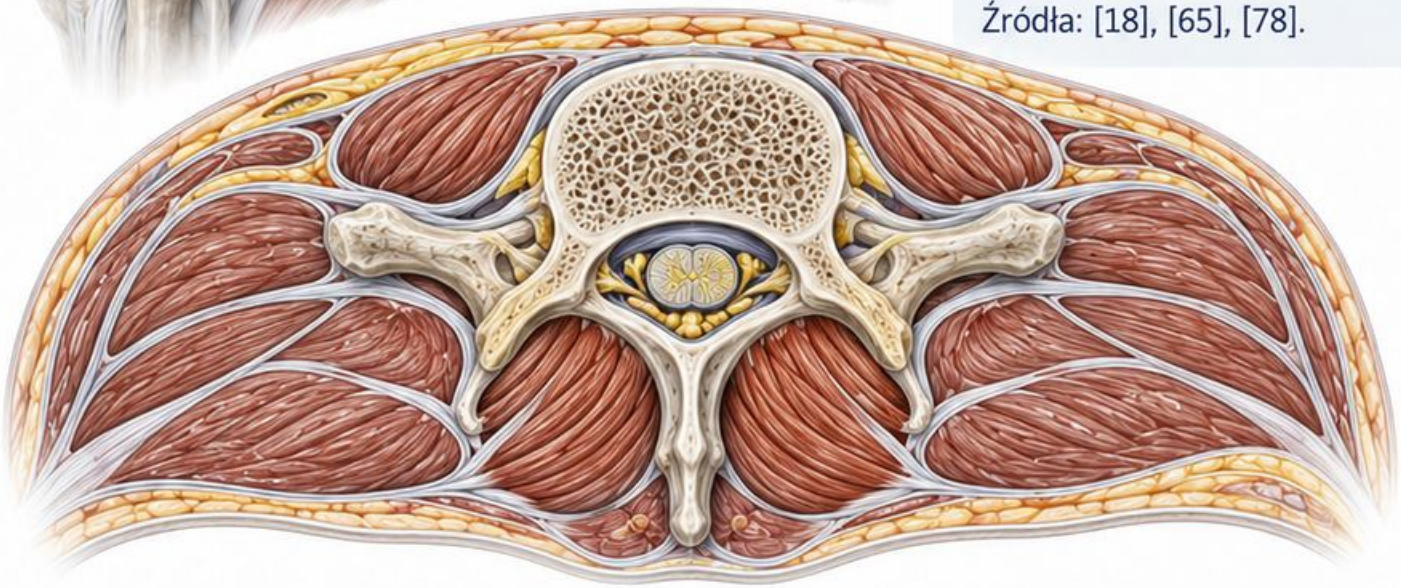

Mapa 069: Mięsień biodrowo-żebrowy lędźwi

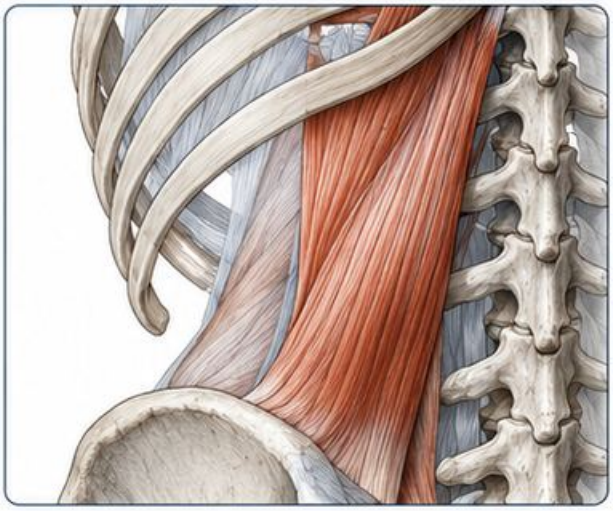

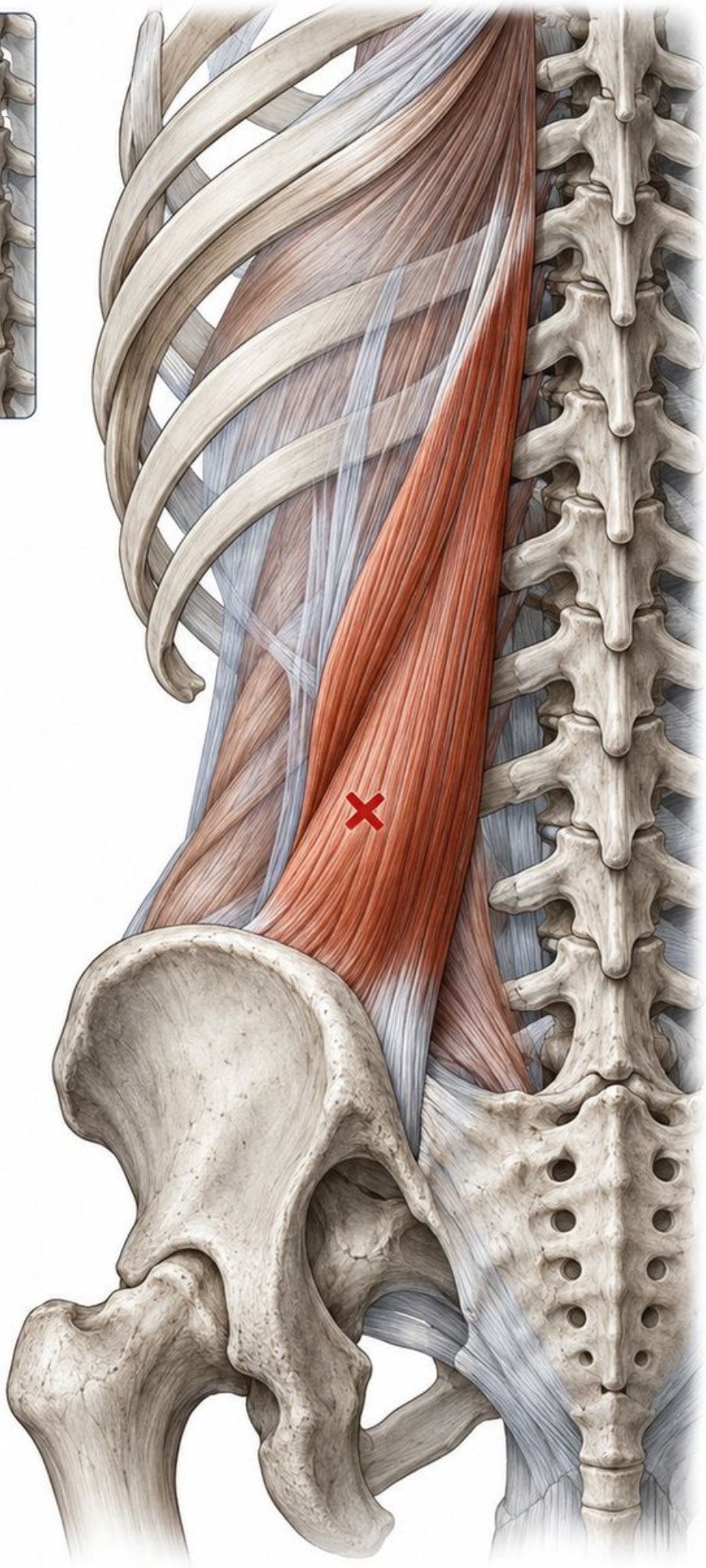

Boczna część prostownika grzbietu rozciąga się nad grzebieniem biodrowym ku dolnym żebrom. Nie jest czworobocznym lędźwi leżącym głębiej.

Pilotażowe badanie bólu lędźwiowego uwzględniało ten mięsień. Wynik nie ustala jednego, obowiązkowego kształtu bólu odległego.

Zapytaj: „Czy prostowanie tułowia po pochyleniu wiąże się z odczuciem nad grzebieniem biódrowym?"

Porównaj warstwy i stronę objawów. Zapisz rzeczywistą relację osoby; nie dopisuj promieniowania do nogi tylko dlatego, że pokazano okolicę lędźwiową.

✕ — orientacyjna okolica możliwej tkliwości, nie cel ucisku. Obszar odczucia wymaga indywidualnego zapisu.

Źródła: [18], [78], [83].

Mapa 070: Mięsień czworoboczny lędźwi

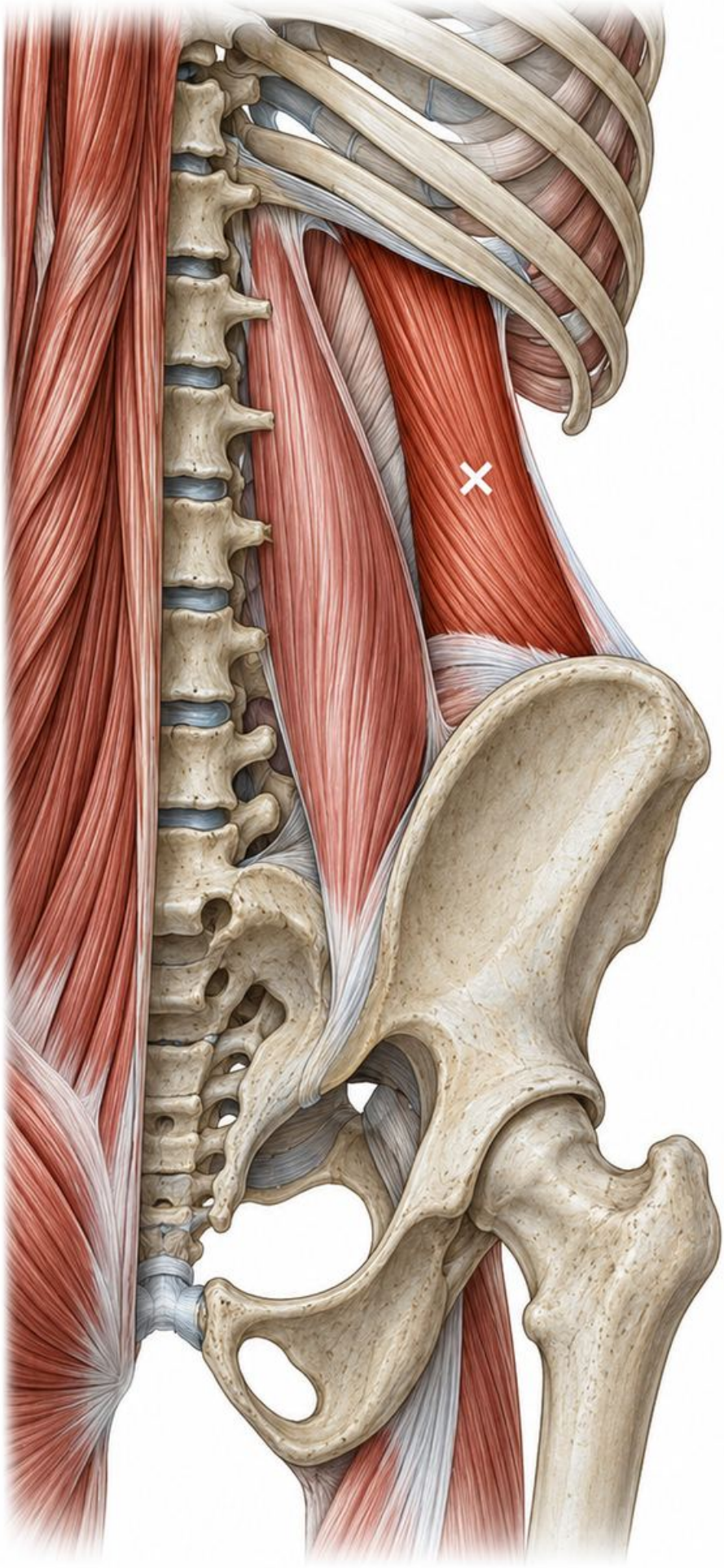

Głęboki mięsień tylnej ściany brzucha leży między grzebieniem biodrowym a dolnym żebrem, bocznie od kręgosłupa i za mięśniem lędźwiowym.

Badanie pacjentów z bólem lędźwiowym obejmowało miejscowe oraz rzutowane odczucia związane z czworobocznym. Nie jest to mapa wykluczająca inne przyczyny.

Zapytaj: „Czy zmiana pozycji lub skłon boczny wiąże się ze znajomym bólem boku lędźwi?"

Nie szukaj mięśnia przez głęboki nacisk brzucha. Objawy w tej okolicy mogą wymagać oceny narządów, kręgosłupa i nerwów.



✕ — orientacyjna okolica możliwej tkliwości, nie cel ucisku. Obszar odczucia wymaga indywidualnego zapisu.

Źródła: [18], [66], [78].

Ostoja

Mapa 071: Mięsień prosty brzucha

Podłużne pasy biegną po obu stronach kresy białej między okolicą łonową a dolną klatką piersiową. Smugi oddzielają kolejne segmenty.

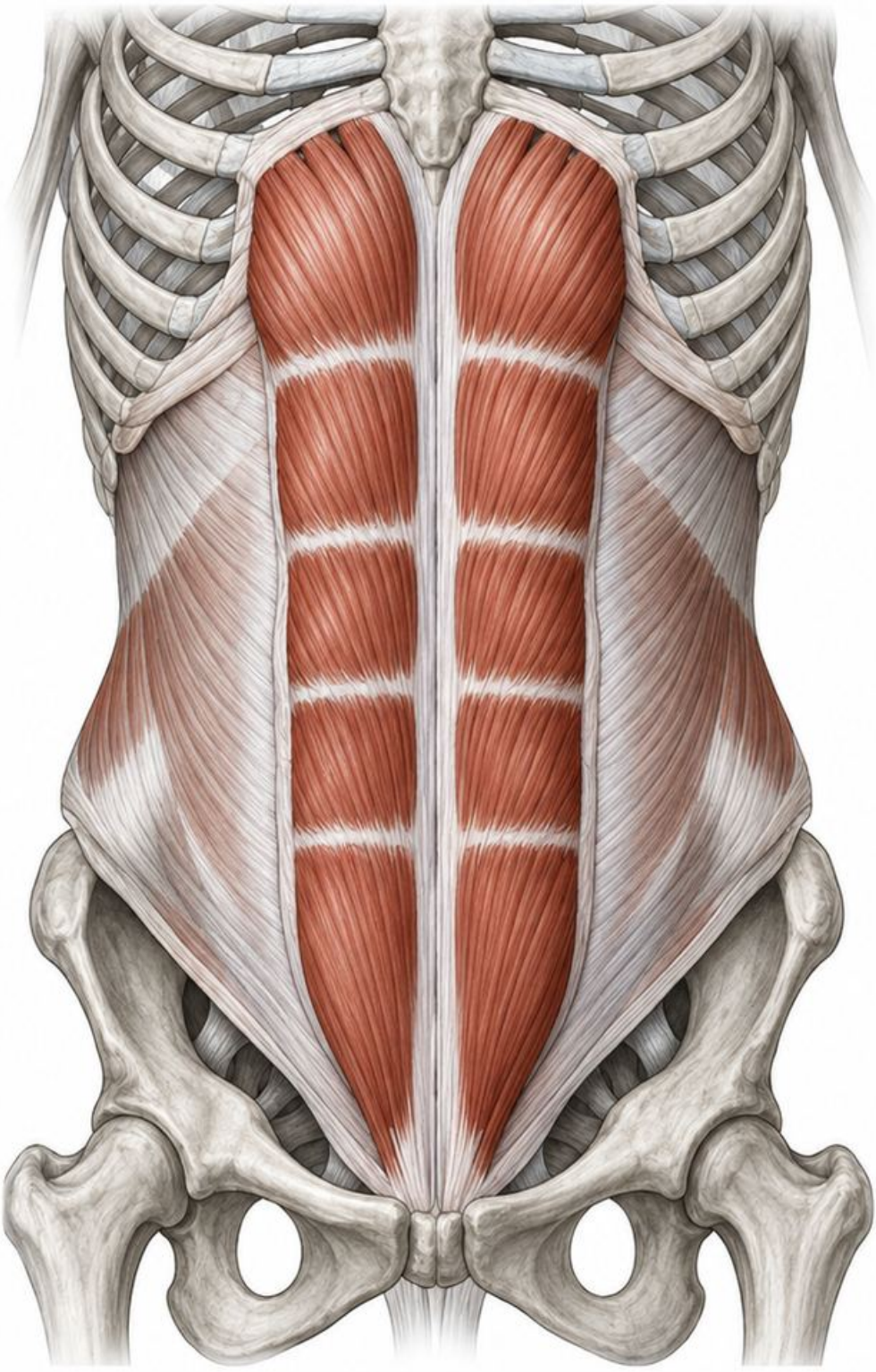

W badaniu kobiet z bolesnym miesiączkowaniem odczucia rzutowane obejmowały także bok brzucha i dół biodrowy. Wynik zależał od badanej grupy.



Zapytaj: „Czy kaszel lub zmiana pozycji tułowia wiąże się z tym samym bólem brzucha?"

Nie traktuj odpowiedzi jako testu. Nowy lub narastający ból brzucha wymaga oceny medycznej; mapa nie odróżnia mięśnia od przyczyn narządowych.

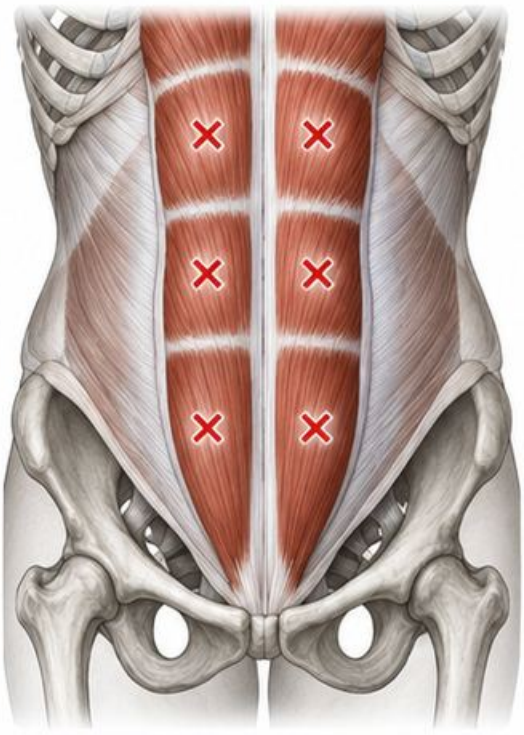

✕ — orientacyjna okolica możliwej tkliwości, nie cel ucisku. Obszar odczucia wymaga indywidualnego zapisu.

Źródła: [18], [67], [76].

Mapa 072: Mięśnie skośne brzucha

Skośny zewnętrzny i wewnętrzny tworzą odrębne warstwy bocznej ściany brzucha. Ich włókna biegną w różnych kierunkach między żebrami a miednicą.

Badanie bolesnego miesiączkowania obejmowało mięśnie skośne i ból rzutowany. Nie przedstawiamy jednego pola jako wspólnej diagnozy obu warstw.

Zapytaj: „Czy obrót tułowia albo wstawanie z łóżka wiąże się ze znajomą dolegliwością boku brzucha?”

Ruch angażuje obie warstwy oraz inne mięśnie. Nie wykonuj głębokiego ucisku brzucha; podobna lokalizacja może mieć przyczynę pozamięśniową.

✕ — orientacyjna okolica możliwej tkliwości, nie cel ucisku. Obszar odczucia wymaga indywidualnego zapisu.

Źródła: [18], [67], [76].

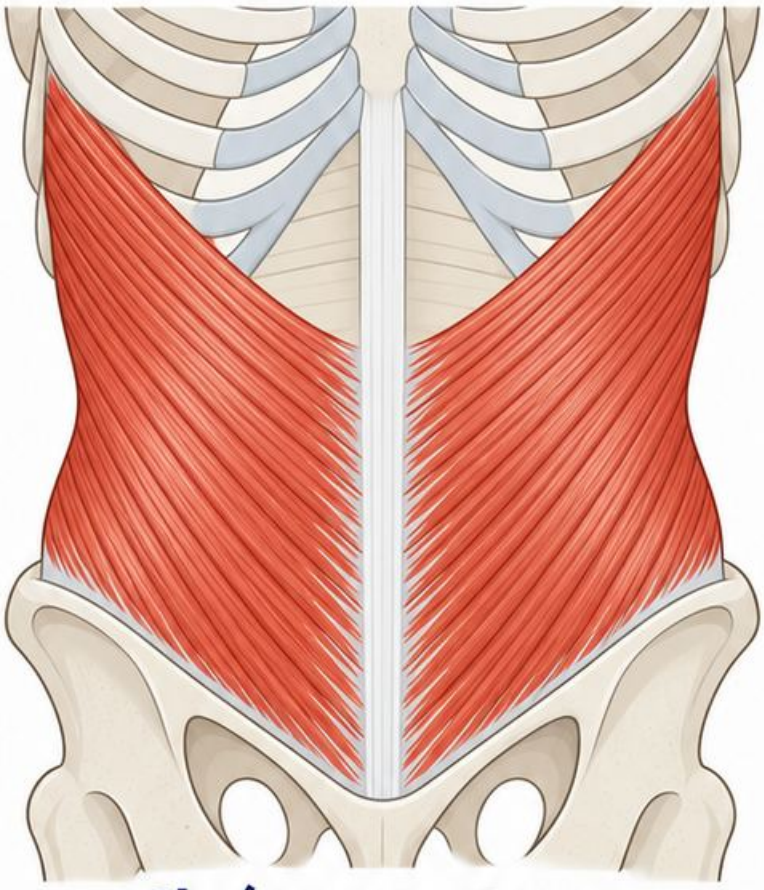

Skośny zewnętrzny

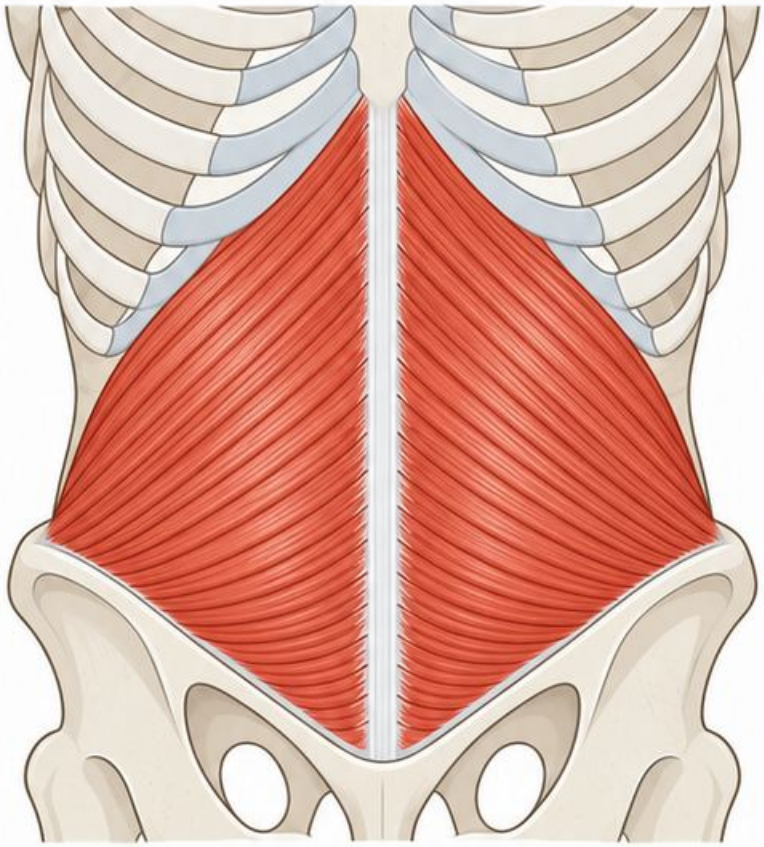

Skośny wewnętrzny

Biodro, pośladki i udo

18 map prowadzi od powierzchownych pośladków do głębokich zginaczy biodra, przedniego uda i przywodzicieli.

Punkty odniesienia: grzebień biodrowy, krętarz większy, kość udowa, rzepka i przyśrodkowa okolica kolana.

Górna, dolna, przednia lub tylna część na rycinie oznacza wybrany obszar tego samego mięśnia, jeśli badanie nie rozdziela jego części.

Nie każda miejscowa tkliwość daje odległy ból. Gdy brak osobnego wzorca, karta pokazuje anatomię i granicę dostępnych dowodów.

Porównuj zwykły chód, schody i siad z rzeczywistą relacją osoby. Pachwinę oraz głęboką miednicę poznawaj na ilustracji, bez poszukiwania punktów uciskiem.

Źródła: [18], [68], [69], [71], [80].

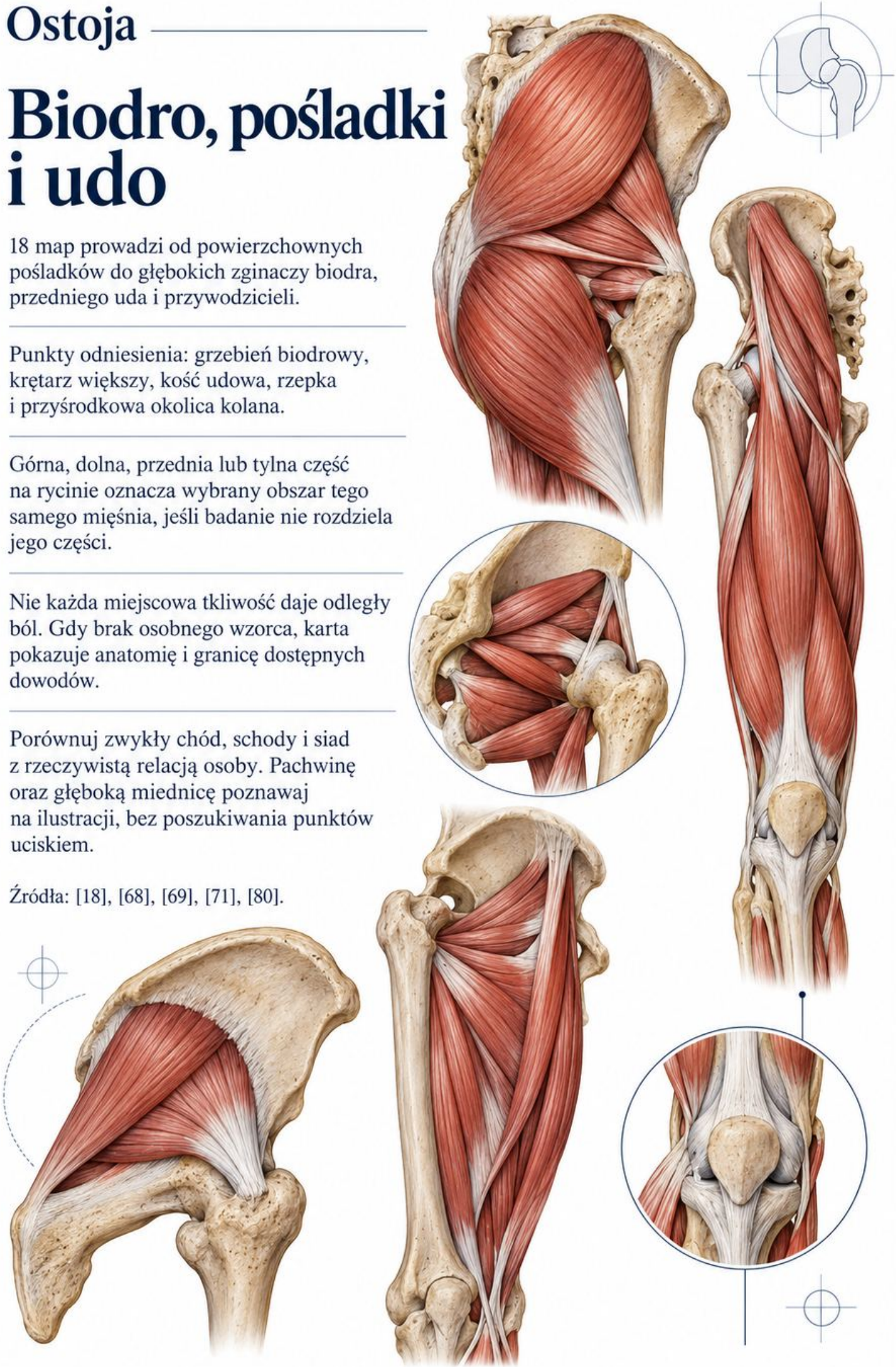

Ostoja

Mapa 073: Mięsień pośladkowy wielki — część górna

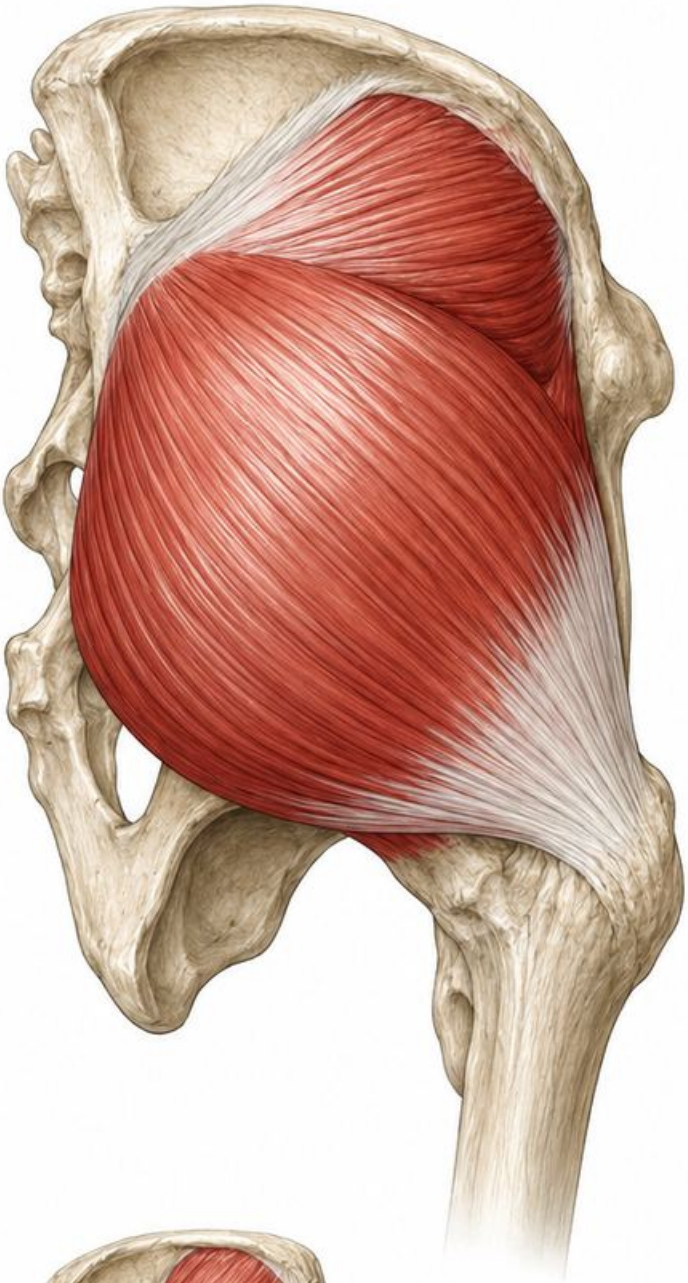

Górny obszar dużego mięśnia leży powierzchownie pod grzebieniem biodrowym. Szersza sylwetka pokazuje jego ciągłość ku dolnej części pośladka.

Badanie kobiet z przewlekłym bólem miednicy obejmowało cały pośladkowy wielki i odczucia lędźwiowo-miedniczne, bez osobnego wzorca górnej części.

Zapytaj:
„Czy wstawanie z krzesła wiąże się ze znajomym odczuciem górnego pośladka?"

To podział kadru anatomicznego. Zgodność lokalizacji nie rozpoznaje mięśniowej przyczyny bólu ani nie uzasadnia ucisku w poszukiwaniu określonego punktu.

✖ — orientacyjna okolica możliwej tkliwości, nie cel ucisku. Obszar odczucia wymaga indywidualnego zapisu.

Źródła: [18], [71], [85].

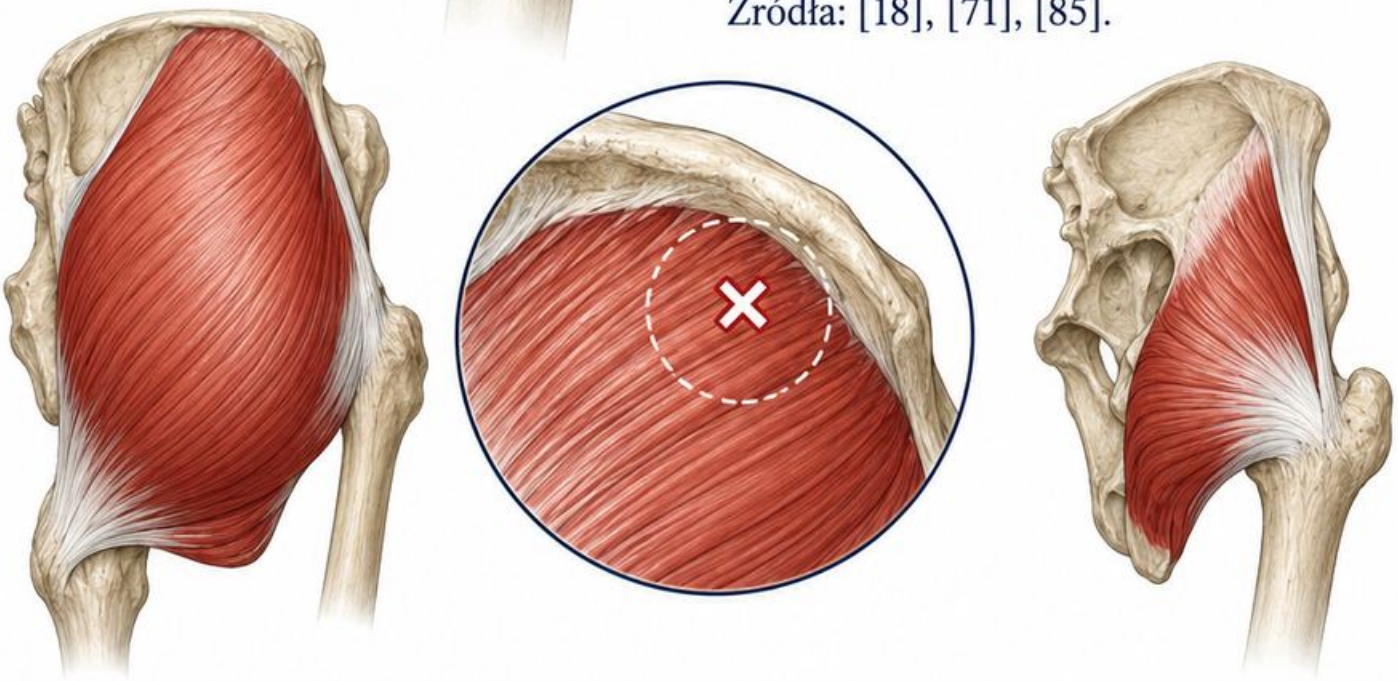

Ostoja

Mapa 074: Mięsień pośladkowy wielki — część dolna

Dolny obszar powierzchownego mięśnia rozciąga się poniżej górnego wachlarza. Guz kulszowy i krętarz większy pomagają orientować rycinę.

Dane o bólu lędźwiowo-*miednicznym* dotyczą całego pośladkowego wielkiego. Nie tworzymy osobnego wzorca przypisanego wyłącznie dolnym włóknom.

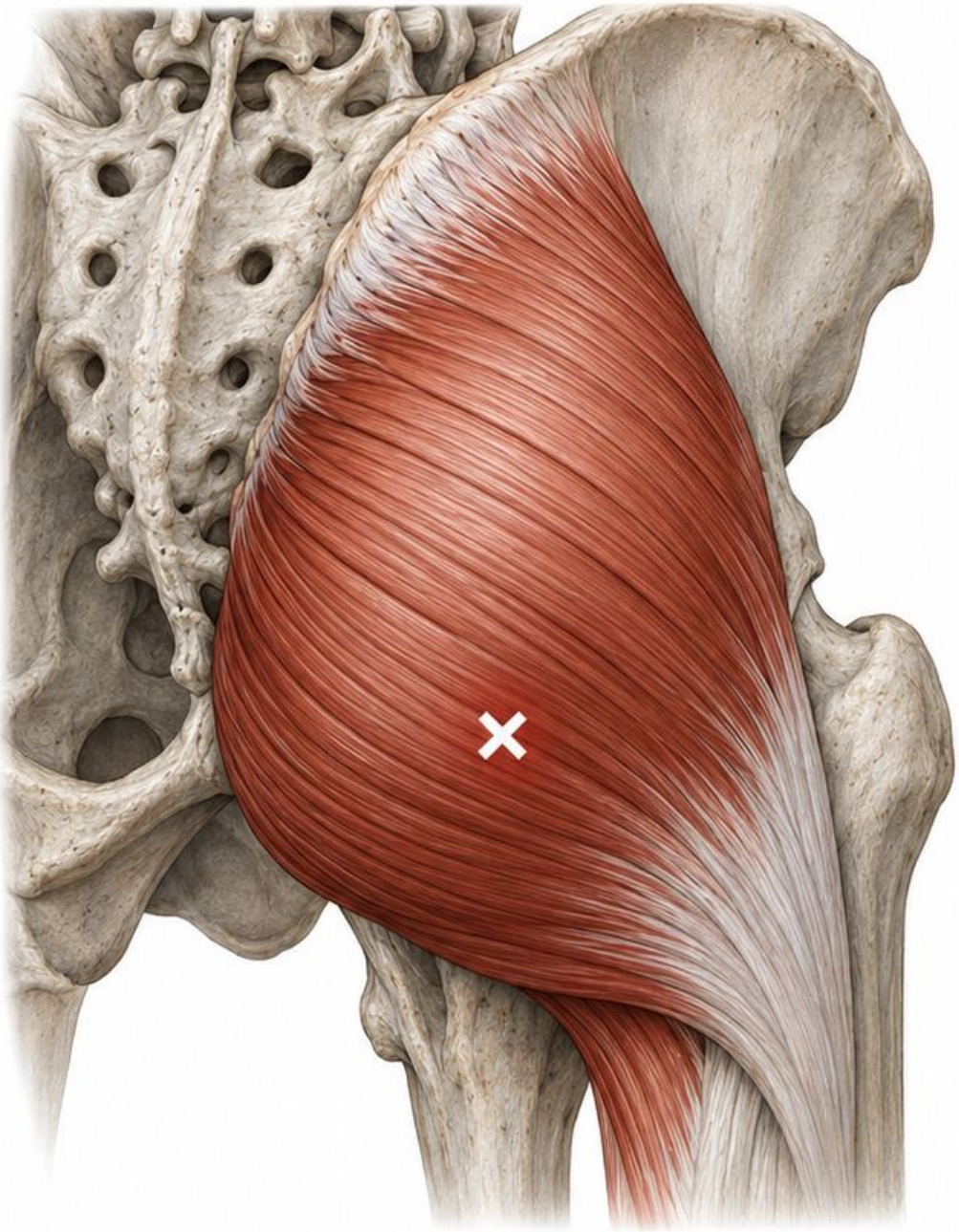





Zapytaj: „Czy prostowanie biodra podczas wstawania albo wchodzenia na stopień zmienia znajome odczucie?”

Fałd pośladkowy nie wyznacza dokładnie brzegu mięśnia. Rysunek nie jest instrukcją palpacji guza kulszowego ani okolicy *intymnej*.

✕ — orientacyjna okolica możliwej tkliwości, nie cel ucisku. Obszar odczucia wymaga indywidualnego zapisu.

Źródła: [18], [71], [85].

Mapa 075: Mięsień pośladkowy średni — część przednia

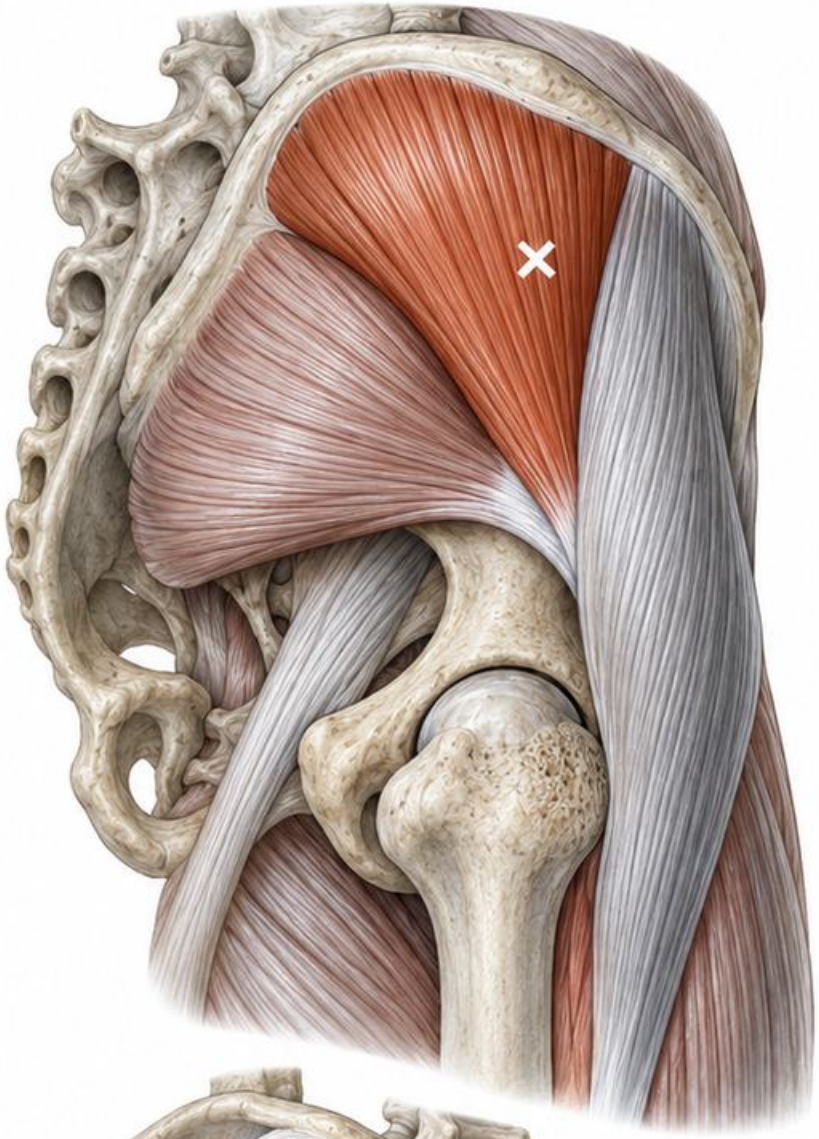

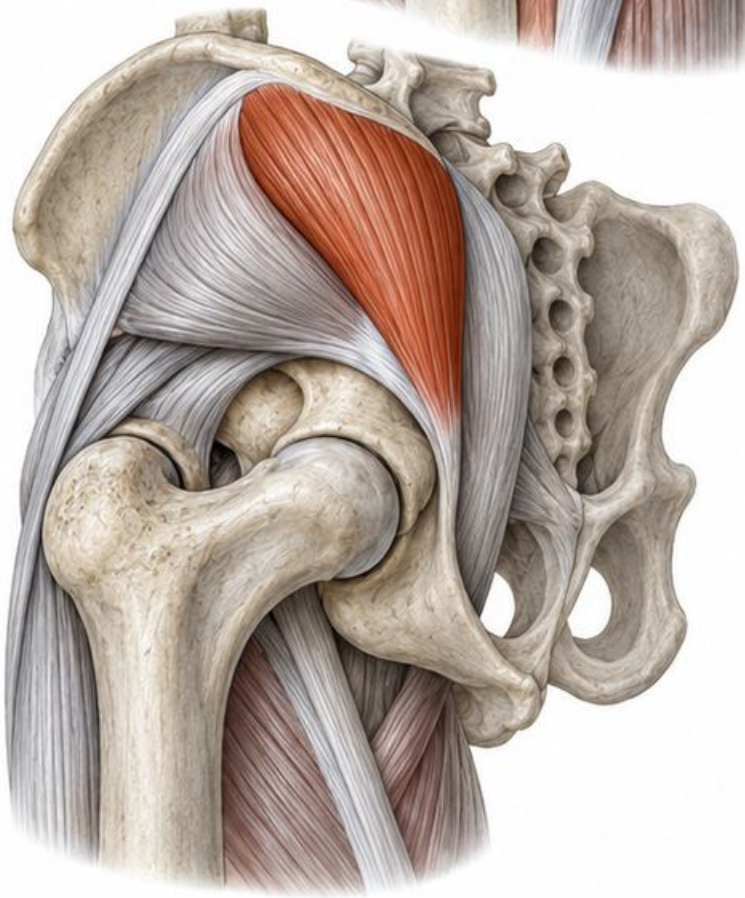

Przedni obszar wachlarza leży na bocznej stronie kości biodrowej, nad krętarzem większym. Część tylna znajduje się bliżej pośladkowego wielkiego.

Badanie przewlekłego bólu miednicy obejmowało pośladkowy średni jako całość. Nie rozdzielono niezależnych pól przedniej i tylnej części.

> **Zapytaj:** „Czy chodzenie lub przeniesienie ciężaru na tę nogę wiąże się ze znajomym bólem bocznego biodra?"

Zwykły ruch nie izoluje przednich włókien. Ból przy krętarzu może wymagać oceny ścięgien i innych struktur; mapa nie wybiera jednej przyczyny.

❌ — orientacyjna okolica możliwej tkliwości, nie cel ucisku. Obszar odczucia wymaga indywidualnego zapisu.

Źródła: [18], [71], [86].



Ostoja

Mapa 076: Mięsień pośladkowy średni — część tylna

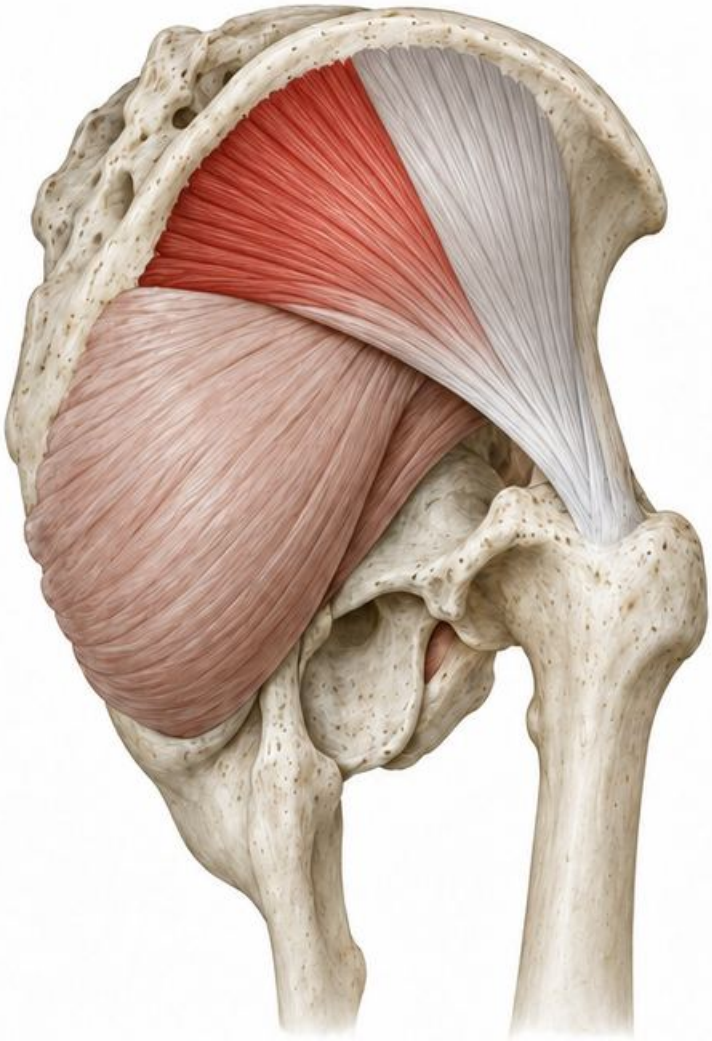

Tylny obszar wachlarza leży bliżej pośladkowego wielkiego, częściowo pod jego osłoną. Mięsień jako całość dochodzi do krętarza większego.

Odczucia lędźwiowo-miedniczne badano dla całego pośladkowego średniego. Wyróżnienie tylnego sektora nie oznacza dowodu na osobny tor promieniowania.

Zapytaj: „Czy schody albo dłuższy spacer zmieniają znajome odczucie tylno-bocznego biodra?”

Porównaj głębokość z poprzednią ryciną. Nie utożsamiaj wyniku pojedynczego ruchu z rozpoznaniem konkretnej części mięśnia ani z oceną stabilności całej miednicy.

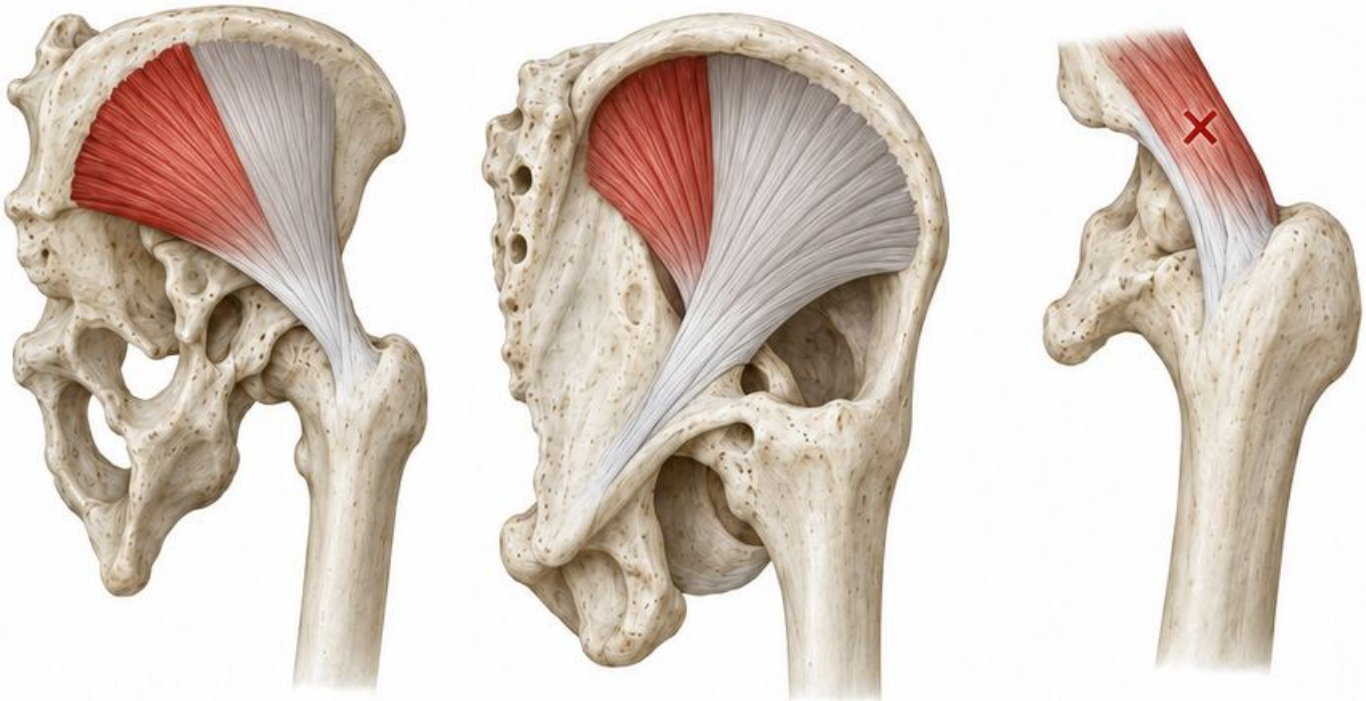

✕ — orientacyjna okolica możliwej tkliwości, nie cel ucisku. Obszar odczucia wymaga indywidualnego zapisu.

Źródła: [18], [71], [86].

Ostoja

Mapa 077: Mięsień pośladkowy mały



Głęboki wachlarz leży pod pośladkowym średnim na bocznej powierzchni kości biodrowej. Rycina odsłania jego relację do krętarza większego.

W badaniu zespołu pośladkowego opisywano ból kończyny dolnej o zmiennym zasięgu. Nie jest to dowód ucisku korzenia nerwowego.

Zapytaj: „Czy odczucie dotyczy wyłącznie pośladka, czy obejmuje także udo, podudzie lub stopę?"

Zapisz rzeczywisty zasięg i objawy neurologiczne. Nie traktuj podobieństwa do rwy jako rozpoznania mięśniowego; głębokich punktów nie należy szukać według ryciny.

✕ — orientacyjna okolica możliwej tkliwości, nie cel ucisku. Obszar odczucia wymaga indywidualnego zapisu.

Źródła: [18], [68], [86].

Mapa 078: Mięsień gruszkowaty

Głęboki mięsień biegnie od okolicy kości krzyżowej ku krętarzowi większemu. Sąsiedztwo nerwu kulszowego przedstawiono wyłącznie orientacyjnie.

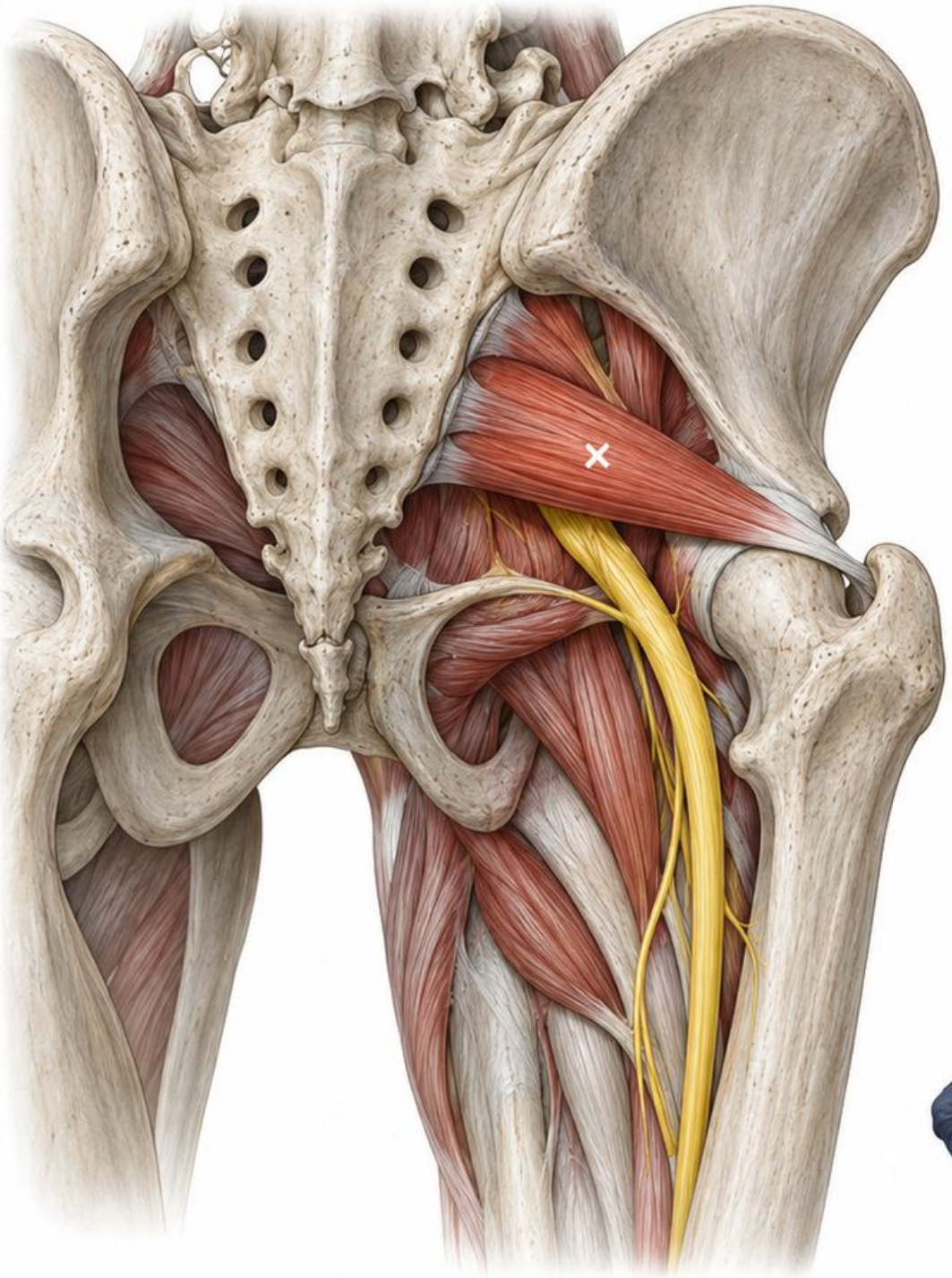

W badaniu bólu lędźwiowego stymulacja okolicy gruszkowatego mogła wywoływać ból rzutowany. Nie ustala to jednego rozpoznania przy bólu nogi.

Zapytaj: „Czy siedzenie lub obrót uda wiąże się ze znajomym odczuciem głębokiego pośladka?"

Tkliwość ani ból podczas ruchu nie potwierdzają uwięźnięcia nerwu. Nie wykonuj głębokiego ucisku i nie dopasowuj drętwienia do mięśniowej mapy.



✕ — orientacyjna okolica możliwej tkliwości, nie cel ucisku. Obszar odczucia wymaga indywidualnego zapisu.

Źródła: [18], [69], [86].

Ostoja

Mapa 079: Mięsień biodrowy

Szeroki mięsień wypełnia dół biodrowy po wewnętrznej stronie miednicy. Ku dołowi współtworzy z lędźwiowym większym układ biodrowo-lędźwiowy.

W badaniu oceniano biodrowo-lędźwiowy łącznie. Nie daje to niezależnego pola bólu rzutowanego dla samego biodrowego ani stałego punktu w pachwinie.



Zapytaj: „Czy unoszenie kolana podczas ubierania wiąże się ze znajomym odczuciem z przodu biodra?"

Pytanie dotyczy funkcji, nie testu izolującego. Nie szukaj mięśnia przez głęboki nacisk brzucha, pachwiny lub wnętrza miednicy.

✕ — orientacyjna okolica możliwej tkliwości, nie cel ucisku. Obszar odczucia wymaga indywidualnego zapisu.

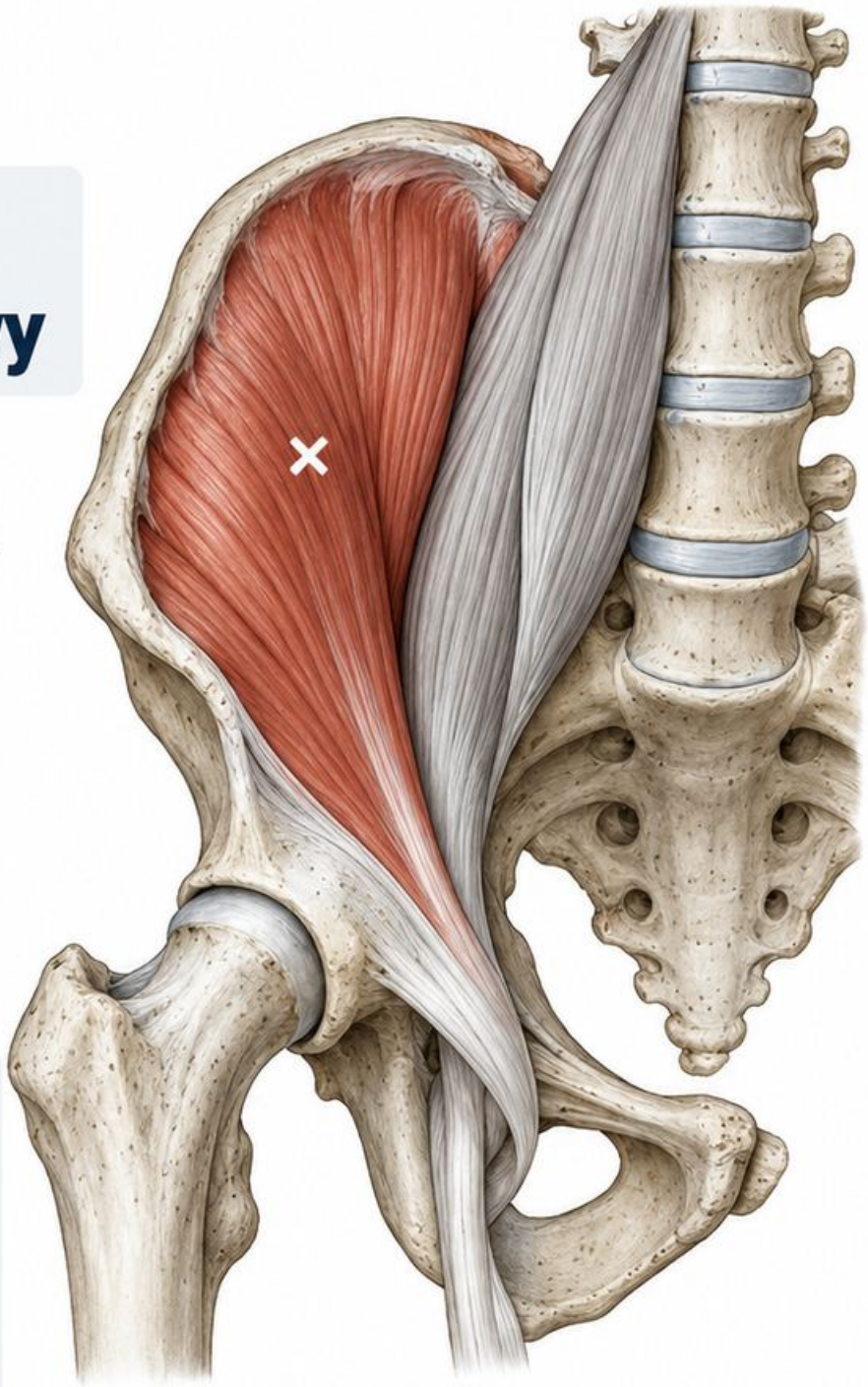

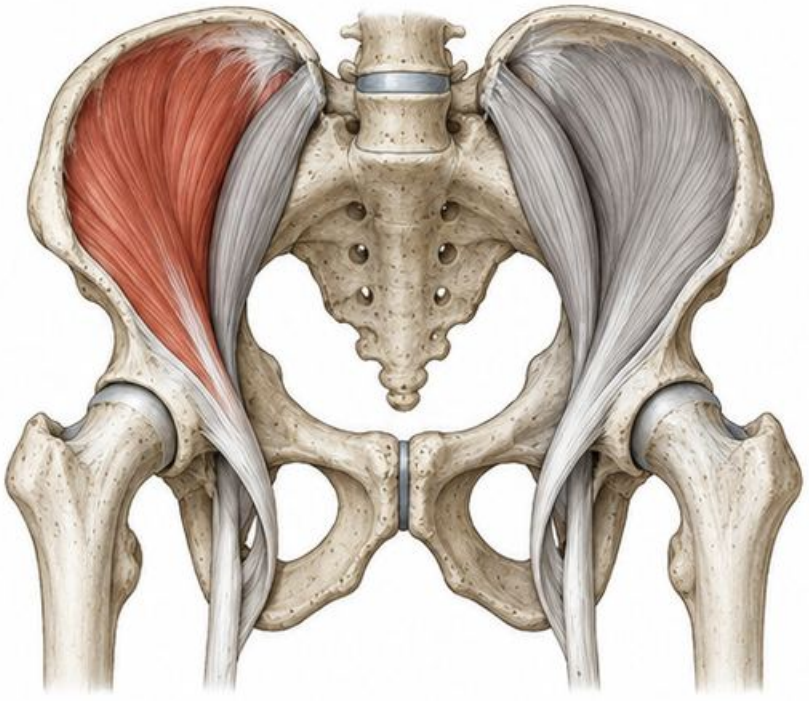

Źródła: [18], [69], [87].

Ostoja

Mapa 080: Mięsień lędźwiowy większy

Podłużny mięsień leży głęboko przy odcinku lędźwiowym, schodząc ku biodru. Razem z biodrowym uczestniczy w układzie biodrowo-lędźwiowym.

Badanie bólu lędźwiowego analizowało ten układ łącznie. Nie dowodzi odrębnego, uniwersalnego wzorca dla samego lędźwiowego większego.

Zapytaj: „Czy zginanie biodra przy wchodzeniu na stopień wiąże się z rozpoznawalnym objawem?”

Ból brzucha, pachwiny lub pleców wymaga różnicowania. Rycina nie uzasadnia głębokiego poszukiwania punktu przez powłoki ani wnioskowania o przyczynie z ustawienia miednicy.

× — orientacyjna okolica możliwej tkliwości, nie cel ucisku. Obszar odczucia wymaga indywidualnego zapisu.

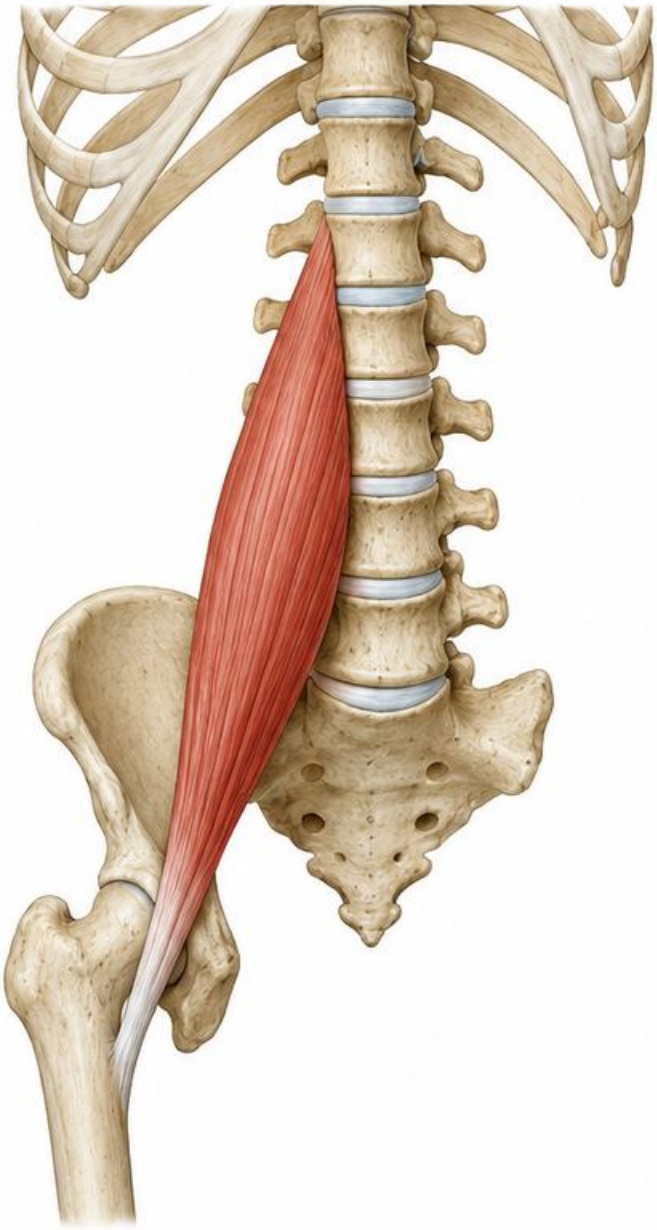

Źródła: [18], [69], [87].

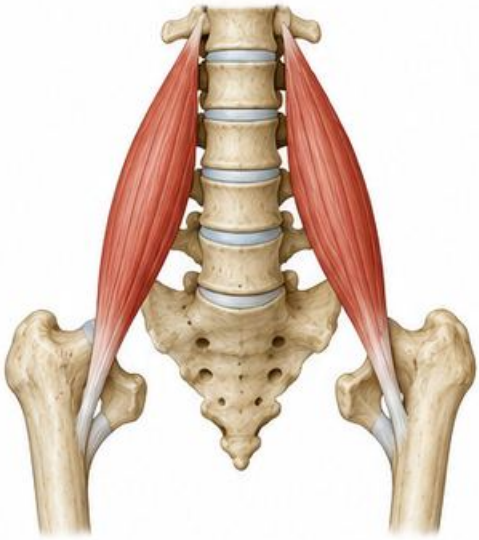





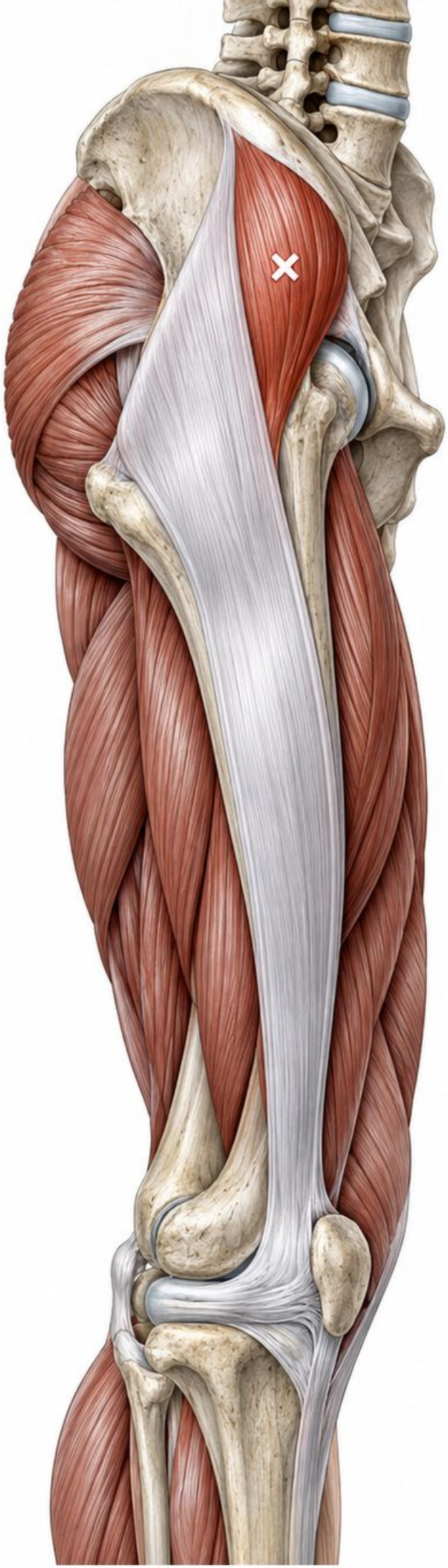

Ostoja

Mapa 081:
Naprężacz powięzi szerokiej

Krótki mięsień leży z przodu bocznego biodra, poniżej przedniej okolicy grzebienia biodrowego. Przechodzi w pasmo biodrowo-piszczelowe na bocznym udzie.

W badaniu bólu rzepkowo-udowego oceniano także naprężacz. Nie ustalono jego własnego, pewnego pola bólu odległego.

Zapytaj: „Czy chodzenie albo uniesienie uda zmienia znajomy ból przednio-bocznego biodra?"

Pasmo biodrowo-piszczelowe nie jest dalszym brzuścem mięśniowym. Ból kolana nie wskazuje automatycznie na naprężacz; uwzględnij inne obszary i czynniki obciążenia.





✕ — orientacyjna okolica możliwej tkliwości, nie cel ucisku. Obszar odczucia wymaga indywidualnego zapisu.

Źródła: [18], [70], [76].

Ostoja

Mapa 082: Mięsień krawiecki

Długi powierzchowny pas biegnie skośnie od przedniej okolicy biodra do przyśrodkowej strony kolana. Krzyżuje przód uda, zamiast biec pionowo.

Badanie bólu rzepkowo-udowego obejmowało krawiecki. Obecność tkliwego obszaru nie dowodzi, że cały zgłoszony ból kolana pochodzi z tego mięśnia.

Zapytaj: „Czy zakładanie nogi na nogę wiąże się z rozpoznawalnym odczuciem uda lub przyśrodkowego kolana?"

Ta czynność łączy kilka ruchów i nie izoluje mięśnia. Nie poszukuj jego początku głębokim uciskiem pachwiny ani nie pomijaj oceny stawu.





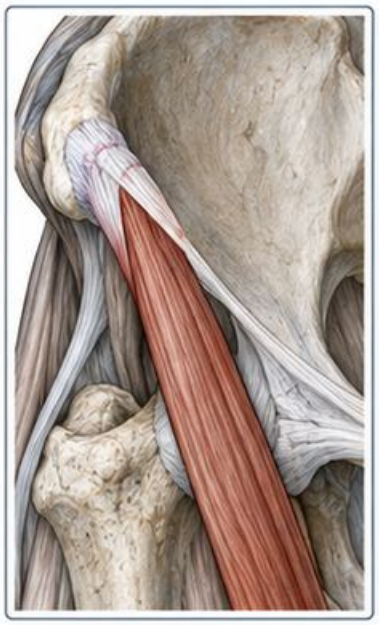



✖ — orientacyjna okolica możliwej tkliwości, nie cel ucisku. Obszar odczucia wymaga indywidualnego zapisu.

Źródła: [18], [70], [76].

Mapa 083: Mięsień prosty uda

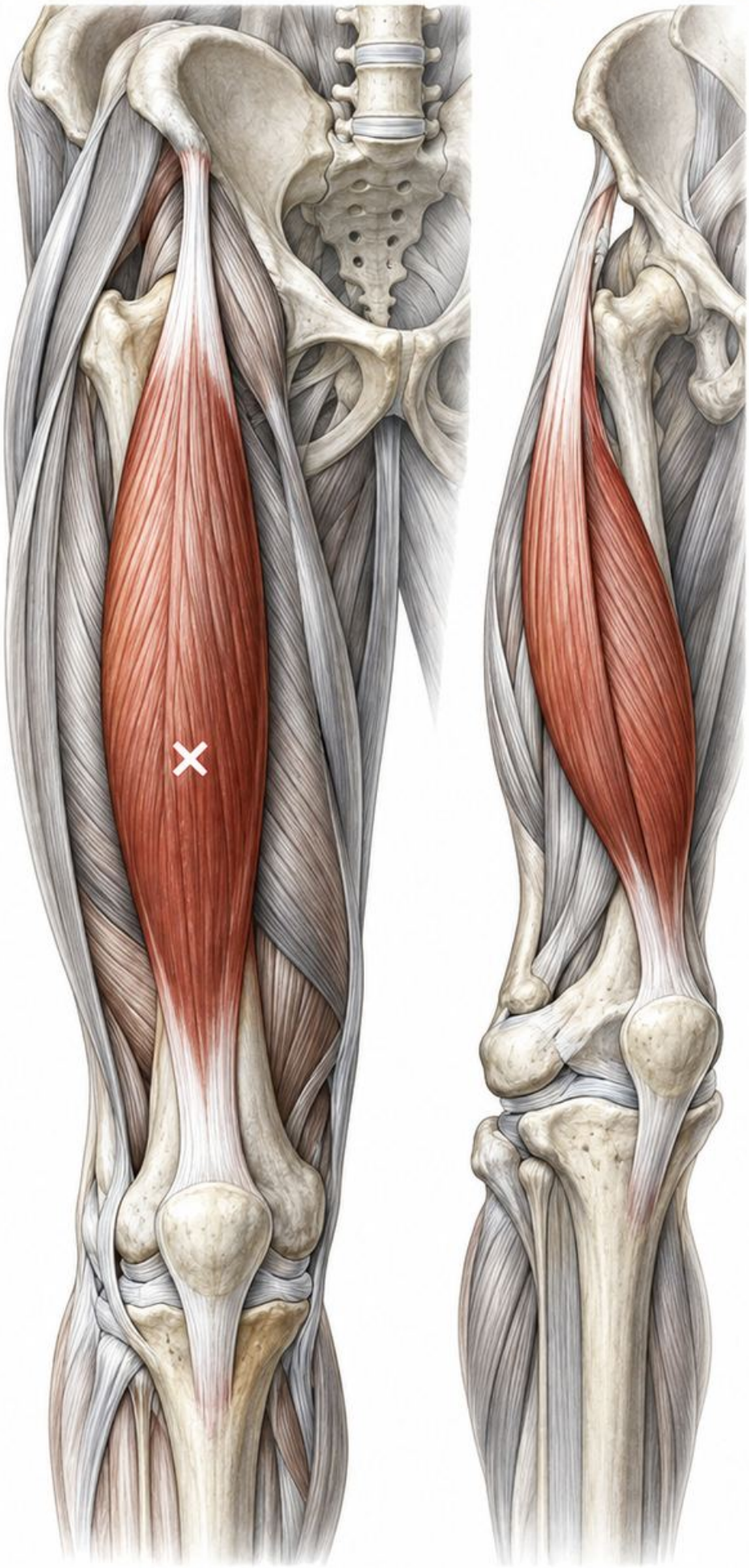

Powierzchowny pas środka przedniego uda biegnie od miednicy ku rzepce. Jako część czworogłowego przekracza okolice biodra i kolana.

W badaniu wysklepienia stopy oceniano jego utajone punkty. Nie wyznaczono swoistego, klinicznego pola promieniowania.

Zapytaj:
„Czy prostowanie kolana lub unoszenie uda wiąże się ze znajomym bólem przedniego uda?"

Porównaj reakcję w obu czynnościach bez wymuszania. Związek z ruchem nie odróżnia bólu mięśnia od urazu, ścięgna lub problemu stawowego.



✕ — orientacyjna okolica możliwej tkliwości, nie cel ucisku. Obszar odczucia wymaga indywidualnego zapisu.

Źródła: [18], [74], [80].

Mapa 084: Mięsień obszerny boczny

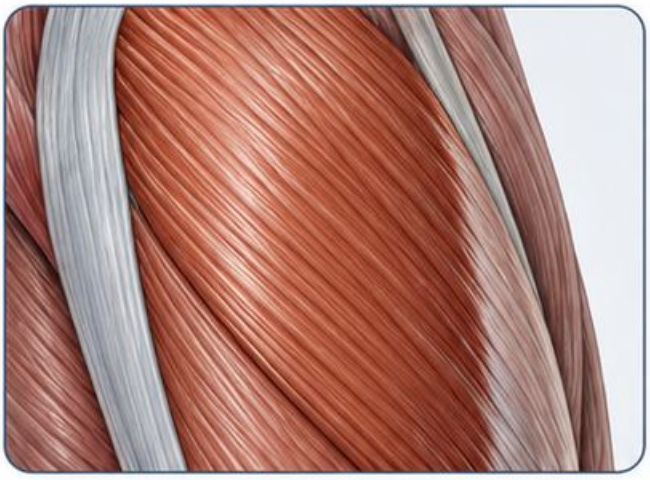

Duży boczny składnik czworogłowego leży po zewnętrznej stronie uda i kieruje włókna ku wspólnemu aparatowi wyprostnemu kolana.

Badano utajone punkty obszernego bocznego. Taka obserwacja nie stanowi mapy przyczyny bólu bocznego kolana.

Zapytaj: „Czy schodzenie ze stopnia albo prostowanie kolana zmienia znajome odczucie po bocznej stronie uda?"

Boczna tkliwość nie rozpoznaje choroby rzepki ani pasma biodrowo-piszczelowego. Na mapie oddziel brzusiec od leżących obok tkanek łącznych.

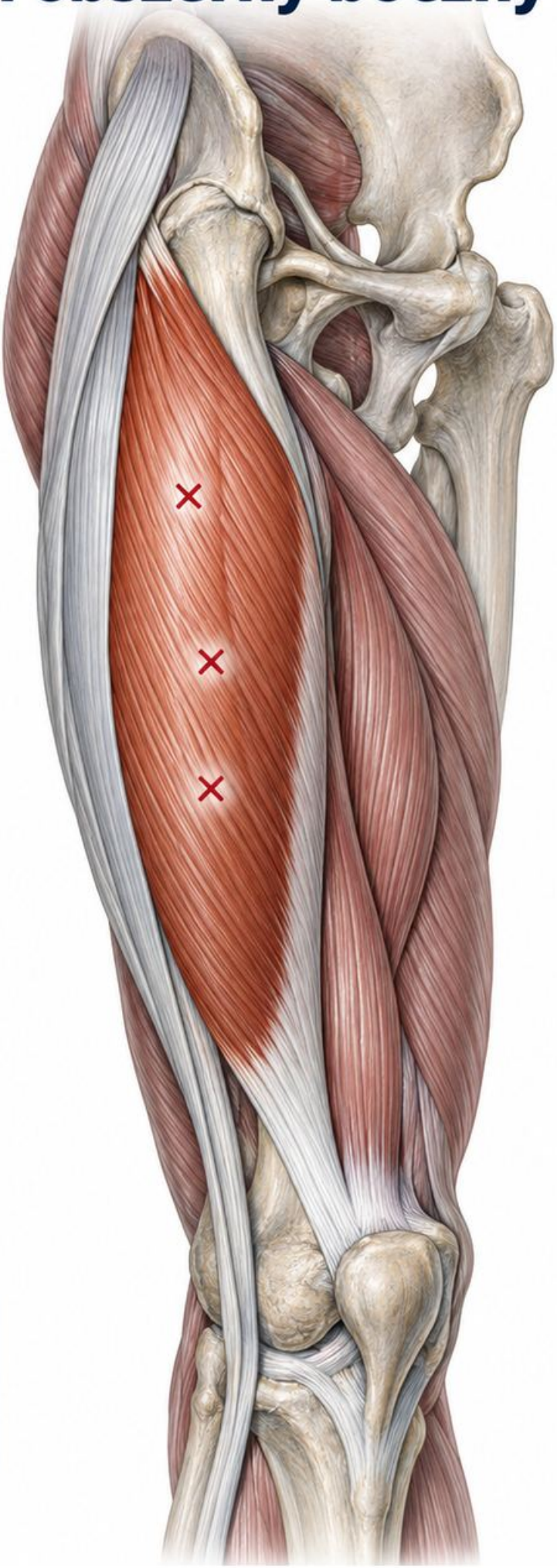

× — orientacyjna okolica możliwej tkliwości, nie cel ucisku. Obszar odczucia wymaga indywidualnego zapisu.

Źródła: [18], [74], [80].

Ostoja

Mapa 085: Mięsień obszerny przyśrodkowy

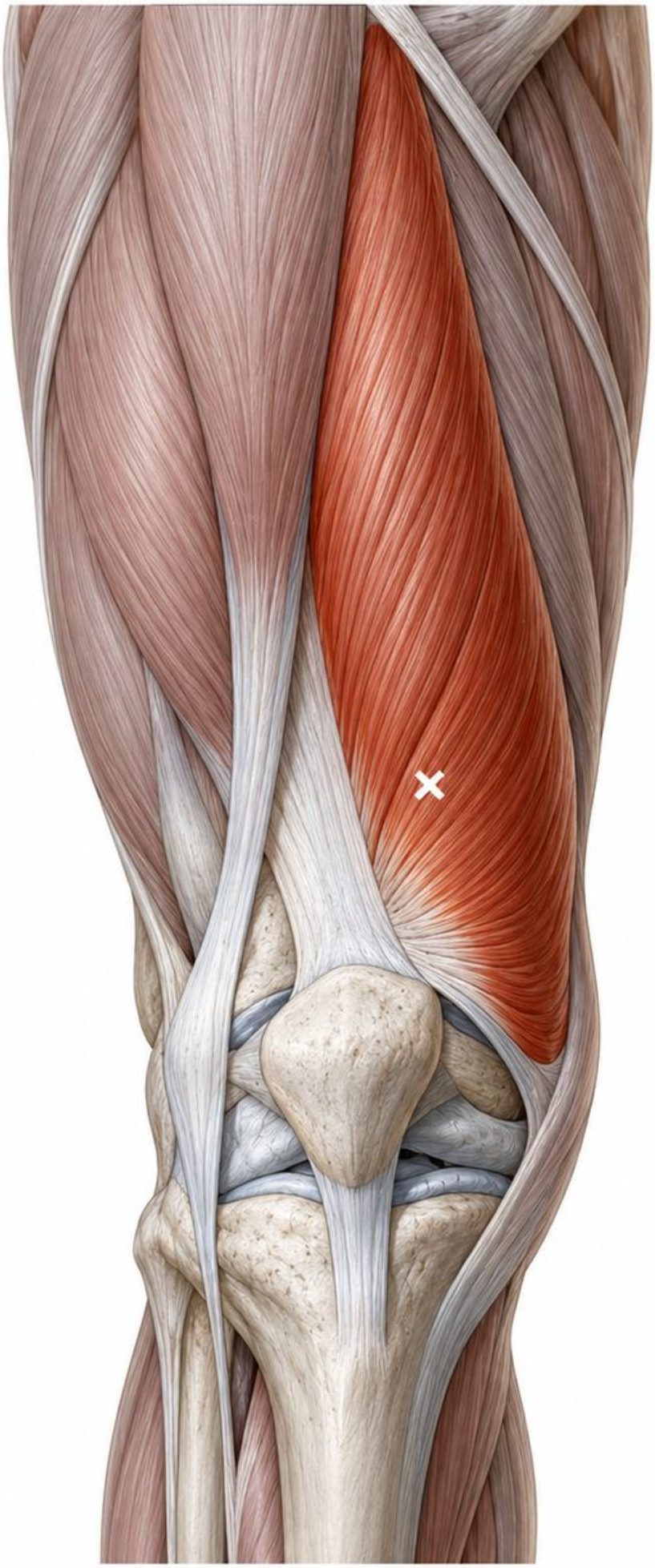

Przyśrodkowy składnik czworogłowego widoczny jest nad wewnętrzną stroną rzepki. Dolne skośne włókna pozostają częścią tego mięśnia.

W badaniu klinicznym po rekonstrukcji więzadła oceniano tkliwe punkty tego mięśnia; nie wyznaczono niezależnego pola dla dolnych włókien.



Zapytaj: „Czy wstawanie albo spokojny wyprost kolana wiąże się ze znajomym odczuciem przyśrodkowo nad rzepką?"

Nie utożsamiaj tkliwości ze słabą kontrolą rzepki. Ruch angażuje cały aparat wyprostny; historia urazu i operacji zmienia kontekst oceny.

✕ — orientacyjna okolica możliwej tkliwości, nie cel ucisku. Obszar odczucia wymaga indywidualnego zapisu.

Źródła: [18], [80], [84].

Mapa 086: Mięsień obszerny pośredni

Ten składnik czworogłowego leży pod prostym uda, przy przedniej powierzchni kości udowej. Wymaga ryciny warstwowej, aby zobaczyć jego przebieg.

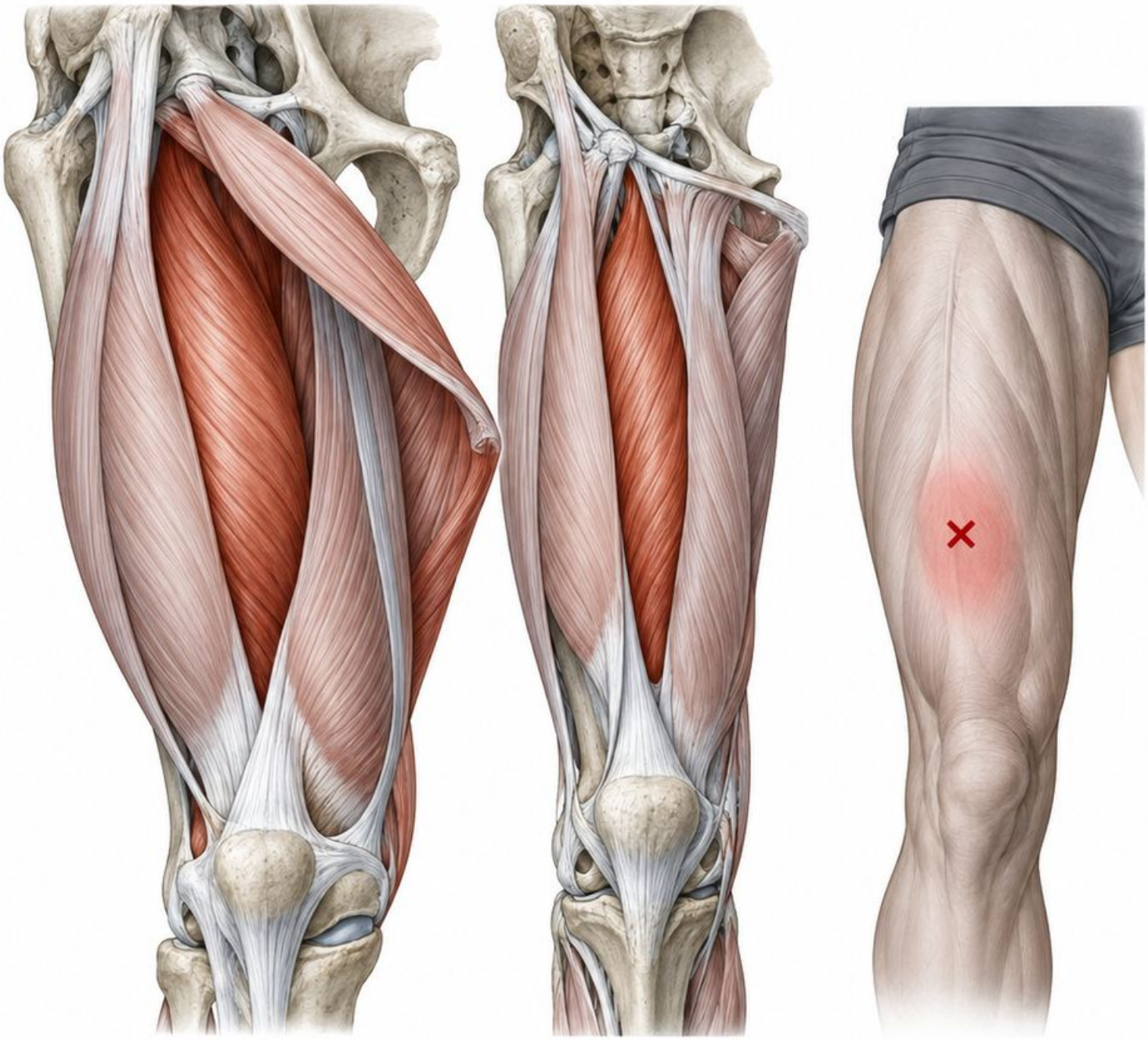

Badania czworogłowego jako grupy nie dostarczają tu odrębnego wzorca bólu pośredniego. Nie dorysowujemy promieniowania na podstawie jego głębokości.

Zapytaj: „Czy zwykły wyprost kolana wiąże się z głębokim, znajomym odczuciem przedniego uda?"

Subiektywne wrażenie głębokości nie identyfikuje mięśnia. Karta służy orientacji; nie próbuj odsłaniać go palpacyjnie przez silny ucisk prostego uda.

✕ — orientacyjna okolica możliwej tkliwości, nie cel ucisku. Obszar odczucia wymaga indywidualnego zapisu.

Źródła: [18], [70], [76].

Mapa 087: Mięsień przywodziciel długi

Powierzchowny trójkątny mięsień zajmuje górno-przyśrodkową część uda. Na rycinie jego włókna biegną od okolicy łonowej ku kości udowej.

Badanie bólu lędźwiowego oceniało przywodziciele jako grupę. Nie wyznacza to osobnego, stałego pola bólu przywodziciela długiego.

Zapytaj: „Czy przybliżenie uda do linii środkowej wiąże się ze znajomym odczuciem przyśrodkowego uda?"

Ruch angażuje kilku przywodzicieli. Ból pachwiny wymaga uwzględnienia stawu i innych tkanek; nie szukaj początku mięśnia głębokim uciskiem.

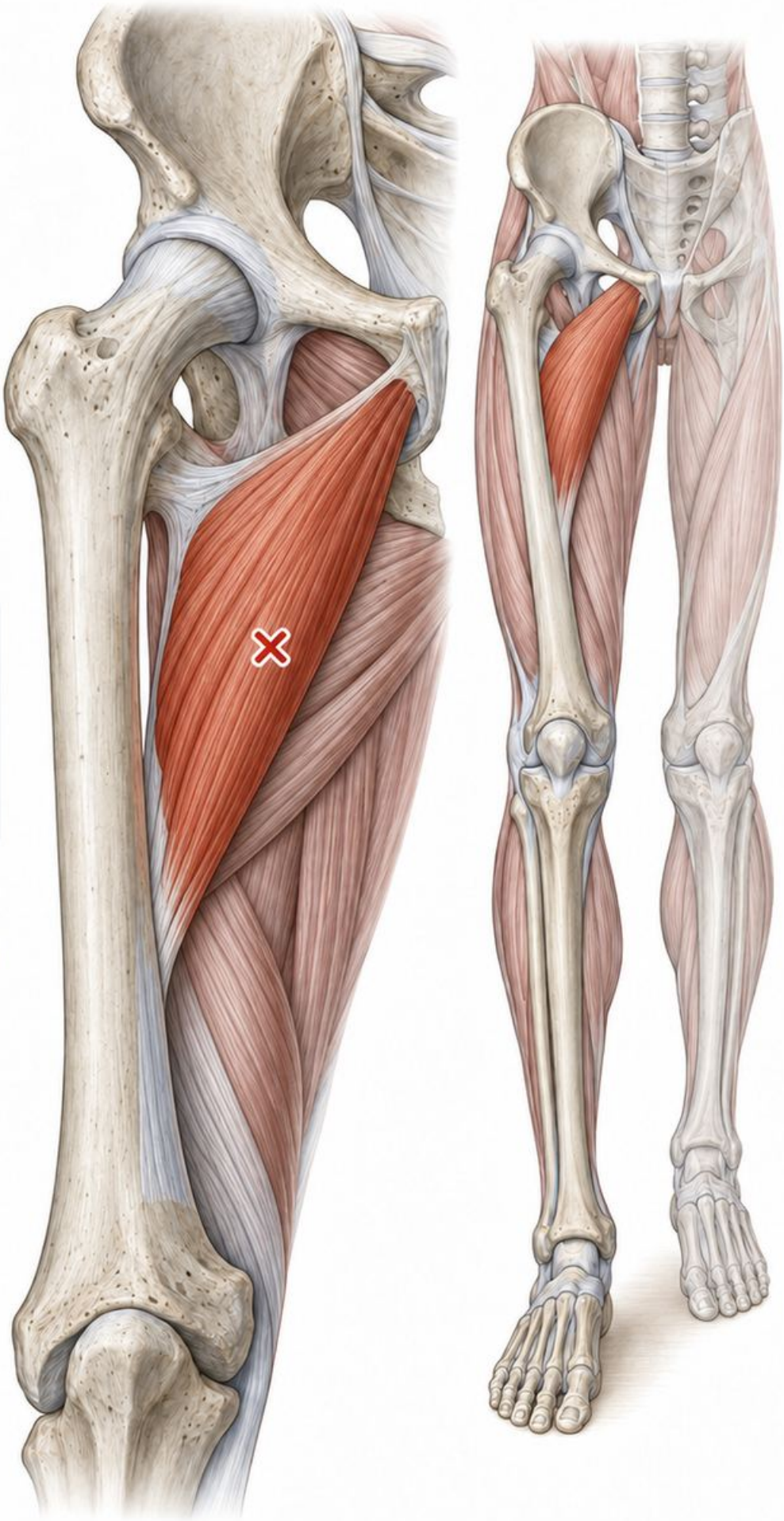

✕ — orientacyjna okolica możliwej tkliwości, nie cel ucisku. Obszar odczucia wymaga indywidualnego zapisu.

Źródła: [18], [69], [80].

Mapa 088: Mięsień przywodziciel wielki



Szeroki głęboki mięsień wypełnia dużą część przyśrodkowo-tylnego uda. Na planszy leży pod bardziej powierzchownymi pasmami przywodzicieli.



Badanie kobiet z przewlekłym bólem miednicy obejmowało ten mięsień i odczucia lędźwiowo-miedniczne. Nie jest to uniwersalna mapa dla wszystkich osób.

Zapytaj:
„Czy przywodzenie uda lub wstawanie wiąże się z tym samym odczuciem przyśrodkowo z tyłu uda?"

Głęboka lokalizacja utrudnia identyfikację samym dotykiem. Nie interpretuj każdego bólu pachwiny jako mięśniowego i nie przenoś wzorca całej grupy na jedną część.

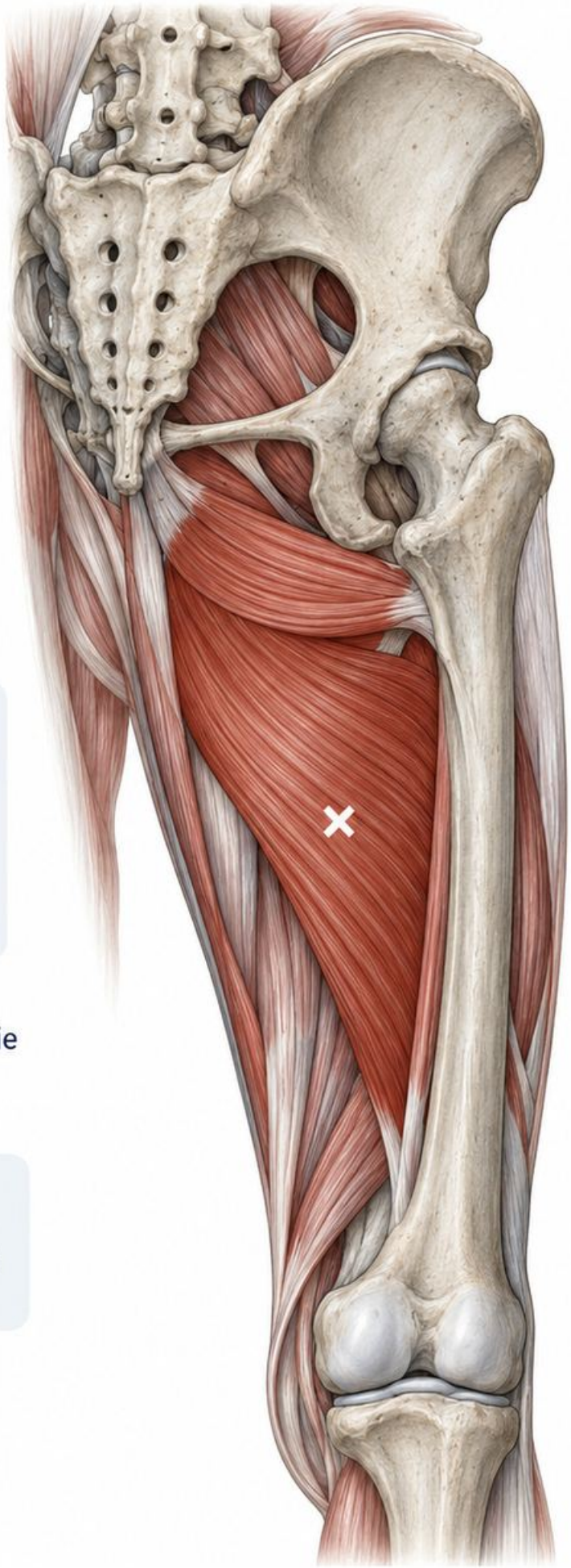

✕ — orientacyjna okolica możliwej tkliwości, nie cel ucisku. Obszar odczucia wymaga indywidualnego zapisu.

Źródła: [18], [71], [80].

Ostoja | Mapa 089: Mięsień smukły

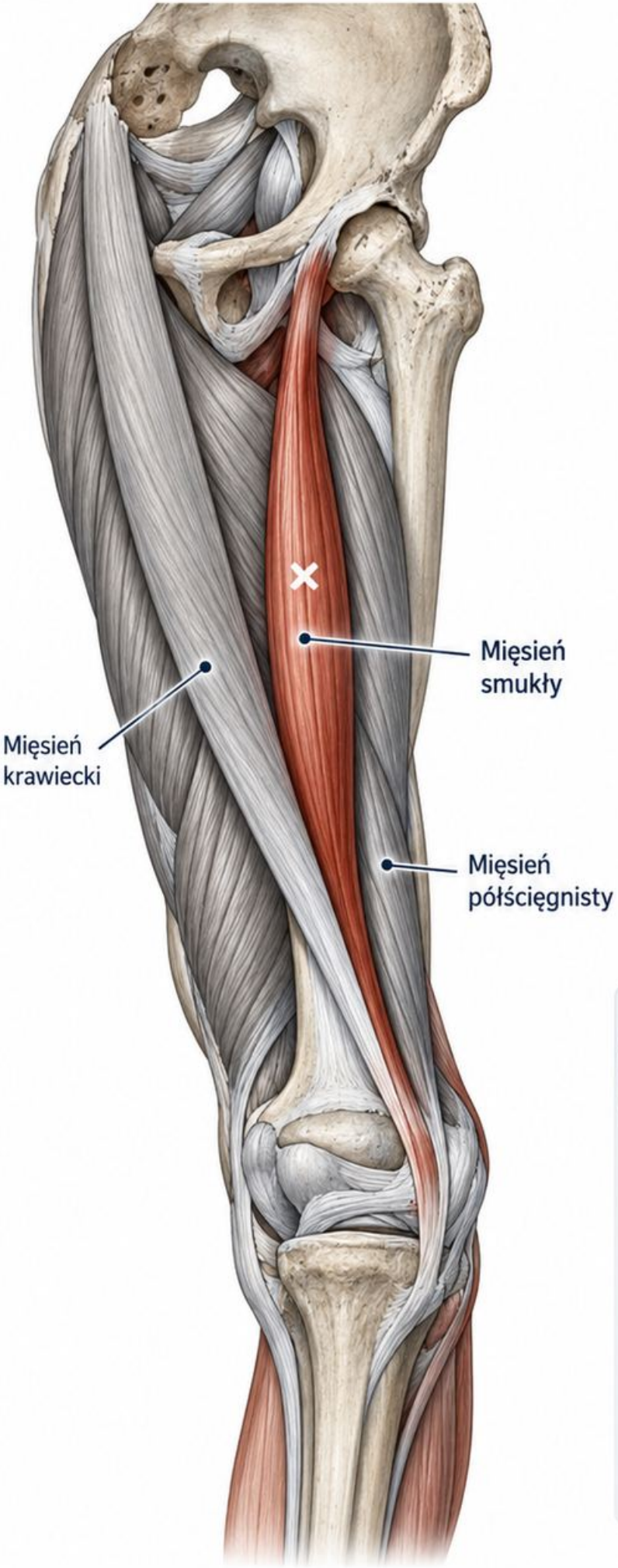

Cienki pas biegnie wzdłuż przyśrodkowego uda od miednicy do przyśrodkowej piszczeli. Przechodzi przez okolice biodra i kolana.

W badaniu sportowców z bólem mięśniowo-powięziowym wymieniono także smukły. Nie opisano jego niezależnej, zwalidowanej mapy bólu.

Zapytaj: „Czy przybliżenie uda albo zgięcie kolana wiąże się z tym samym odczuciem przyśrodkowej strony nogi?"

Porównuj położenie z krawieckim oraz przywodzicielem długim. Podobna tkliwość nie odróżnia tych struktur; unikaj głębokiego poszukiwania początku mięśnia.

✕ — orientacyjna okolica możliwej tkliwości, nie cel ucisku. Obszar odczucia wymaga indywidualnego zapisu.

Źródła: [18], [72], [80].

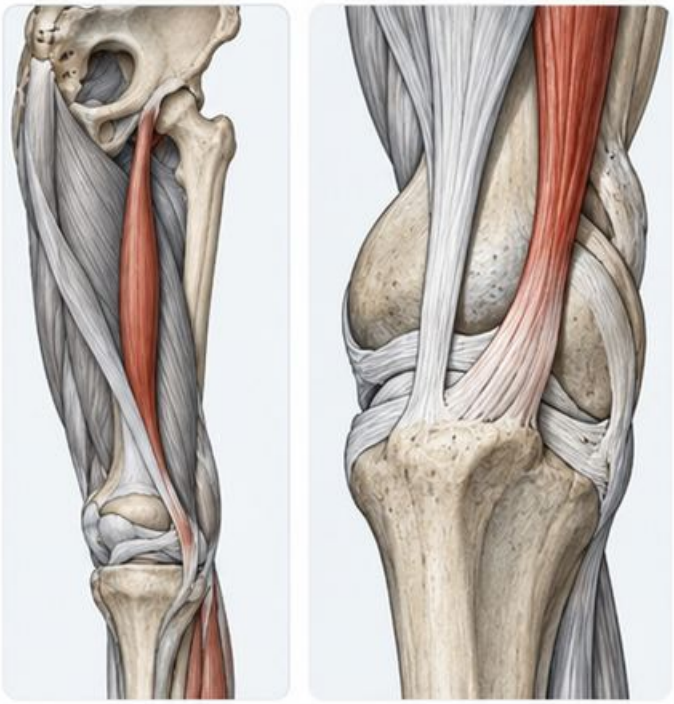

Mapa 090: Mięsień grzebieniowy

Krótki mięsień leży wysoko w przednio-przyśrodkowej okolicy biodra. Sąsiaduje z ważnymi naczyniami i nerwami przedniej części uda.

W badaniu sportowców wymieniono grzebieniowy, lecz nie wyznaczono jego swoistego pola rzutowania. Liczba obserwacji była ograniczona.

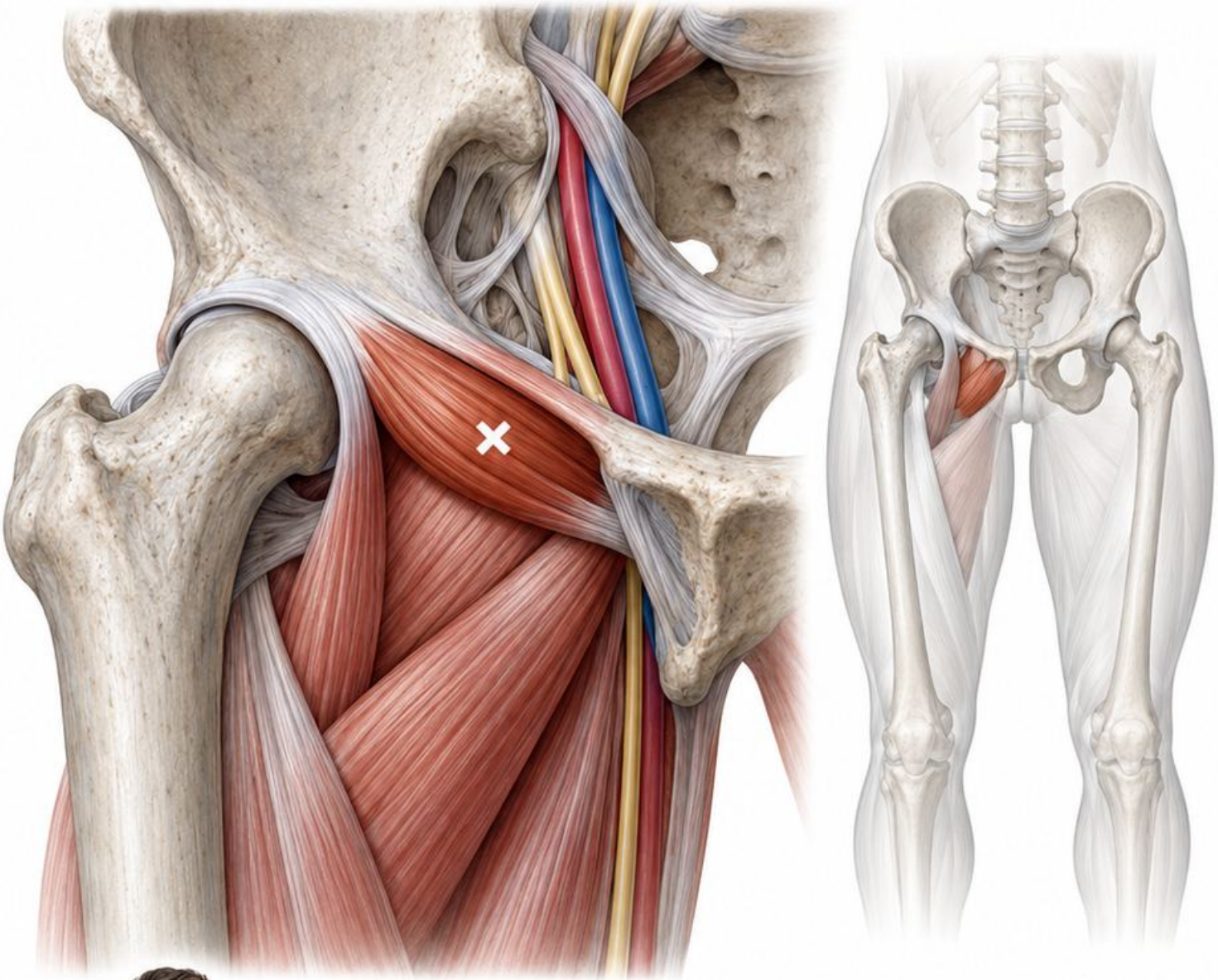



Zapytaj: „Czy unoszenie lub przybliżanie uda wiąże się ze znajomym odczuciem przednio-przyśrodkowego biodra?”

Pytanie nie izoluje tego głębokiego obszaru. Ból pachwiny wymaga różnicowania; pokazujemy anatomię bez instrukcji ucisku w sąsiedztwie pęczka naczyniowo-nerwowego.

✖ — orientacyjna okolica możliwej tkliwości, nie cel ucisku. Obszar odczucia wymaga indywidualnego zapisu.

Źródła: [18], [72], [80].

Ostoja

Kolano, podudzie i stopa

18 map: tylne udo, okolica kolana, mięśnie podudzia, długie ścięgna oraz warstwy własne stopy.

Tylne udo

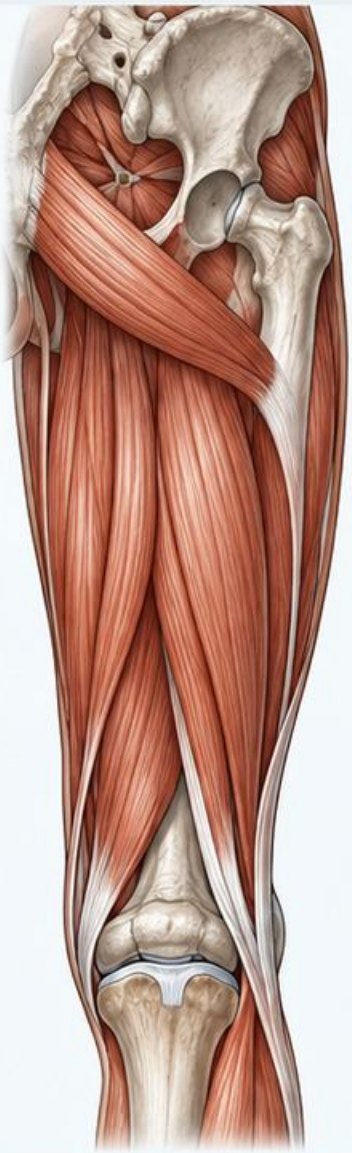

Okolica kolana i mięśnie podudzia

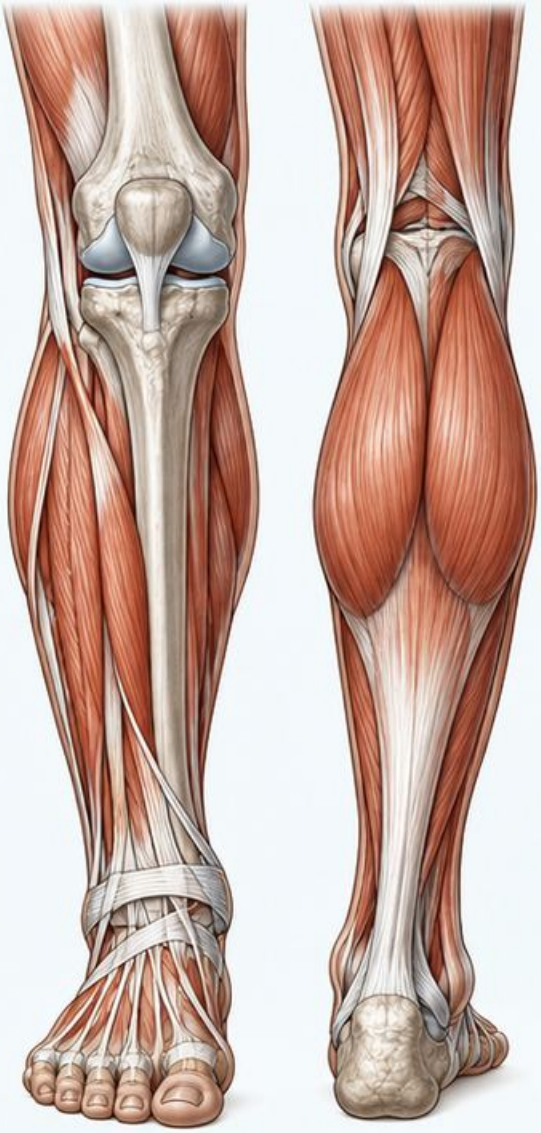

Stopa

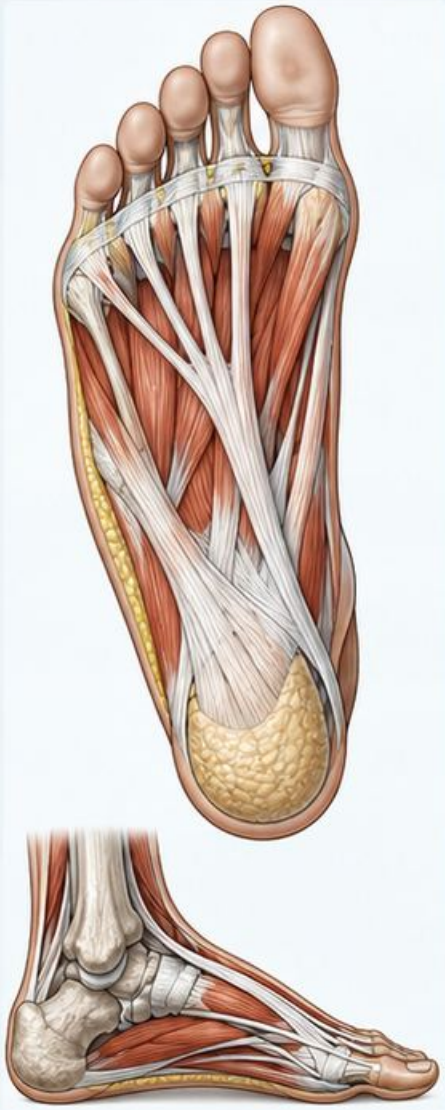

Rozpoznaj głowę strzałki, brzegi piszczeli, obie kostki, kość piętową i palce. Te punkty pomagają odróżnić sąsiadujące przedziały.

Brzusiec mięśnia może znajdować się daleko od odczuwanego bólu ścięgna. Sam przebieg anatomiczny nie dowodzi promieniowania.

Badania utajonych punktów i protokoły badań nie są potwierdzeniem indywidualnej mapy klinicznej. Na odpowiednich kartach ograniczenie jest jawne.

Porównuj chód, schody i dobrowolne ruchy stopy. Nowy jednostronny ból z obrzękiem wymaga oceny medycznej; nie wykonuj ucisku łydki.

Źródła: [16], [18], [73], [74], [77], [79].

Mapa 091: Mięsień dwugłowy uda

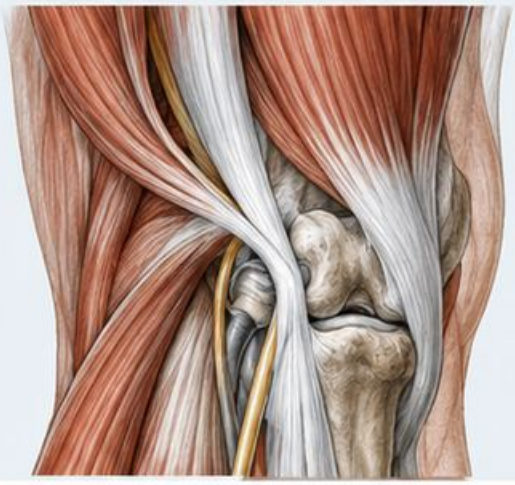

Boczny składnik tylnej grupy uda dochodzi ku głowie strzałki. Głowa długa i krótka łączą się w dalszej okolicy mięśnia.

W badaniu bólu lędźwiowego oceniano dwugłowy i występowanie bólu rzutowanego. Nie rozdzielono potwierdzonych map obu głów.

Zapytaj: „Czy zgięcie kolana albo szybszy chód wiąże się ze znajomym odczuciem tylno-bocznego uda?"

Porównaj miejsce z relacją o urazie i objawach nerwowych. Nie uciskaj wokół szyjki strzałki; tkliwość nie określa stopnia uszkodzenia.

✖ — orientacyjna okolica możliwej tkliwości, nie cel ucisku. Obszar odczucia wymaga indywidualnego zapisu.

Źródła: [18], [69], [88].

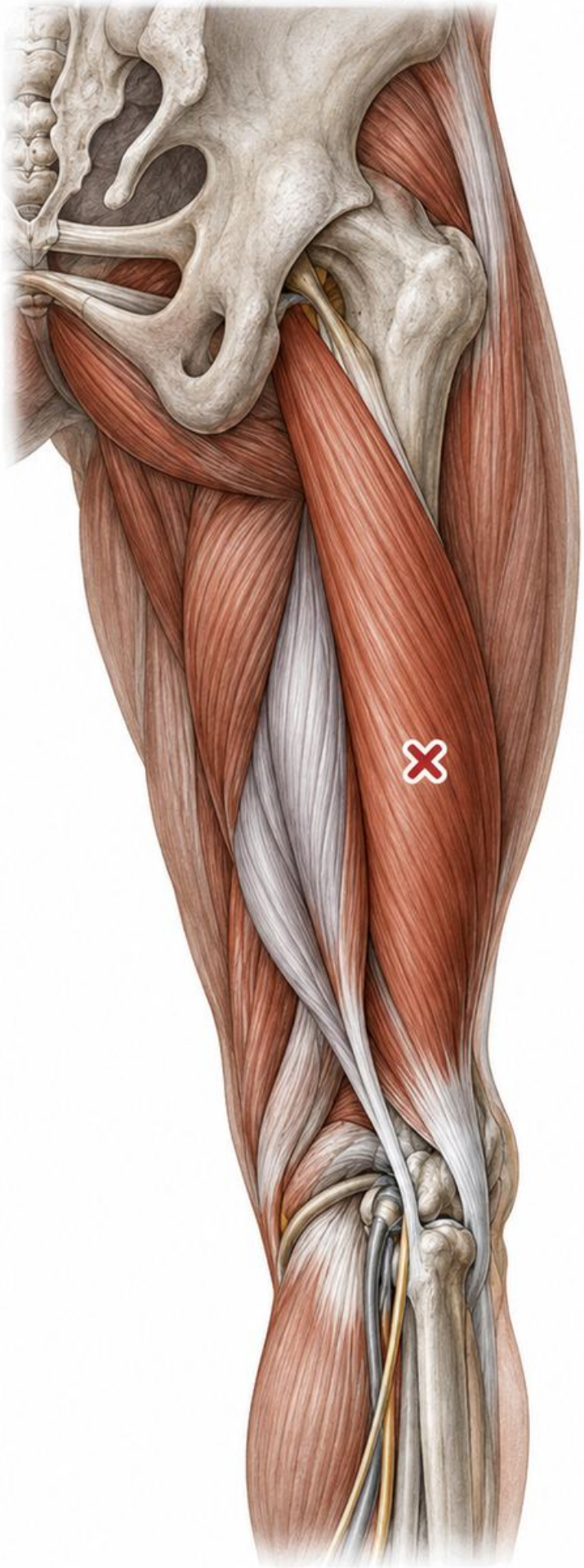

Mapa 092: Mięsień półścięgnisty

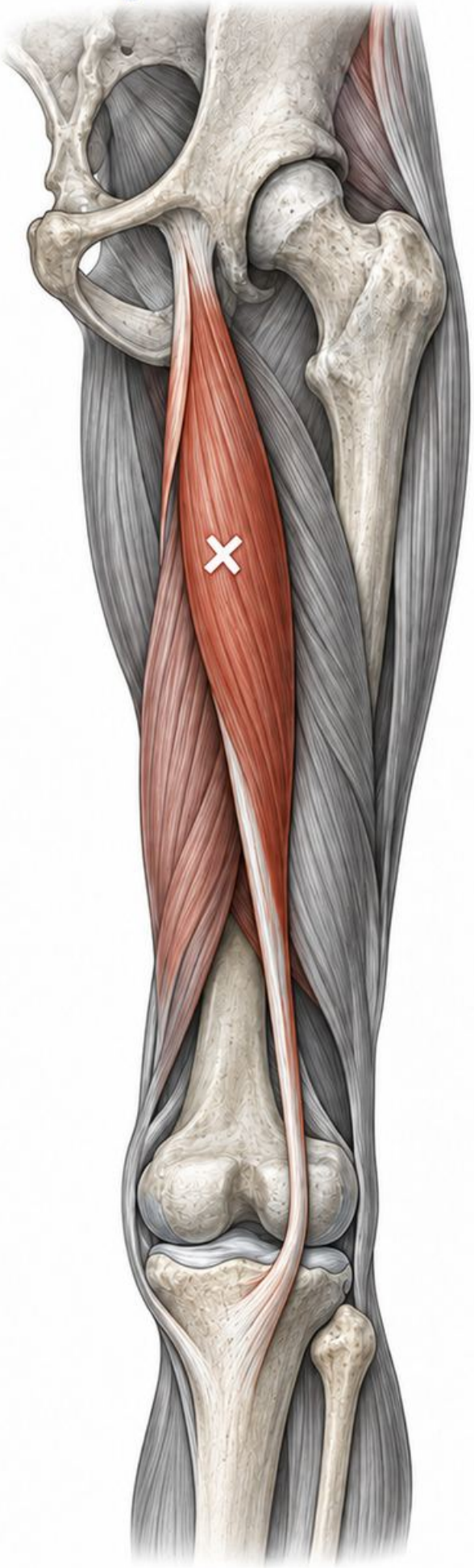

Powierzchowny pas tylno-przyśrodkowego uda przechodzi w długie ścięgno ku przyśrodkowej piszczeli. Półbłoniasty leży głębiej i szerzej.

W badaniu sportowców wymieniono półścięgnisty, lecz bez osobnego klinicznego pola rzutowania. Nie zastępujemy tej luki wzorcem całej tylnej grupy.

Zapytaj: „Czy zginanie kolana lub zmiana długości kroku wiąże się ze znajomym bólem tylnego uda?"

Ruch angażuje kilka mięśni. Początek urazowy, osłabienie lub ból przy siedzeniu wymagają szerszej oceny; nie szukaj punktów przy dole podkolanowym.

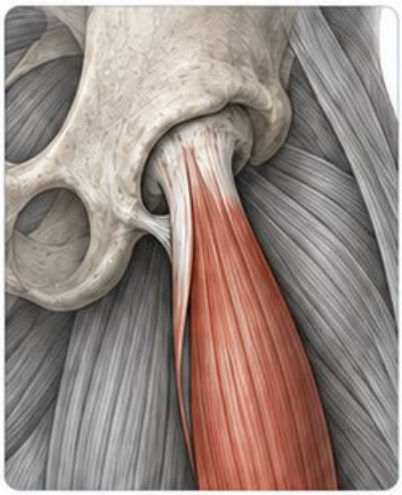



✕ — orientacyjna okolica możliwej tkliwości, nie cel ucisku. Obszar odczucia wymaga indywidualnego zapisu.

Źródła: [18], [72], [88].

Ostoja

Mapa 093: Mięsień półbłoniasty

Szeroki, głębszy składnik tylno-przyśrodkowego uda leży pod półścięgnistym. Rycina ukazuje jego relację do przyśrodkowej okolicy kolana.

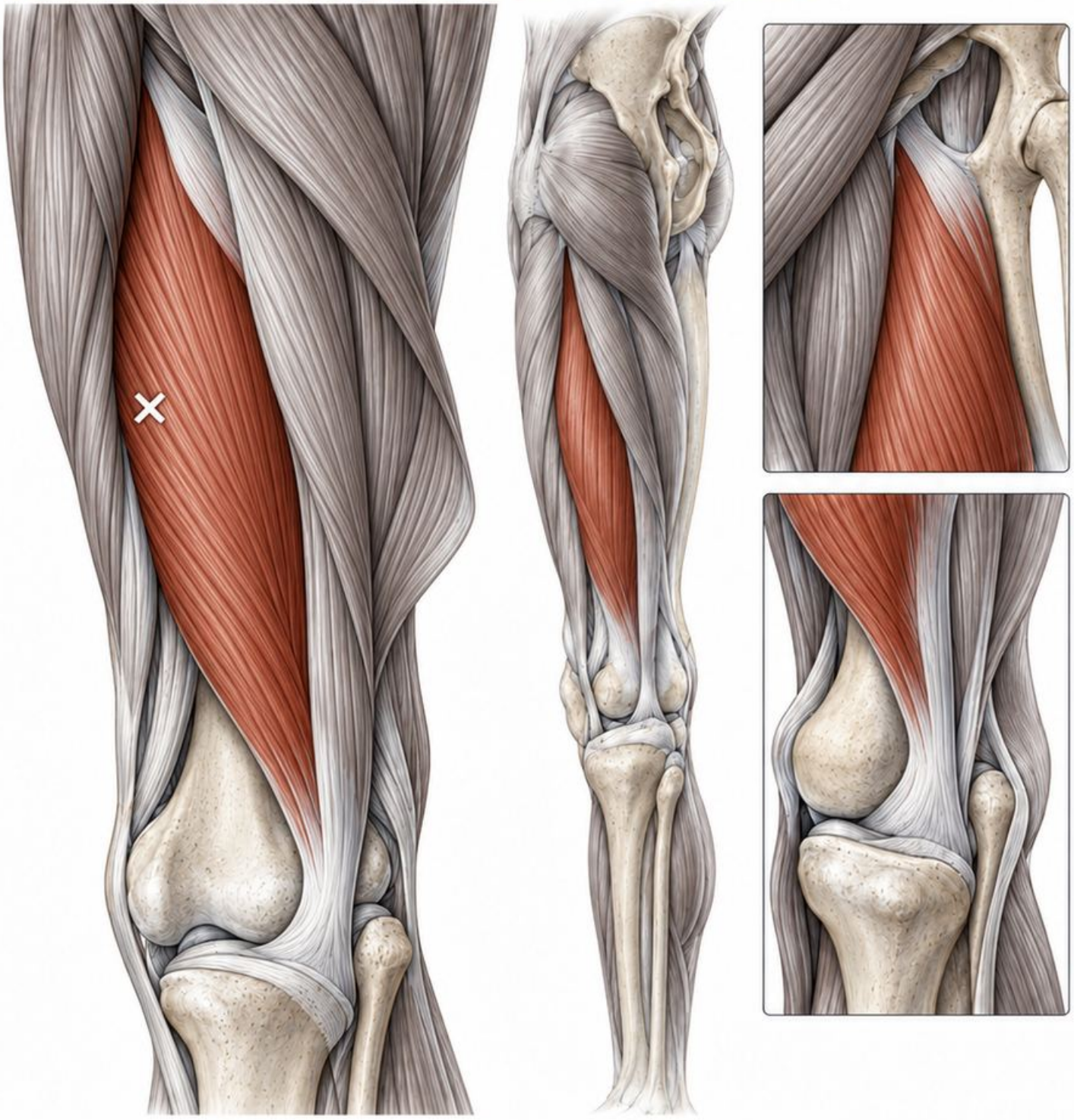

Badanie sportowców obejmowało także półbłoniasty. Pojedyncze obserwacje nie tworzą zwalidowanej mapy bólu odległego tego mięśnia.

Zapytaj: „Czy zgięcie kolana lub dłuższy krok zmienia rozpoznawalne odczucie z tyłu przyśrodkowego uda?"

Głębokość bólu nie pozwala wskazać jednej warstwy. Nie przenoś pola z półścięgnistego i nie wykonuj głębokiego ucisku przy tylnej stronie kolana.

✕ — orientacyjna okolica możliwej tkliwości, nie cel ucisku. Obszar odczucia wymaga indywidualnego zapisu. Źródła: [18], [72], [88].

Ostoja

Mapa 094: Mięsień podkolanowy

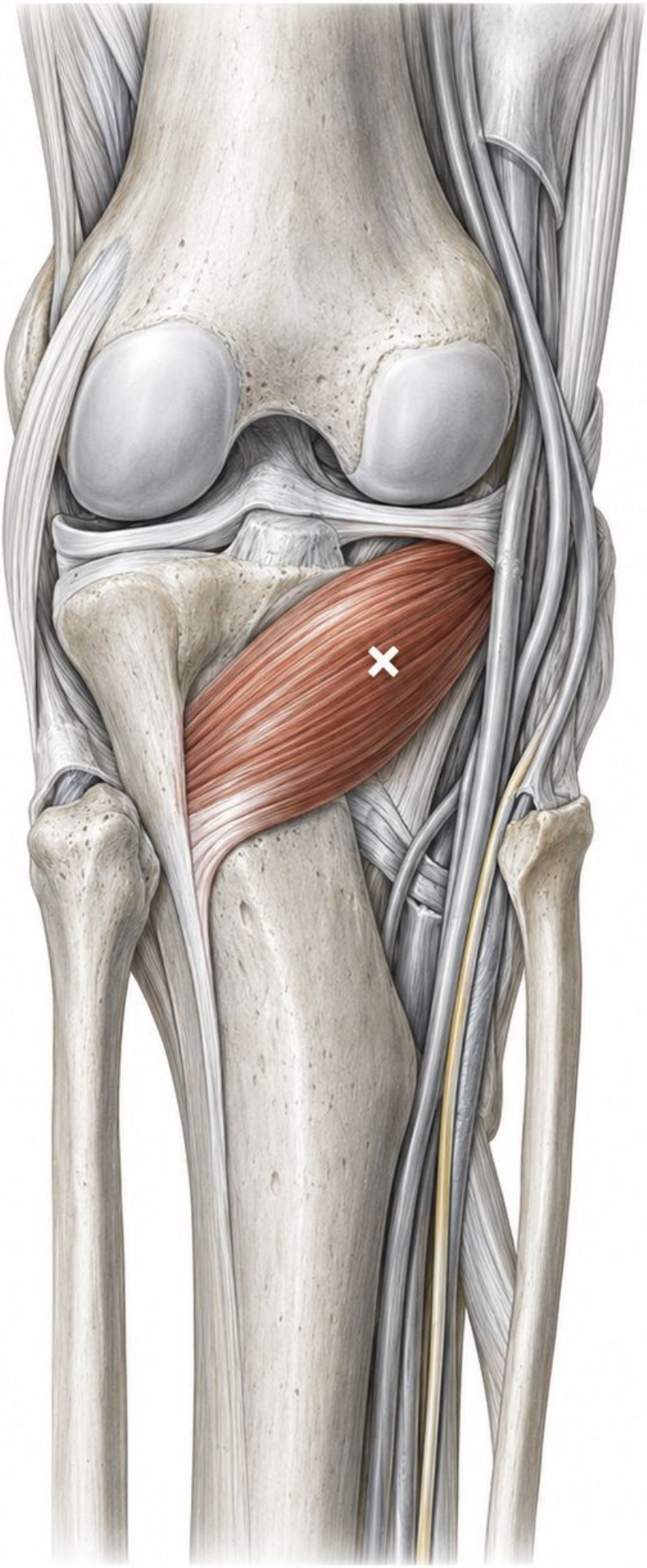

Mały głęboki mięsień przebiega skośnie za stawem kolanowym, między boczną okolicą kości udowej a tylną powierzchnią piszczeli.

Badanie bólu rzepkowo-udowego obejmowało także wtórny ból mięśniowo-powięziowy podkolanowego. Nie wyznacza to uniwersalnego, swoistego toru bólu rzutowanego.

Zapytaj: „Czy rozpoczęcie zginania kolana lub zmiana kierunku chodu wiąże się ze znajomym odczuciem z tyłu kolana?"

Ból tej okolicy wymaga uwzględnienia stawu, naczyń i innych tkanek.
Nie szukaj mięśnia naciskiem w dole podkolanowym ani nie wymuszaj rotacji.

✖ — orientacyjna okolica możliwej tkliwości, nie cel ucisku. Obszar odczucia wymaga indywidualnego zapisu.

Źródła: [18], [81], [89].

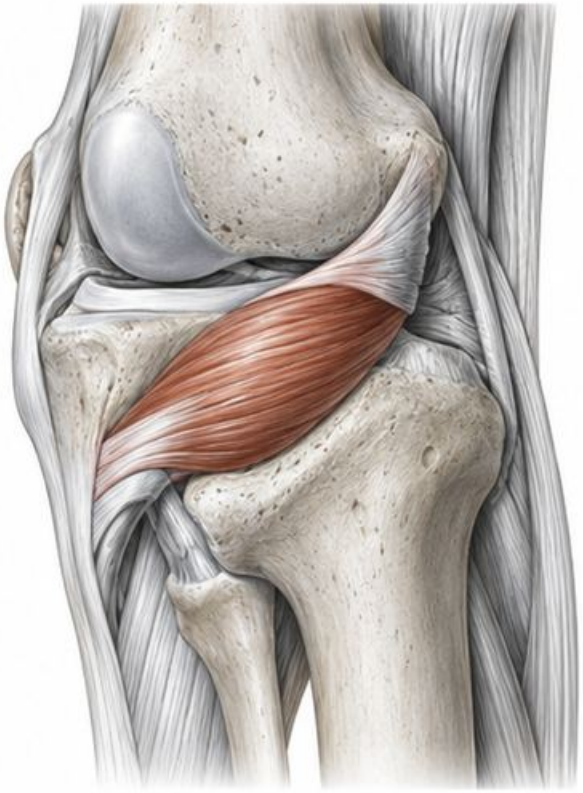

Ostoja

Mapa 095: Mięsień brzuchaty łydki — głowa przyśrodkowa





Przyśrodkowa głowa tworzy wewnętrzny zarys górnej łydki. Przechodzi ku wspólnemu układowi ścięgna Achillesa; głębiej leży płaszczkowaty.

W badaniu utajonych punktów oceniano brzuchaty w dwóch lokalizacjach. Nie daje to odrębnej, diagnostycznej mapy każdej głowy.

Zapytaj:

„Czy odbicie stopy podczas chodu wiąże się ze znajomym odczuciem przyśrodkowej łydki?"

Nowy jednostronny ból z obrzękiem wymaga oceny medycznej, nie ucisku mięśnia. Związek z ruchem nie wyklucza przyczyny naczyniowej.

× — orientacyjna okolica możliwej tkliwości, nie cel ucisku. Obszar odczucia wymaga indywidualnego zapisu.

Źródła: [16], [18], [74], [76].



Mapa 096: Mięsień brzuchaty łydki — głowa boczna

Boczna głowa stanowi zewnętrzny zarys górnej łydki, obok głowy przyśrodkowej. Jej włókna również kierują się ku układowi ścięgna piętowego.

Dane o utajonych punktach dotyczą brzuchatego, bez potwierdzenia niezależnego klinicznego pola głowy bocznej. Zmiana kadru nie oznacza nowej diagnozy.



Zapytaj:
„Czy chodzenie pod górę wiąże się z rozpoznawalnym odczuciem zewnętrznej części łydki?"

Nie dopisuj bólu stopy na podstawie samej anatomii. Nowy obrzęk albo nietypowy ból wymaga oceny; nie uciskaj dołu podkolanowego.



× — orientacyjna okolica możliwej tkliwości, nie cel ucisku. Obszar odczucia wymaga indywidualnego zapisu.

Źródła: [16], [18], [74], [76].

Mapa 097: Mięsień płaszczkowaty

Szeroki mięsień leży pod brzuchatym, a jego obwodowe części można zobaczyć po bokach łydki. Współtworzy układ ścięgna Achillesa.

Badania bólu podeszwowej pięty obejmowały punkty łydki. Wynik leczenia nie dowodzi, że każdy ból pięty pochodzi z płaszczkowatego.



Zapytaj: „Czy dłuższe stanie albo odbicie stopy wiąże się ze znajomym odczuciem dolnej łydki?"



Na rycinie odróżnij mięsień od samego ścięgna. Nie twórz obowiązkowego toru łydka–pięta; oceniaj rzeczywistą lokalizację i kontekst objawów.



✖ — orientacyjna okolica możliwej tkliwości, nie cel ucisku. Obszar odczucia wymaga indywidualnego zapisu.

Źródła: [18], [74], [75], [76].

Ostoja

Mapa 098: Mięsień piszczelowy przedni



Mięsień biegnie po przednio-bocznej stronie piszczeli. Jego ścięgno przechodzi przed stawem skokowym ku przyśrodkowej części stopy.

Badano jego utajone punkty w związku z wysklepieniem stopy. Nie ustala to swoistego wzorca bólu klinicznego.

Zapytaj: „Czy unoszenie przodu stopy podczas chodu wiąże się ze znajomym odczuciem przedniego podudzia?”

Przebieg ścięgna nie jest automatycznie drogą promieniowania. Ból podudzia po obciążeniu wymaga szerszej oceny; nowe osłabienie unoszenia stopy także oceny neurologicznej.

✕ — orientacyjna okolica możliwej tkliwości, nie cel ucisku. Obszar odczucia wymaga indywidualnego zapisu.

Źródła: [18], [74], [77].

Ostoja

Mapa 099: Mięsień piszczelowy tylny

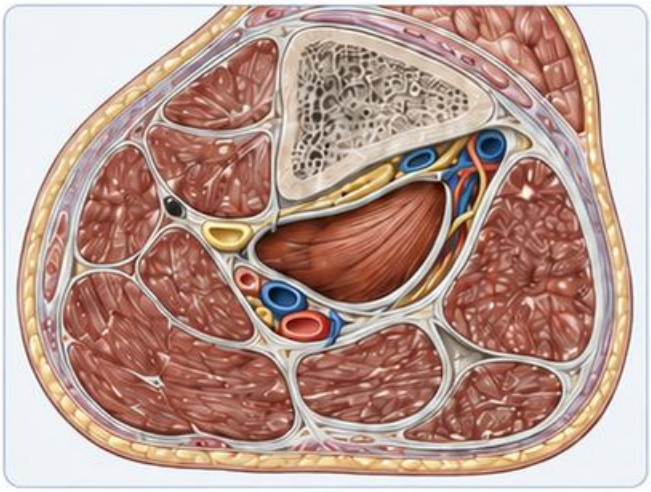

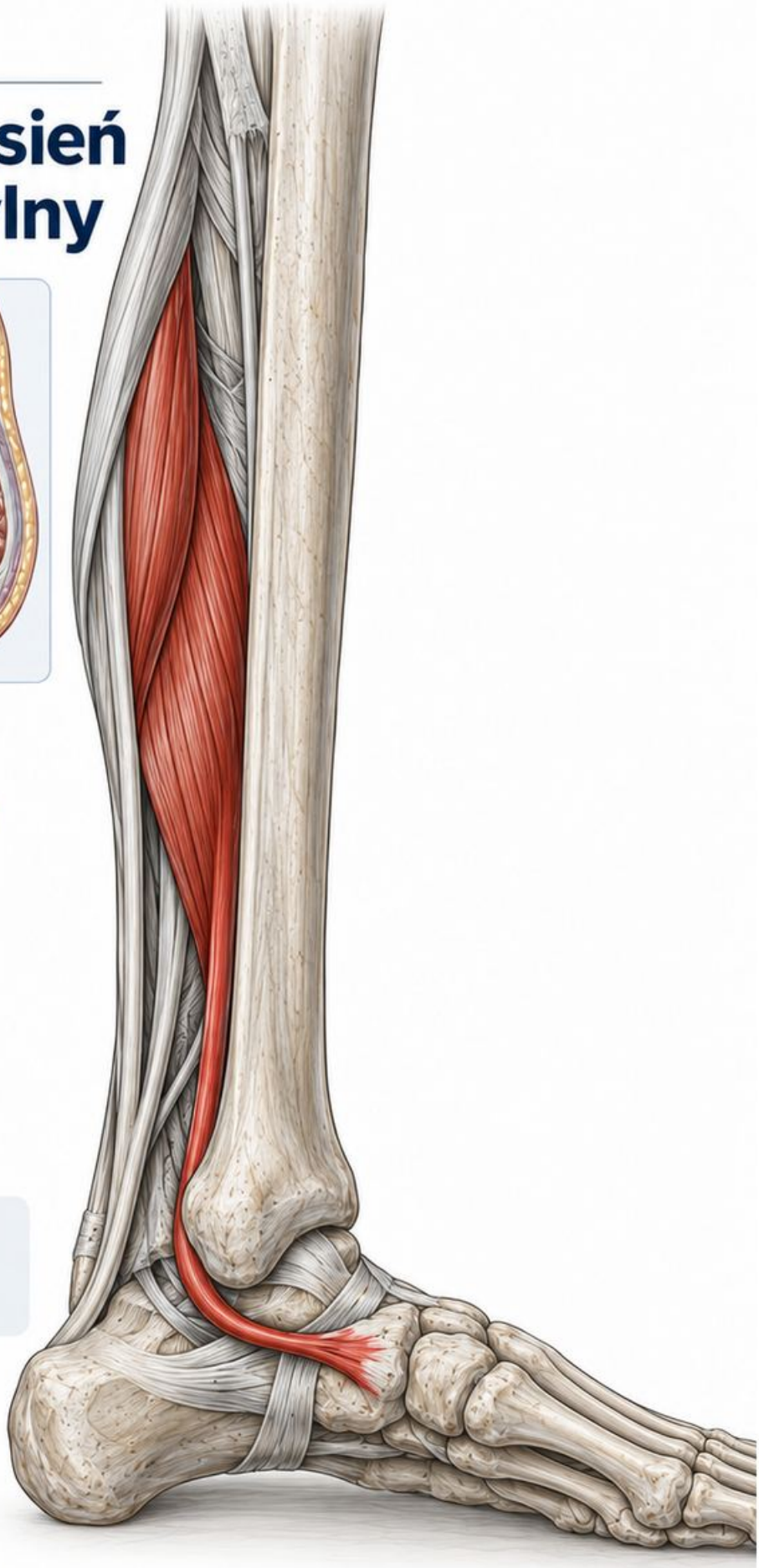

Głęboki mięsień tylnego przedziału podudzia przechodzi ścięgnem za kostką przyśrodkową ku stopie. Sąsiaduje tam z innymi ścięgnami i strukturami naczyniowo-nerwowymi.

Badanie sportowców obejmowało piszczelowy tylny, lecz nie dostarczyło osobnego, zwalidowanego pola bólu rzutowanego. Nie wyznaczamy go na podstawie samego ścięgna.

> **Zapytaj:** „Czy stanie i odbicie stopy wiążą się ze znajomym bólem przyśrodkowej kostki?”

Taka lokalizacja wymaga także oceny ścięgna i stawu. Rycina nie jest instrukcją nacisku za kostką ani wyszukiwania głębokiego brzuśca.

✕ — orientacyjna okolica możliwej tkliwości, nie cel ucisku. Obszar odczucia wymaga indywidualnego zapisu.

Źródła: [18], [72], [77].

Ostoja

Mapa 100: Mięsień strzałkowy długi



Powierzchowny mięsień bocznego przedziału podudzia przechodzi ścięgnem za kostką boczną. Dalej jego ścięgno biegnie pod stopą.

W badaniu wysklepienia stopy oceniano jego utajone punkty. Nie potwierdzono odrębnego klinicznego pola promieniowania.

Zapytaj: „Czy zwrócenie podeszwy na zewnątrz albo chód po nierównym podłożu wiąże się ze znajomym odczuciem?"

Ruch angażuje też sąsiednie mięśnie. Nie utożsamiaj przebiegu ścięgna z bólem rzutowanym; boczne dolegliwości kostki mogą dotyczyć różnych struktur.

✕ — orientacyjna okolica możliwej tkliwości, nie cel ucisku. Obszar odczucia wymaga indywidualnego zapisu.

Źródła: [18], [74], [77].

Mapa 101: Mięsień strzałkowy krótki

Krótszy mięsień leży w bocznym przedziale podudzia, częściowo pod strzałkowym długim. Jego ścięgno dochodzi do podstawy piątej kości śródstopia.

Badano jego utajone punkty, ale nie ustalono na tej podstawie pewnej mapy przyczyny bólu bocznej stopy.

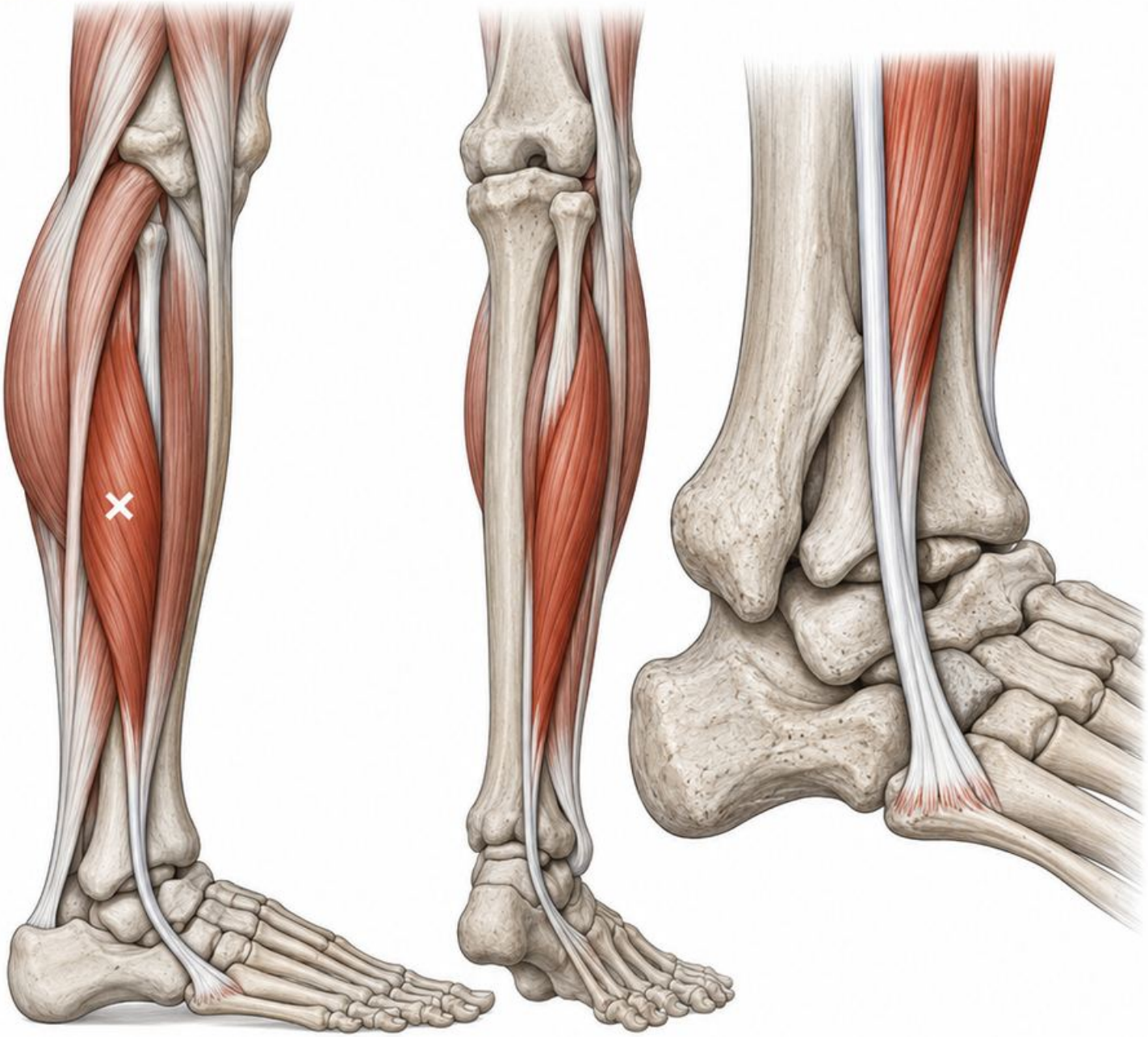

Zapytaj: „Czy ruch podeszwy na zewnątrz wiąże się z rozpoznawalnym odczuciem bocznej kostki lub stopy?“

Porównaj zakończenie ścięgna z poprzednią kartą. Miejscowy ból po skręceniu wymaga oceny urazu; nie traktuj go automatycznie jako bólu mięśniowo-powięziowego.

× — orientacyjna okolica możliwej tkliwości, nie cel ucisku. Obszar odczucia wymaga indywidualnego zapisu.

Źródła: [18], [74], [77].

Ostoja

Mapa 102: Prostownik długi palców



Mięsień przedniego przedziału podudzia przechodzi w ścięgna biegnące na grzbiecie stopy do palców od drugiego do piątego.

W badaniu **wysklepienia** stopy oceniano jego utajone punkty. Nie jest to dowód odrębnego, pewnego pola bólu rzutowanego.

Zapytaj: „Czy unoszenie mniejszych palców albo przodu stopy zmienia znajome odczucie przedniego podudzia?”

Widoczne ścięgna nie są punktami spustowymi. Nie przypisuj każdego bólu grzbietu stopy temu mięśniowi i nie ignoruj miejscowego urazu lub ucisku obuwia.

× — orientacyjna okolica możliwej tkliwości, nie cel ucisku. Obszar odczucia wymaga indywidualnego zapisu.

Źródła: [18], [74], [77].

Mapa 103: Prostownik długi palucha





Wąski mięsień przedniego przedziału przechodzi w ścięgno na grzbiecie stopy ku paluchowi. Sąsiaduje z prostownikiem długim pozostałych palców.

W protokole badań pięty wymieniono go jako możliwy obszar oceny. Protokół nie jest wynikiem potwierdzającym własną mapę bólu.

Zapytaj: „Czy uniesienie palucha wiąże się ze znajomym odczuciem z przodu kostki lub na grzbiecie stopy?"

Objaw przy paluchu może dotyczyć stawu, ścięgna albo nerwu. Nie rysujemy promieniowania tylko dlatego, że ścięgno łączy podudzie z palcem.

✕ — orientacyjna okolica możliwej tkliwości, nie cel ucisku. Obszar odczucia wymaga indywidualnego zapisu.

Źródła: [18], [73], [77].

Mapa 104:
Zginacz długi palców

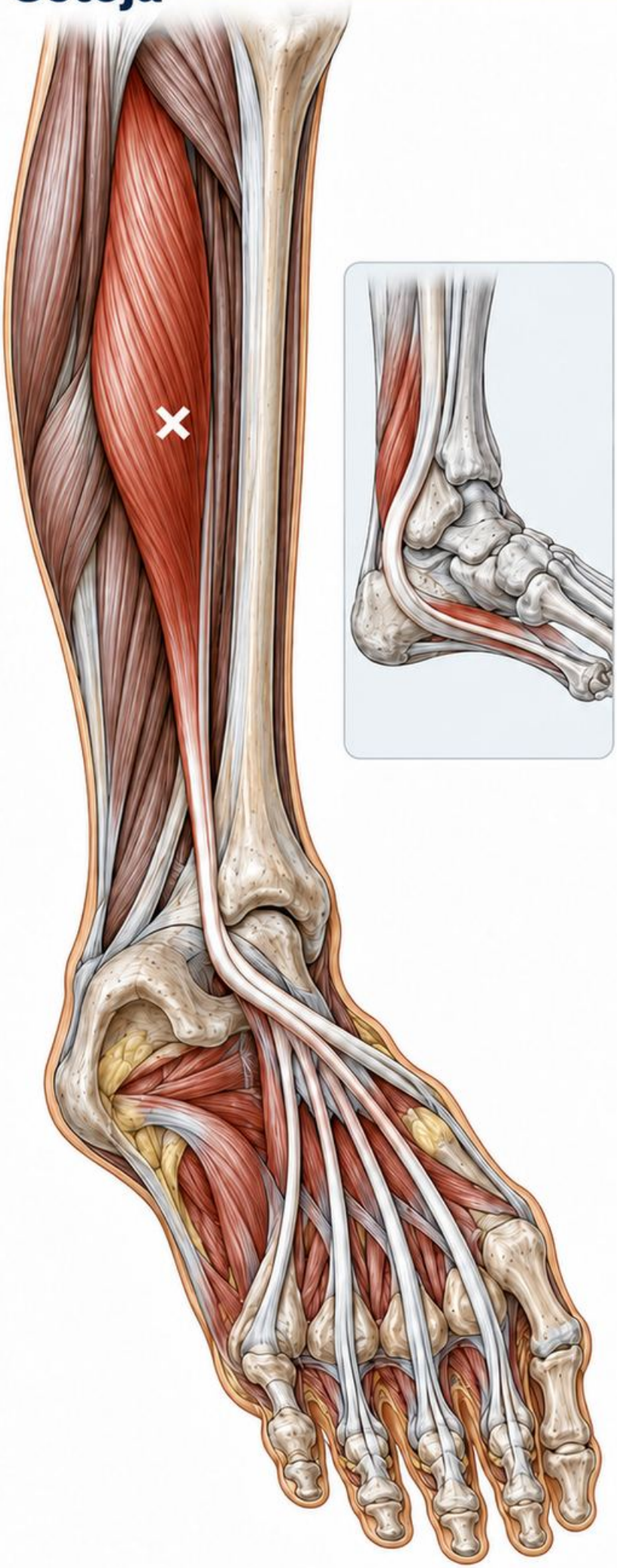

Głęboki mięsień tylnego przedziału podudzia kieruje ścięgno za kostką przyśrodkową. Na podeszwie rozdziela się ku palcom od drugiego do piątego.

Badano jego utajone punkty w kontekście budowy stopy. Nie ustalono swoistej mapy bólu poszczególnych palców.

Zapytaj: „Czy zginanie mniejszych palców albo faza odbicia wiąże się z rozpoznawalnym odczuciem pod stopą?“

Nie przenoś pola z krótkiego zginacza na długi. Głęboka lokalizacja i sąsiedztwo nerwów wykluczają poszukiwanie brzuśca według powierzchownej ryciny.

✕ — orientacyjna okolica możliwej tkliwości, nie cel ucisku. Obszar odczucia wymaga indywidualnego zapisu.

Źródła: [18], [74], [77].

Mapa 105: Zginacz długi palucha

Głęboki mięsień tylnego podudzia przechodzi ścięgnem w stronę podeszwy i palucha. Na rycinie oddzielono go od zginacza długiego pozostałych palców.

W protokole badania bólu pięty uwzględniono tę strukturę jako możliwy obszar oceny. Nie jest to potwierdzony wzorzec promieniowania.

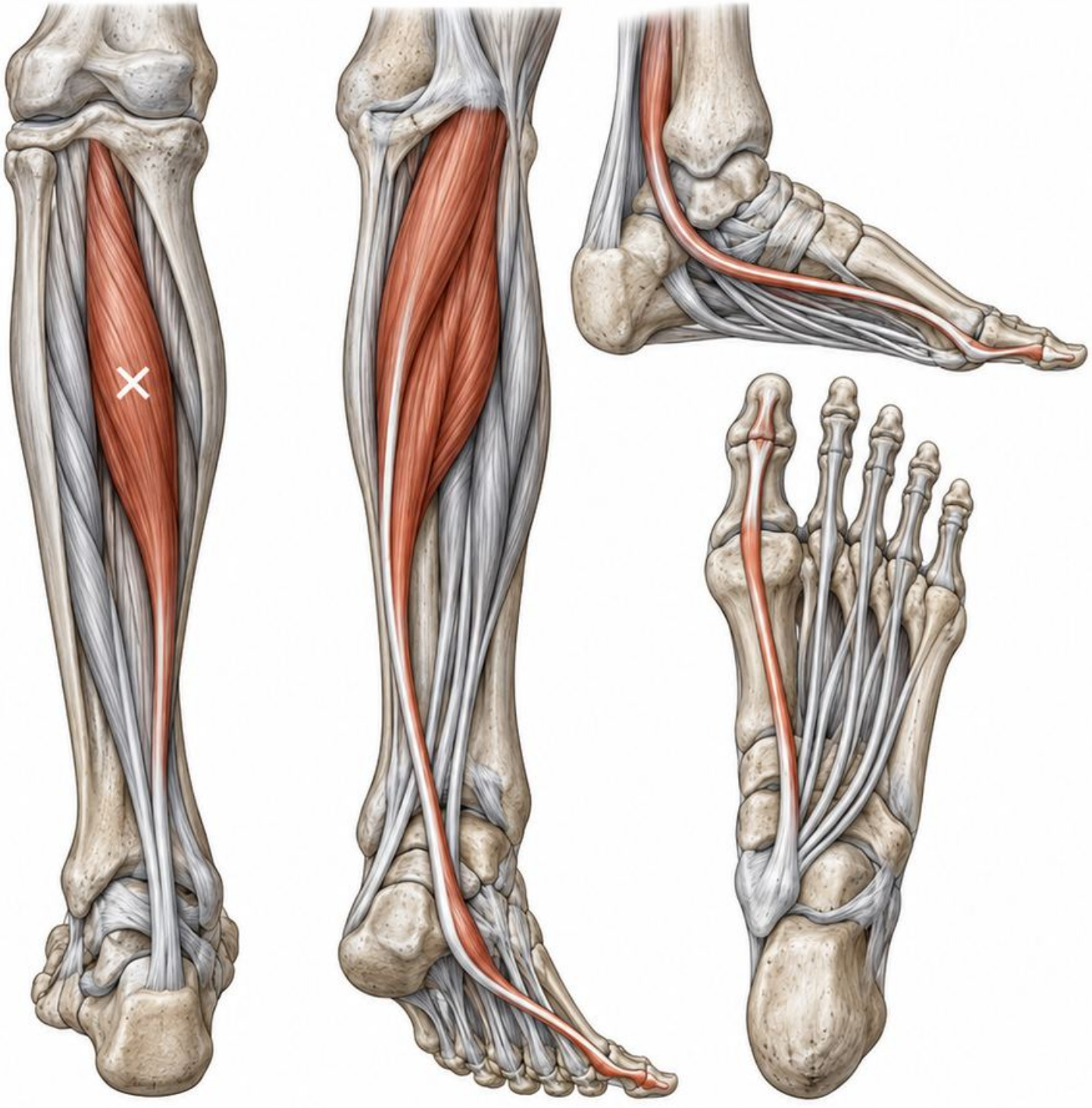

Zapytaj: „Czy zgięcie palucha albo odbicie podczas chodu wiąże się ze znajomym odczuciem pod stopą?"

Ruch nie izoluje całego łańcucha ścięgna. Nie uciskaj głęboko za kostką przyśrodkową i nie utożsamiaj bólu palucha z jednym źródłem.

✕ — orientacyjna okolica możliwej tkliwości, nie cel ucisku. Obszar odczucia wymaga indywidualnego zapisu.

Źródła: [18], [73], [77].

Mapa 106: Zginacz krótki palców

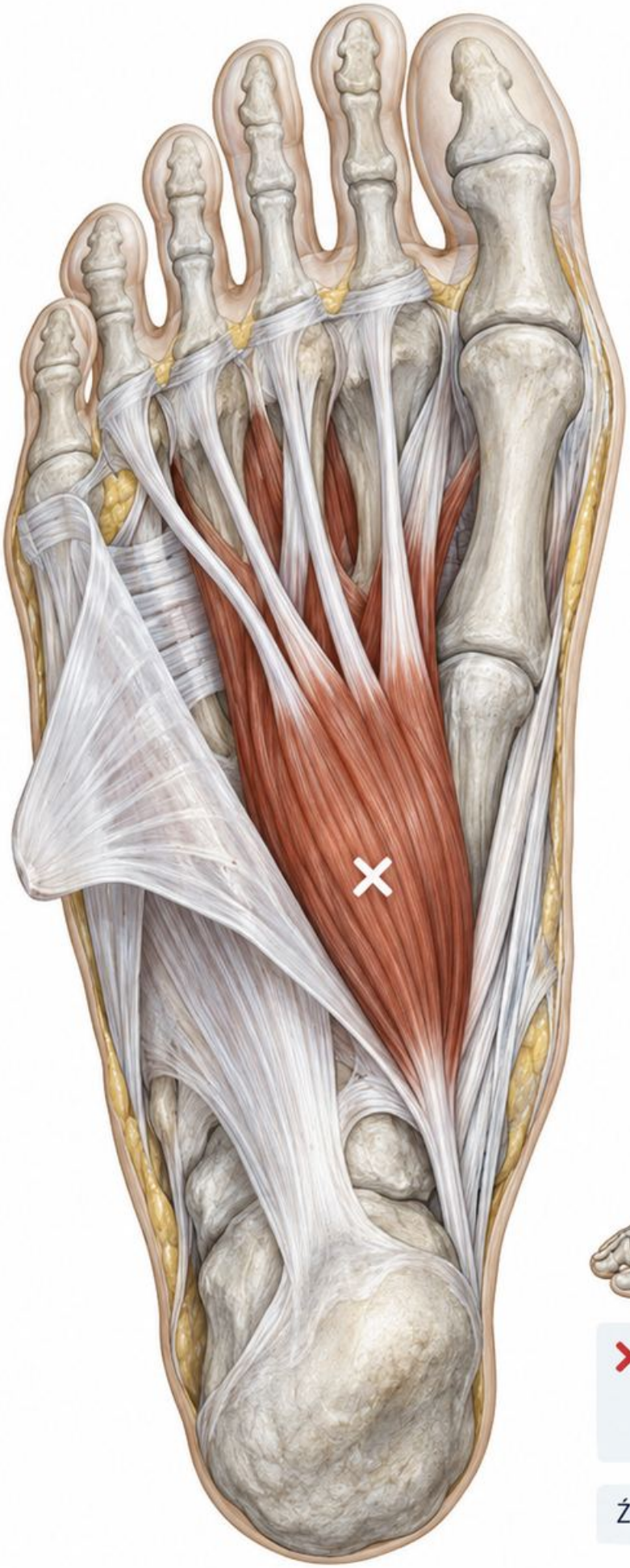

Powierzchowna warstwa mięśni podeszwy leży pod rozcięgnem podeszwowym. Zginacz krótki kieruje ścięgna ku palcom od drugiego do piątego.

Protokół i badanie bólu pięty dotyczyły oceny wielu punktów. Nie dowodzą jednego własnego pola bólu tego mięśnia.

Zapytaj: „Czy zgięcie mniejszych palców wiąże się ze znajomym odczuciem w środkowej części podeszwy?"

Podeszwa obejmuje wiele warstw i rozcięgno. Nie rozpoznawaj źródła bólu pięty po samej tkliwości ani nie rozdzielaj struktur głębokim naciskiem.



✕ — orientacyjna okolica możliwej tkliwości, nie cel ucisku. Obszar odczucia wymaga indywidualnego zapisu.

Źródła: [18], [73], [75], [79].

Mapa 107: Odwodziciel palucha





Podłużny mięsień biegnie w powierzchownej przyśrodkowej warstwie podeszwy od okolicy pięty ku podstawie palucha. Sąsiaduje z głębszymi strukturami stopy.

Badania bólu pięty uwzględniały ocenę tej okolicy, lecz nie ustanawiają indywidualnej mapy odległego bólu odwodziciela palucha.

Zapytaj: „Czy dobrowolny ruch palucha od pozostałych palców wiąże się ze znajomym odczuciem przyśrodkowego brzegu stopy?"

Ruch bywa trudny bez widocznej choroby. Nie używaj sprawności tej próby do diagnozowania płaskostopia, ucisku nerwu ani przyczyny bólu pięty.

✕ — orientacyjna okolica możliwej tkliwości, nie cel ucisku. Obszar odczucia wymaga indywidualnego zapisu.

Źródła: [18], [73], [75], [79].

Mapa 108: Mięśnie międzykostne stopy



Mięśnie międzykostne grzbietowe

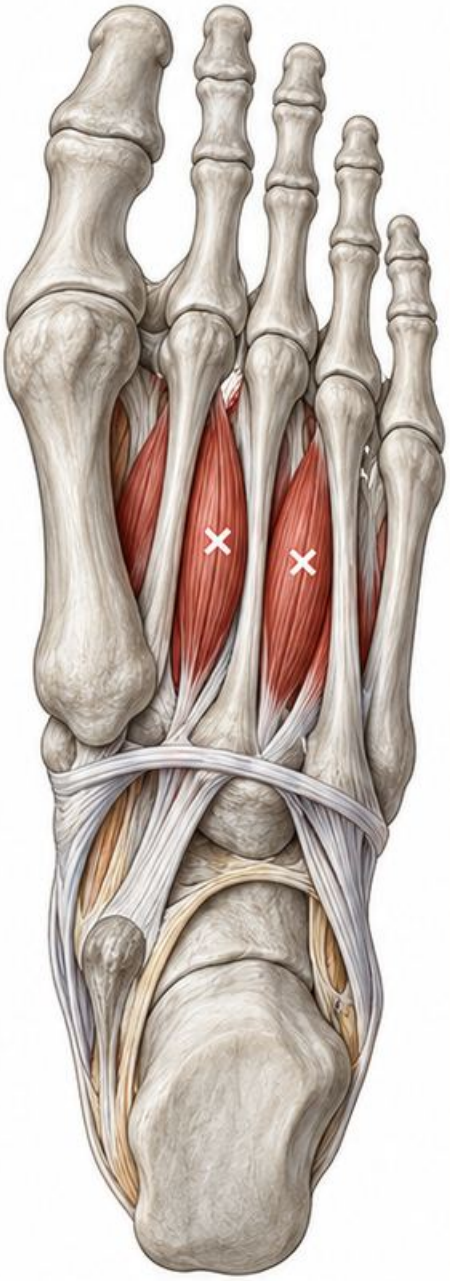

Mięśnie międzykostne podeszwowe

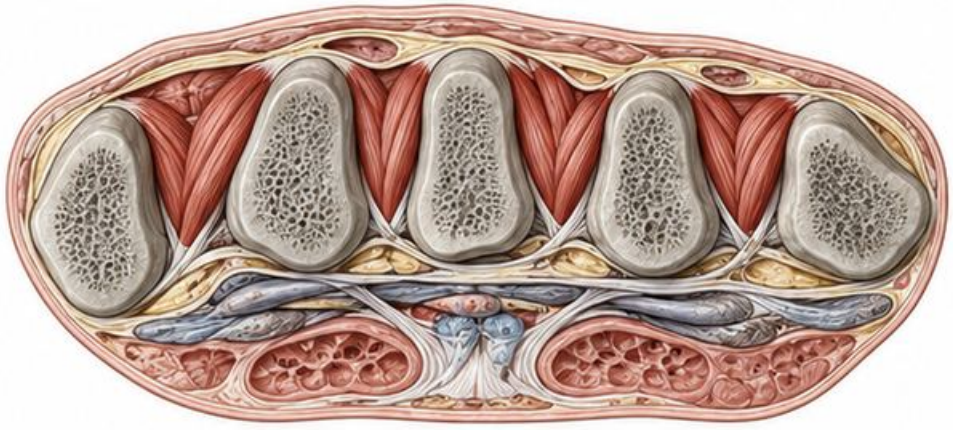

Przekrój przodostopia

Małe mięśnie leżą między kośćmi śródstopia. Grzbietowe i podeszwowe tworzą różne grupy; ich położenie wyraźniej pokazuje przekrój przodostopia.

Protokół badań pięty wymieniał międzykostne jako możliwy obszar oceny. Nie dostarcza osobnych wyników ani map dla każdego mięśnia.

Zapytaj: „Czy swobodne rozsunięcie i zbliżenie palców wiąże się z rozpoznawalnym odczuciem przodostopia?”

Ruch palców nie izoluje jednej warstwy. Ból między kośćmi śródstopia wymaga także oceny nerwów i stawów; nie szukaj punktów przez mocne ściskanie stopy.

✖ — orientacyjna okolica możliwej tkliwości, nie cel ucisku. Obszar odczucia wymaga indywidualnego zapisu.

Źródła: [18], [73], [79].

Ostoja



Źródła — 1

Identyfikatory DOI, PMID i PMCID pozwalają odnaleźć publikację.
Skrócone tytuły opisują temat.

[1] IASP. Myofascial Pain. Fact Sheet 14, 2017. iasp-pain.org.

[2] Fernández-de-las-Peñas, Dommerholt. Konsensus, 2018. DOI: 10.1093/pm/pnx207.

[3] KIF. Badanie fizjoterapeutyczne pacjenta z dysfunkcją układu oddechowego, 2020. kif.info.pl.

[5] NICE NG59. Low back pain and sciatica. nice.org.uk/guidance/ng59.

[6] NICE NG127. Suspected neurological conditions. nice.org.uk/guidance/ng127.

[11] Mezey i wsp. Anatomia żwacza, 2022. DOI: 10.1016/j.aanat.2021.151879.

[12] Masuda i wsp. Ból po palpacji żwacza, 2018. DOI: 10.11607/ofph.2019.

[13] Variant Prevertebral Muscle, 2017. PMCID: PMC5612579.

[14, 60] Ortega-Santiago i wsp. Ból piersiowy, 2019. DOI: 10.1093/pm/pnz020.

[16] NICE NG158. Venous thromboembolic diseases. nice.org.uk/guidance/ng158.

[18] FIPAT. Terminologia Anatomica, 2019, część 2. FIPAT-TA2-Part-2.pdf; cdn.dal.ca.

[20] Svensson i wsp. Experimental Jaw Muscle Pain, 2003. J Orofac Pain 17:214–223.

[21] Schmidt-Hansen i wsp. Pericranial Pain, 2006. DOI: 10.1111/j.1468-2982.2006.01078.x.

[22] Referred Head Pain in TMD/Fibromyalgia, 2012. PMCID: PMC3484251.

[23] Scalene Myofascial Pain: Two Cases, 2010. PMCID: PMC3216145.

[24] Cervical Trigger Points and Migraine, 2019. PMCID: PMC6755551.

[25] Trigger Points in Mechanical Neck Pain, 2012. PMID: 23158466.

[27] OpenStax. Anatomy and Physiology 2e, 11.3. openstax.org.

[28] Trigger Points in Childhood Headache, 2011. PMCID: PMC3056016.

[29, 61] Layered Dissection of Back Muscles, 2022. PMCID: PMC9364063.

[30] Sternocleidomastoid Flap Anatomy, 2021. PMCID: PMC8690521.

[31] Brachial Plexus Piercing Variation, 2017. PMCID: PMC5617940.

[40] OpenStax. Anatomy and Physiology 2e, 11.5. openstax.org.

[41] Myofascial Pain of Infraspinatus, 2017. PMCID: PMC5608664.

[42] Trigger Points in Wheelchair Basketball, 2020. PMCID: PMC7351965.

[43] Palpation Reliability: Shoulder Muscles, 2008. PMID: 19066669.

[44] Brachialis and Upper Arm Pain, 2014. PMCID: PMC4221396.

[45] Fernández-Carnero i wsp. Forearm Pain, 2007. DOI: 10.1097/AJP.0b013e31803b3785.

[46] Local and Referred Muscle Pain, 2012. PMID: 22926156.

Mapa jest opracowaniem autorskim. Cytowanie badania nie oznacza walidacji granic każdej ilustracji.

Ostoja



Źródła — 2

[47] Muscle Pain and Thumb Movement, 2008. PMCID: PMC2538794.

[62] Trigger Points in Noncardiac Chest Pain, 2024. PMCID: PMC10966746.

[63] Serratus Anterior Pain: Case Report, 2025. PMCID: PMC12346195.

[64] Serratus Posterior Superior: Three Cases, 2025. PMCID: PMC12307858.

[65] Discogenic Low Back Pain: Trial, 2016. PMCID: PMC5244646.

[66] Quadratus Lumborum Myofascial Pain, 2017. PMCID: PMC5608665.

[67] Myofascial Pain in Dysmenorrhea, 2022. PMCID: PMC9689409.

[68] Gluteal Syndrome and Referred Pain, 2021. PMCID: PMC8584656.

[69] Trigger Points in Low Back Pain, 2024. PMCID: PMC11673203.

[70] Hip Trigger Points and Patellofemoral Pain, 2020. PMID: 31987531.

[71] Trigger Points in Chronic Pelvic Pain, 2018. PMID: 29025041.

[72] Pavlović i wsp. Myofascial Pain in Athletes, 2024. DOI: 10.3390/jcm13174969.

[73] Cotchett i wsp. Heel Pain: Trial Protocol, 2011. PMCID: PMC3035595.

[74] Foot Arch and Latent Trigger Points, 2024. PMCID: PMC11277851.

[75] Cotchett i wsp. Plantar Heel Pain: Trial, 2014. DOI: 10.2522/ptj.20130255.

[76] OpenStax. Anatomy and Physiology 2e, 11.4–11.6. openstax.org.

[77] Anatomia kostki w USG, 2014/2016. PMCID: PMC4033724; PMC5024848.

[78] Imaging of Paraspinal Muscles, 2024. PMCID: PMC11051048.

[79] Ultrasound of the Plantar Foot, 2023. PMCID: PMC10508328.

[80] Thigh and Leg Sonographic Landmarks, 2024. PMCID: PMC11459575.

[81] Popliteus Pain: Randomized Trial, 2024/2025. PMID: 39196042.

[82] Thoracic Pain: Case Series, 2014. PMCID: PMC4196334.

[83] Dayanır i wsp. Low Back Pain: Pilot, 2020. PMID: 32023423.

[84] Vastus Medialis after ACL Reconstruction, 2017. PMCID: PMC5413255.

[85] Akamatsu i wsp. Gluteus Maximus Anatomy, 2017. PMCID: PMC5733974.

[86] Hip Abductor Anatomy, 2024. PMCID: PMC10913509; PMC9649478.

[87] Multiple Iliopsoas Tendons, 2022. PMCID: PMC9110434.

[88] Hamstring Anatomy, 2024/2019. PMCID: PMC11353185; PMC6776567.

[89] Shape and Innervation of Popliteus, 2010. PMCID: PMC2998787.

Jak interpretować źródła

Badania anatomii nie dowodzą wzorca bólu. Protokół badania nie jest jego wynikiem. Dane o grupie mięśni nie wyznaczają osobnych map części.

Weryfikacja: 18.10.2026.