Ostoja

Wizualny przewodnik po anatomii palpacyjnej

30 plansz orientacji powierzchownej

Kości jako punkty odniesienia • pozycja • ruch • świadomy dotyk

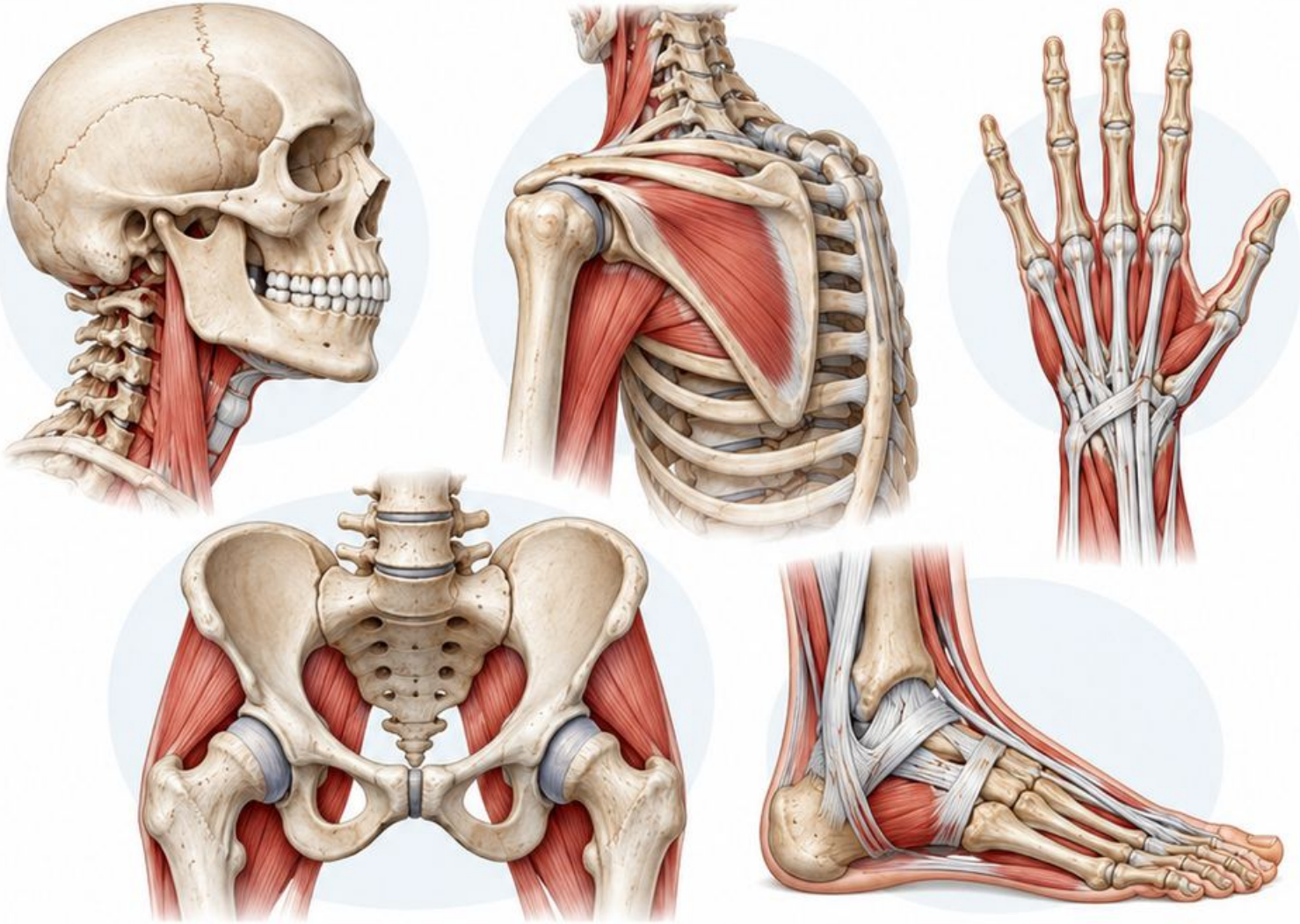

Od głowy i obręczy barkowej do dłoni, miednicy oraz stopy. Najpierw rozpoznaj widok i granice obszaru; następnie porównaj rysunek z obserwacją.

Przewodnik pomaga uczyć się położenia struktur. Nie służy do rozpoznawania choroby na podstawie tkliwości ani do dobierania siły ucisku.

Dla studentów i praktyków działających w granicach swoich kwalifikacji. Wrażliwe okolice poznawaj na ilustracji, bez poszukiwania głębokich struktur dotykiem.

Źródła: [1], [2], [3].

Jak korzystać — zakres, legenda i przykład

1. Uzgodnij obszar i uzyskaj zgodę. Obejrzyj skórę; kontakt ma być powierzchowny, delikatny i możliwy do przerwania w każdej chwili.



2. Legenda: kość — punkt odniesienia; kolor mięśnia — położenie; strzałka — dobrowolny ruch orientacyjny. Strzałka nie oznacza kierunku nacisku.



3. Przykład edukacyjny: po zgodzie wskaż wyrostek barkowy, obserwuj niewielkie uniesienie ramienia, porównaj kontur mięśnia naramiennego z ilustracją. Nie wymuszaj ruchu.

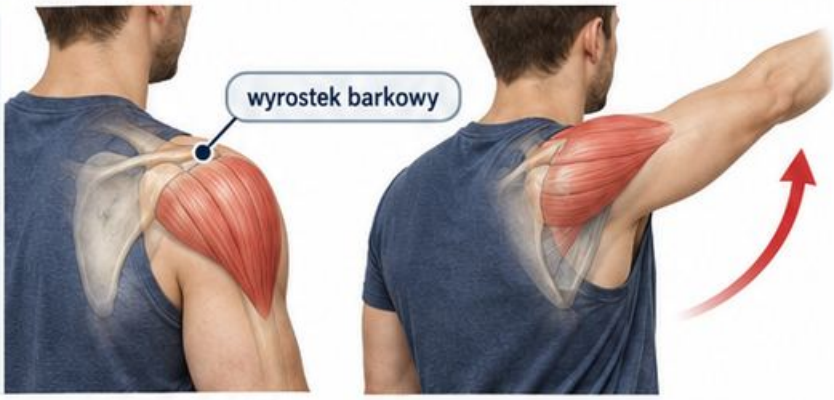

4. Ból, mrowienie, zawroty głowy lub dyskomfort kończą próbę. Nie badaj przez uszkodzoną skórę ani przy podejrzeniu świeżego urazu.



5. Materiał edukacyjny nie zastępuje szkolenia, badania ani diagnozy. Kroki orientacyjne są autorskie; źródła opisują anatomię, a nie walidację procedury palpacyjnej.

Źródła: [1], [2], [3], [4].

Kość potyliczna i wyrostek sutkowaty

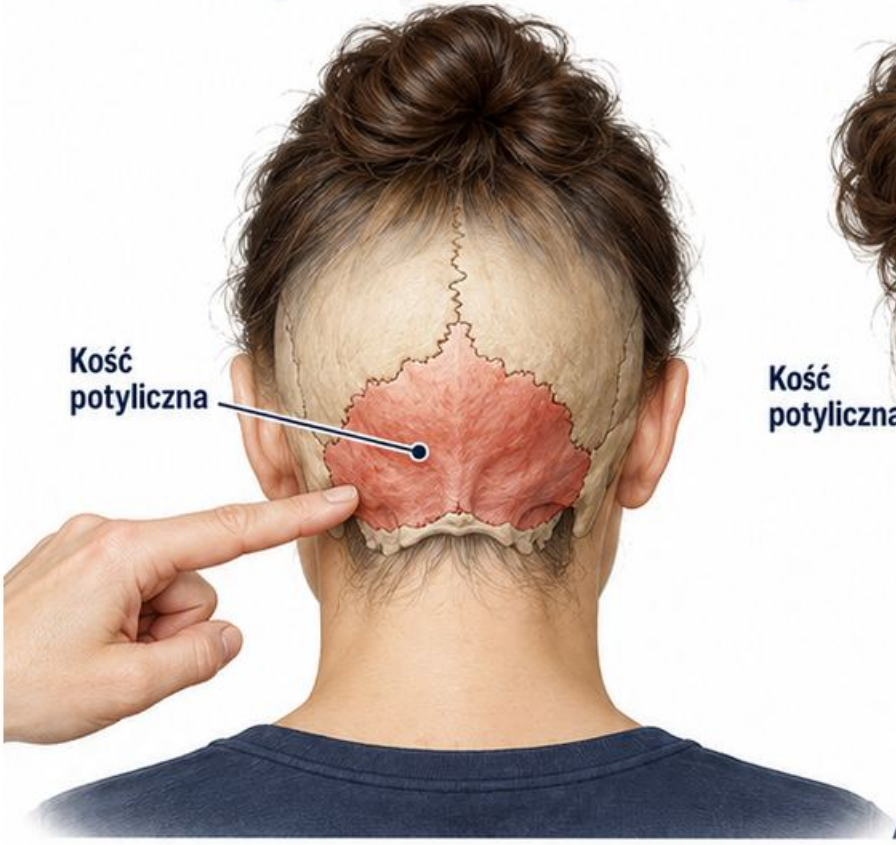

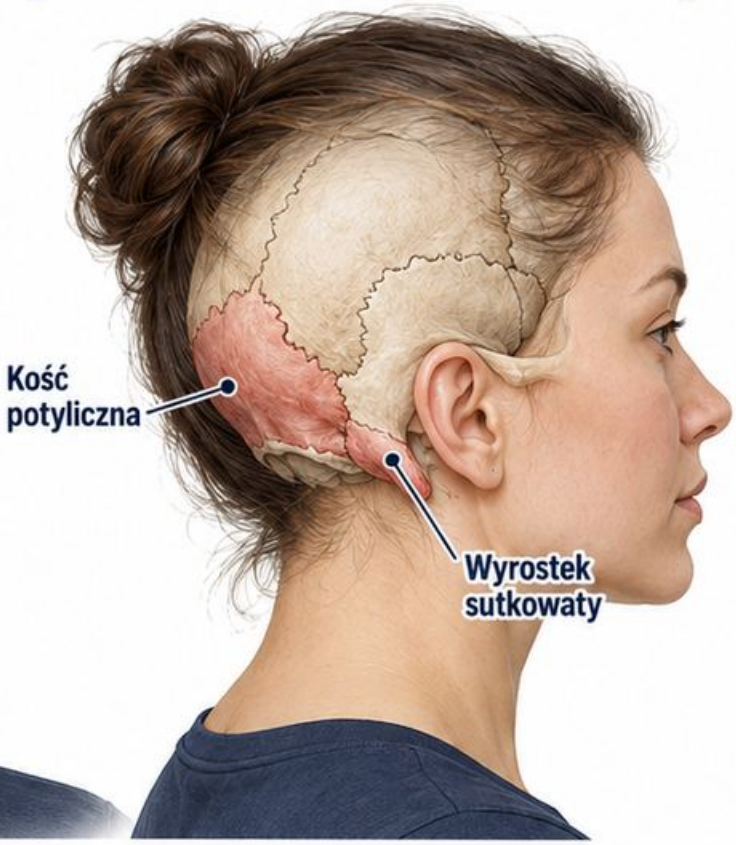



Widok: tył i bok głowy.



Pozycja: siad z podpartymi plecami i głową w wygodnym ustawieniu.



Punkt odniesienia: dolny obrys potylicy oraz kostna wyniosłość za uchem.



Po zgodzie obejrzyj tylny obrys czaszki. Opuszkami jedynie zaznacz powierzchowną okolicę kości; nie wsuwaj palców pod podstawę czaszki.



Ruch orientacyjny: Niewielki, dobrowolny obrót głowy ułatwia rozróżnienie głowy od szyi; nie dodawaj oporu.



Uwaga: Nie myl wyrostka sutkowatego z miękkimi tkankami poniżej. Unikaj głębokiego ucisku szyi i okolicy za żuchwą.



Dotyk nie potwierdza rozpoznania. Przerwij przy bólu, mrowieniu lub dyskomforcie.

Źródła: [1], [2].

Żuchwa i łuk jarzmowy

Ostoja

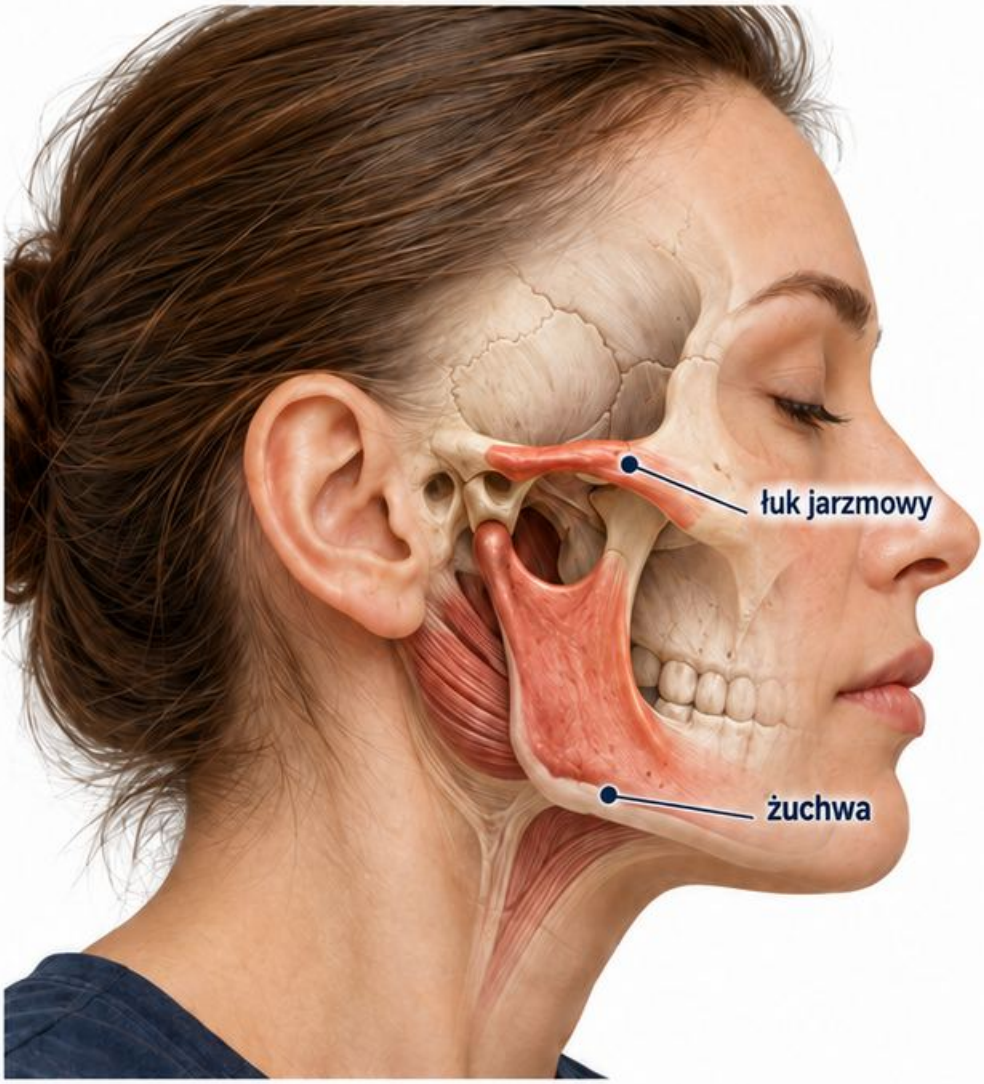



Usta zamknięte



Usta otwarte



Widok: bok twarzy.



Pozycja: siad, głowa podparta, żuchwa swobodna.



Punkt odniesienia: kąt i dolny brzeg żuchwy oraz łuk jarzmowy.



Po zgodzie wskaż kostne kontury na ilustracji, następnie lekko zaznacz ich powierzchowną okolicę na twarzy. Pozostań poza jamą ustną.



Ruch orientacyjny: Spokojne otwarcie i zamknięcie ust pokazuje ruch żuchwy względem nieruchomego łuku.



Uwaga: Nie utożsamiaj każdego zgrubienia z kością. Omijaj oko i nie uciskaj obszaru przed uchem.



Dotyk nie potwierdza rozpoznania. Przerwij przy bólu, mrowieniu lub dyskomforcie.

Źródła: [1], [2], [4].

Ostoja

Żwacz i mięsień skroniowy

Widok: bok twarzy i skroń.

Pozycja: siad z głową w neutralnym ustawieniu.

Punkt odniesienia: łuk jarzmowy i boczna powierzchnia gałęzi żuchwy.

Po zgodzie oprzyj opuszki lekko na bocznym policzku, a osobno na skroni. Zestaw miejsca z przebiegiem mięśni na planszy.

Ruch orientacyjny: Łagodne zamknięcie ust bez silnego zaciskania pozwala zaobserwować zmianę napięcia. Następnie rozluźnij żuchwę.

Uwaga: Nie diagnozuj punktu spustowego przez samą tkliwość. Unikaj silnego zaciskania zębów, oka oraz głębokiej pracy wewnątrz ust.

Dotyk nie potwierdza rozpoznania. Przerwij przy bólu, mrowieniu lub dyskomforcie.

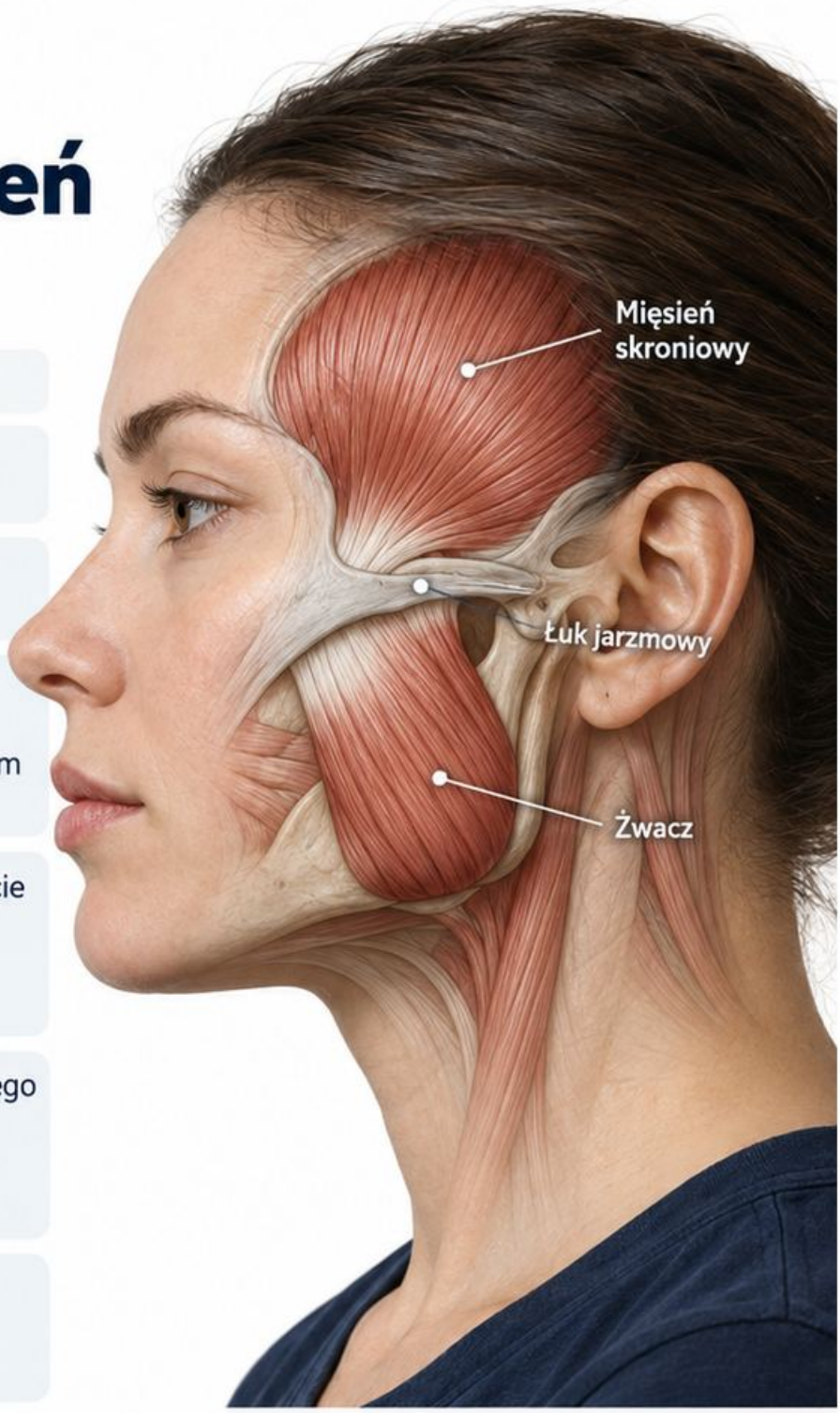

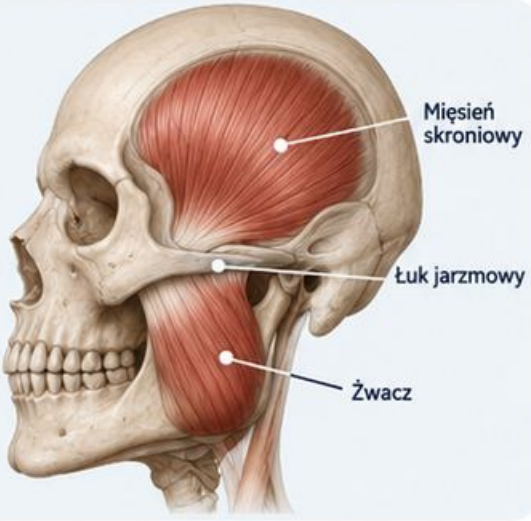

Strefa lekkiego kontaktu na skroni



Strefa lekkiego kontaktu na bocznym policzku



Źródła: [1], [4].

Mięsień mostkowo-obojczykowo-sutkowy

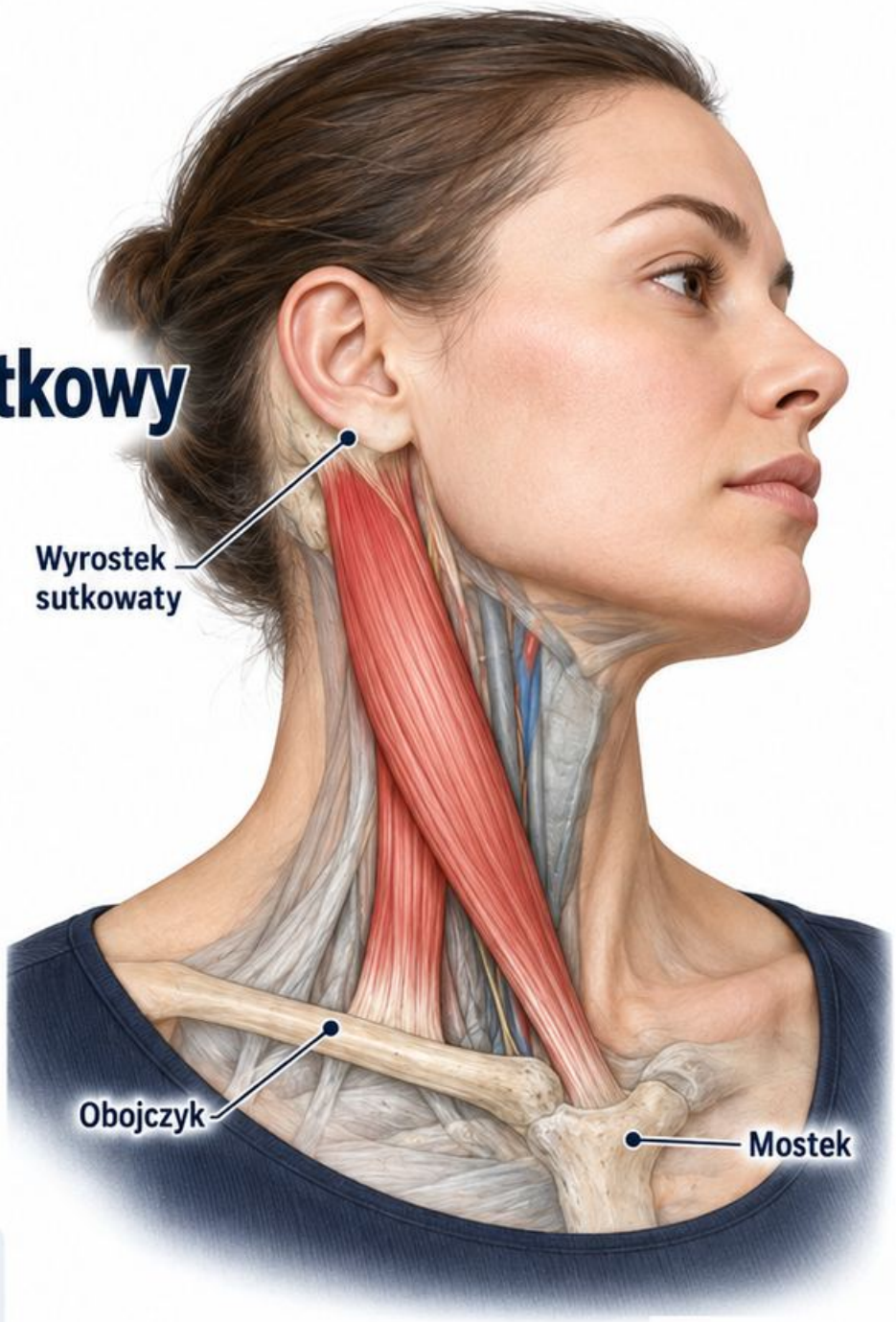

Widok:
bok szyi.

Pozycja:
siad, plecy podparte, głowa swobodna.

Punkt odniesienia:
wyrostek sutkowaty, mostek i przyśrodkowa część obojczyka.

Po zgodzie przede wszystkim obserwuj powierzchowny zarys mięśnia. Na ilustracji połącz punkty kostne; nie chwytaj mięśnia ani nie szukaj jego głębokiego brzegu.

Ruch orientacyjny:
Niewielki obrót głowy w przeciwną stronę może uwidocznić zarys. Ruch jest dobrowolny i bez oporu.

Uwaga:
Przebieg naczyń i nerwów wyklucza poszukiwanie głębokich struktur według tej planszy. Nie uciskaj przodu szyi.

Dotyk nie potwierdza rozpoznania. Przerwij przy bólu, mrowieniu lub dyskomforcie.

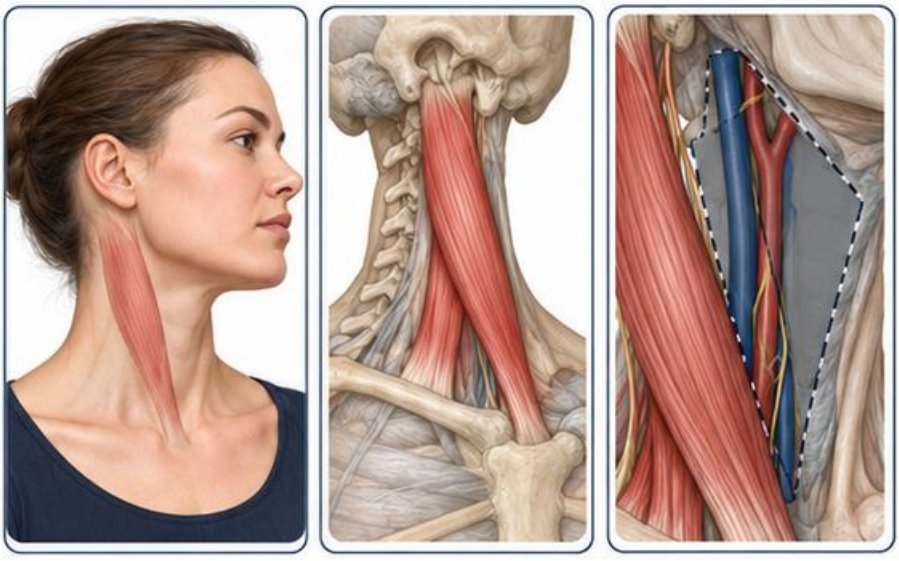

Źródła: [1], [4].

Mięsień czworoboczny i dźwigacz łopatki

Ostoja

Widok: tył barków.

Pozycja: siad, przedramiona podparte.

Punkt odniesienia: grzebień łopatki i jej kąt górny jako orientacja na ilustracji.

Po zgodzie lekko zaznacz szeroką powierzchowną okolicę górnej części czworobocznego. Dźwigacz pokazano jako strukturę częściowo przykrytą; nie szukaj go przez wciskanie palców.

Ruch orientacyjny: Spokojne uniesienie i opuszczenie barków pomaga obserwować pracę okolicy.

Uwaga: Nie traktuj każdego napiętego pasma jako oddzielnego mięśnia. Omijaj głębokie tkanki bocznej szyi.

Dotyk nie potwierdza rozpoznania. Przerwij przy bólu, mrowieniu lub dyskomforcie.

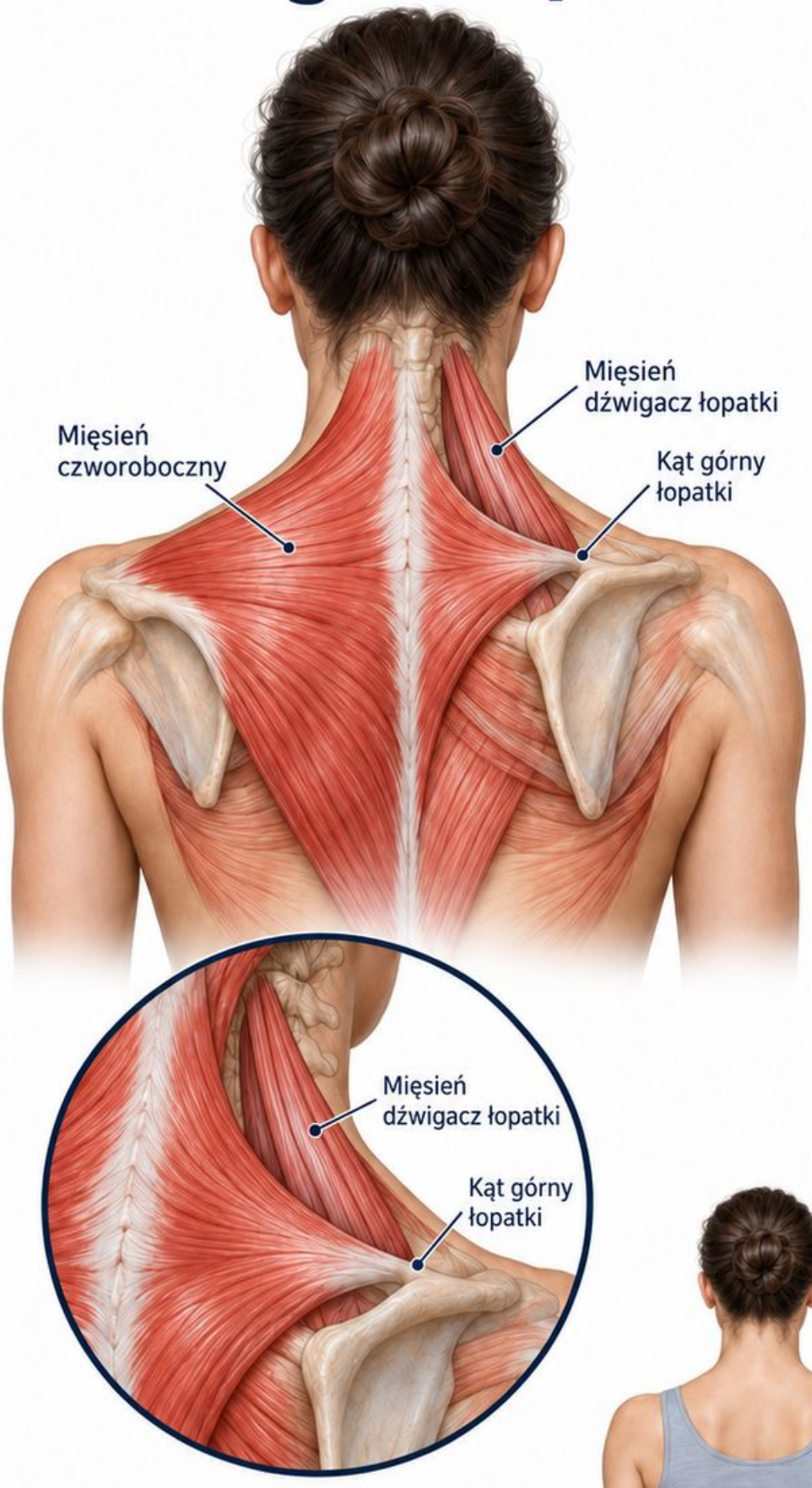



Źródła: [1], [3].

Ostoja

Obojczyk i wyrostek barkowy



Widok: przód i bok barku.

Pozycja: siad z rozluźnioną kończyną.

Punkt odniesienia: przebieg obojczyka od mostka do okolicy wyrostka barkowego.

Po zgodzie obejrzyj linię obojczyka. Lekkim kontaktem zaznacz wyłącznie powierzchowne kontury; porównaj boczny koniec z położeniem wyrostka barkowego.

Ruch orientacyjny: Niewielkie dobrowolne uniesienie ramienia pokazuje zmianę ustawienia obręczy.

Uwaga: Nie wciskaj palców nad obojczyk ani pod niego. Po urazie, przy deformacji lub wyraźnym bólu pomiń dotyk i ruch.

Dotyk nie potwierdza rozpoznania. Przerwij przy bólu, mrowieniu lub dyskomforcie.



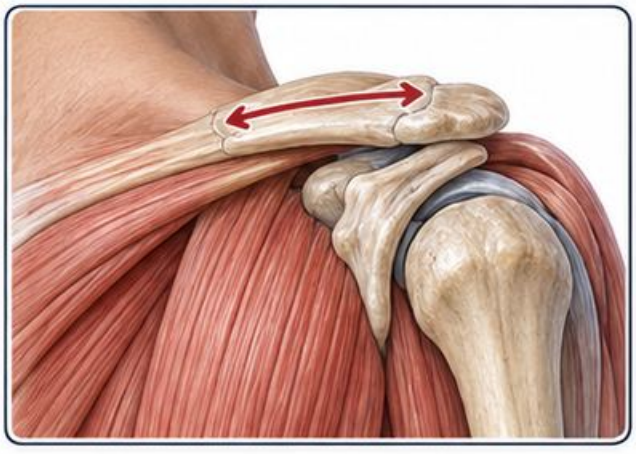

Źródła: [1], [3].

Grzebień i brzegi łopatki

Widok: tył tułowia.

Pozycja: siad z przedramionami opartymi na udach.

Punkt odniesienia: wyrostek barkowy, grzebień i przyśrodkowy brzeg łopatki.

Po zgodzie zaznacz grzebień lekko na powierzchni skóry. Dalej porównaj widoczny zarys łopatki z planszą; nie wsuwaj palców pod jej brzeg.

Ruch orientacyjny: Swobodne wysunięcie ramion nieco do przodu zmienia ustawienie łopatki na klatce piersiowej.

Uwaga: Nie zakładaj idealnej symetrii ani nie wyznaczaj rozpoznania z jej braku. Dolny kąt nie określa automatycznie poziomu kręgu.

Dotyk nie potwierdza rozpoznania. Przerwij przy bólu, mrowieniu lub dyskomforcie.

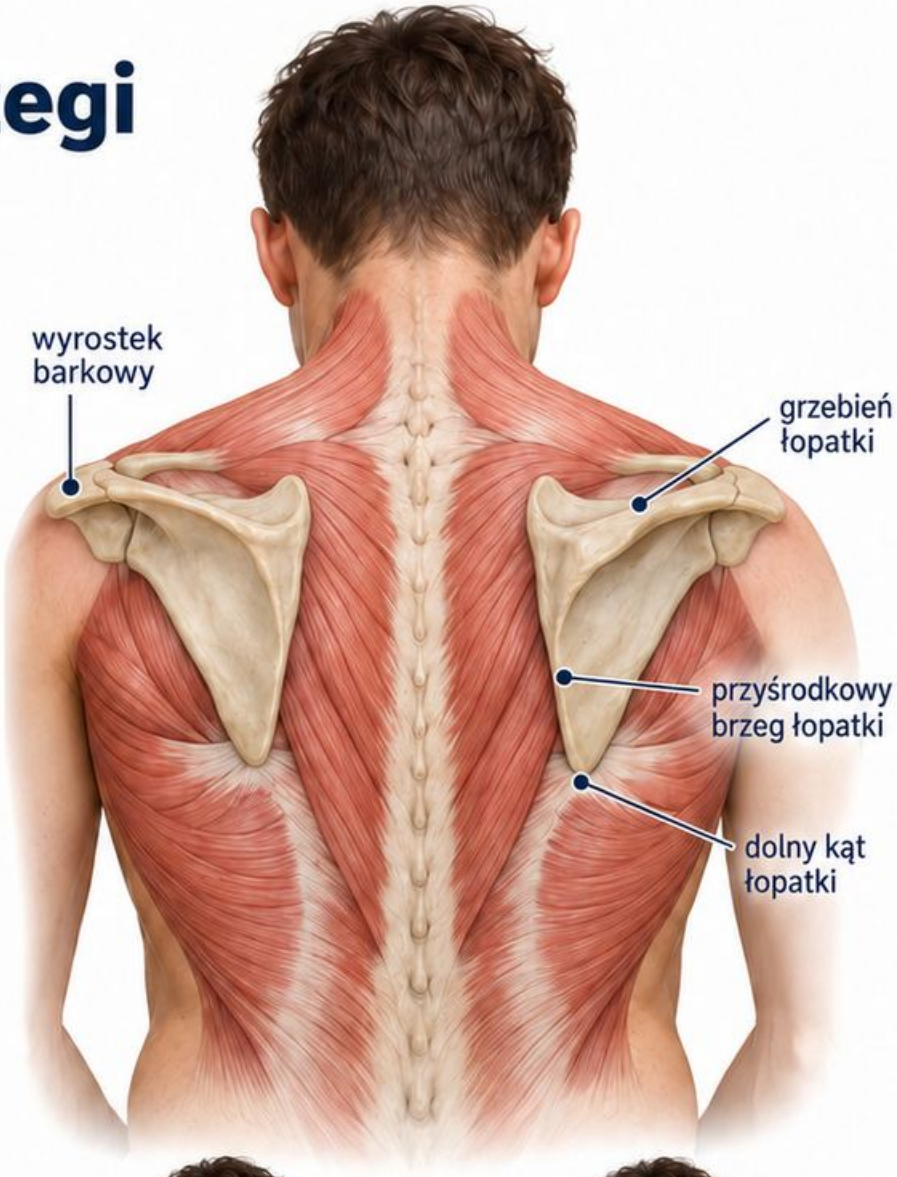



Pozycja wyjściowa.



Swobodne wysunięcie ramion nieco do przodu.

Źródła: [1], [3].

Mięśnie nadgrzebieniowy i podgrzebieniowy

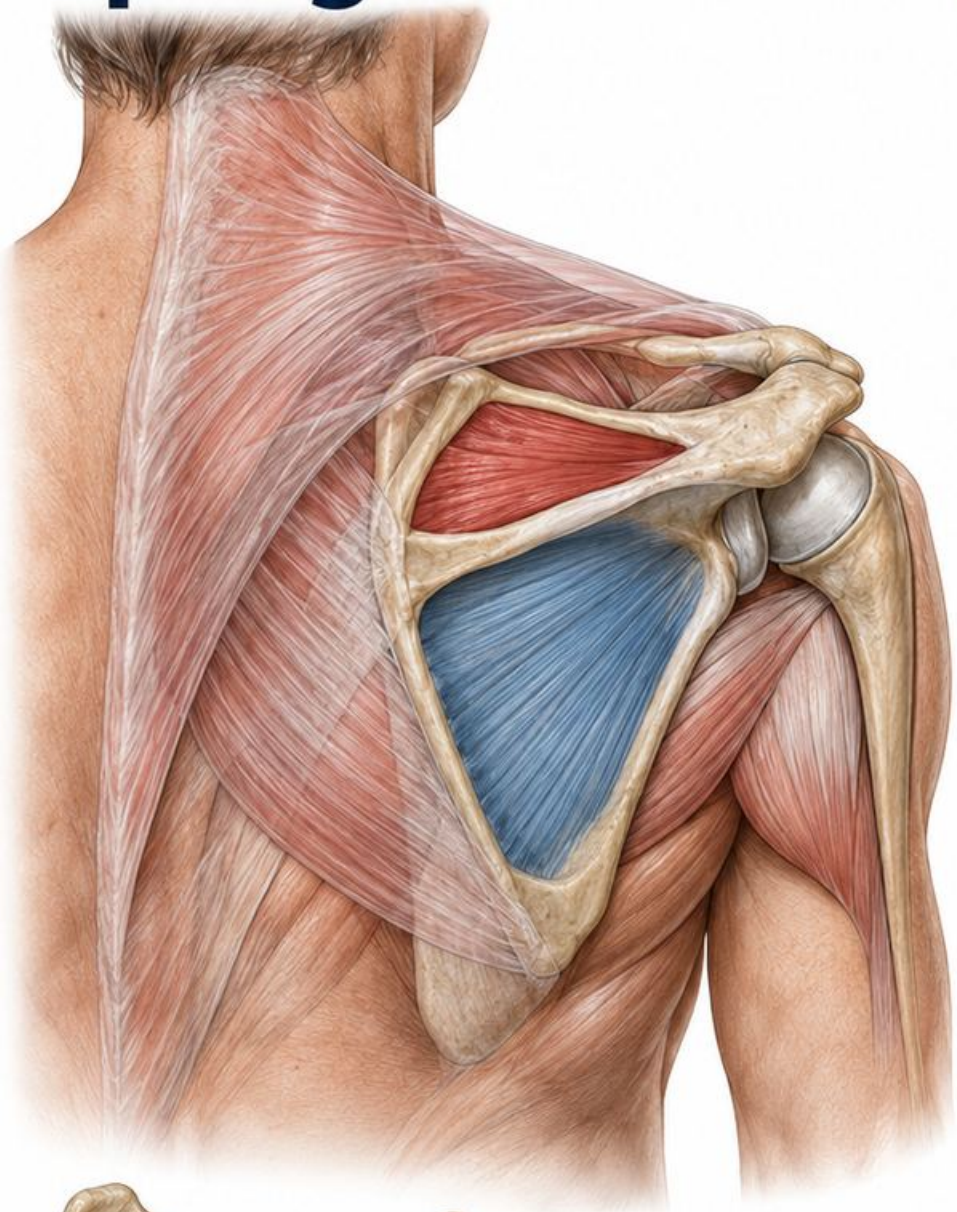

Widok: tył łopatki.

Pozycja: siad z podpartym przedramieniem.

Punkt odniesienia: grzebień łopatki oddzielający dół nadgrzebieniowy od podgrzebieniowego.

Po zgodzie zaznacz położenie grzebienia, a następnie obszary powyżej i poniżej. Nadgrzebieniowy jest częściowo przykryty; brak wyczuwalnego konturu jest normalny.

Ruch orientacyjny: Niewielkie uniesienie ramienia oraz delikatna rotacja zewnętrzna bez oporu pomagają odnieść ruch do ilustracji.

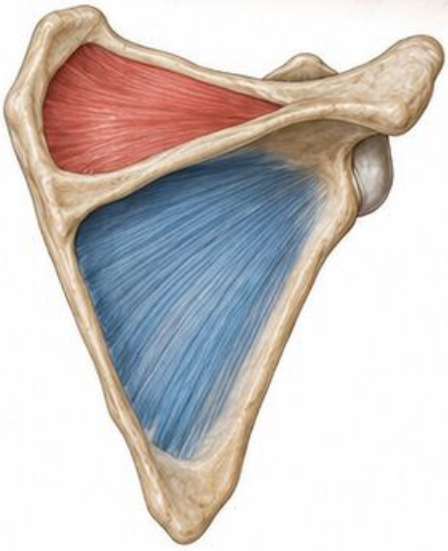



Uwaga: Ruch angażuje kilka mięśni; nie jest testem izolującym. Unikaj głębokiego wciskania palców pod wyrostek barkowy.

Dotyk nie potwierdza rozpoznania. Przerwij przy bólu, mrowieniu lub dyskomforcie.

Źródła: [1], [3].

Mięsień naramienny

Ostoja

Widok: bok barku.

Pozycja: siad z rozluźnionym ramieniem.

Punkt odniesienia: wyrostek barkowy i boczny obrys bliższej części kości ramiennej.

Po zgodzie zaznacz wyrostek barkowy, następnie lekkim płaskim kontaktem porównaj powierzchowny kontur mięśnia z planszą.

Ruch orientacyjny: Niewielkie uniesienie ramienia w bok pozwala obserwować zmianę napięcia. Bez dodatkowego obciążenia i bez docisku.

Uwaga: Nie myl konturu naramiennego ze ścięgnami leżącymi głębiej. Bolesność nie potwierdza, że mięsień jest źródłem objawów.

Dotyk nie potwierdza rozpoznania. Przerwij przy bólu, mrowieniu lub dyskomforcie.



Źródła: [1], [3].

Mięśnie ramienia

Widok: przód i tył ramienia.

Pozycja: siad, ramię przy tułowiu, przedramię podparte.

Punkt odniesienia: kość ramienna oraz wyrostek łokciowy jako orientacja dalsza.

Po zgodzie porównaj przedni kontur mięśnia dwugłowego z tylnym obszarem trójgłowego. Dotyk pozostaje powierzchowny, bez ściskania ramienia.

Ruch orientacyjny: Spokojne zgięcie i wyprost łokcia bez oporu pokazują zmianę kształtu okolic.

Uwaga: Mięsień ramienny leży częściowo głębiej; nie identyfikuj go przez mocny ucisk. Unikaj dołu pachowego i głębokiej przyśrodkowej strony ramienia.

Dotyk nie potwierdza rozpoznania. Przerwij przy bólu, mrowieniu lub dyskomforcie.

Źródła: [1], [3].

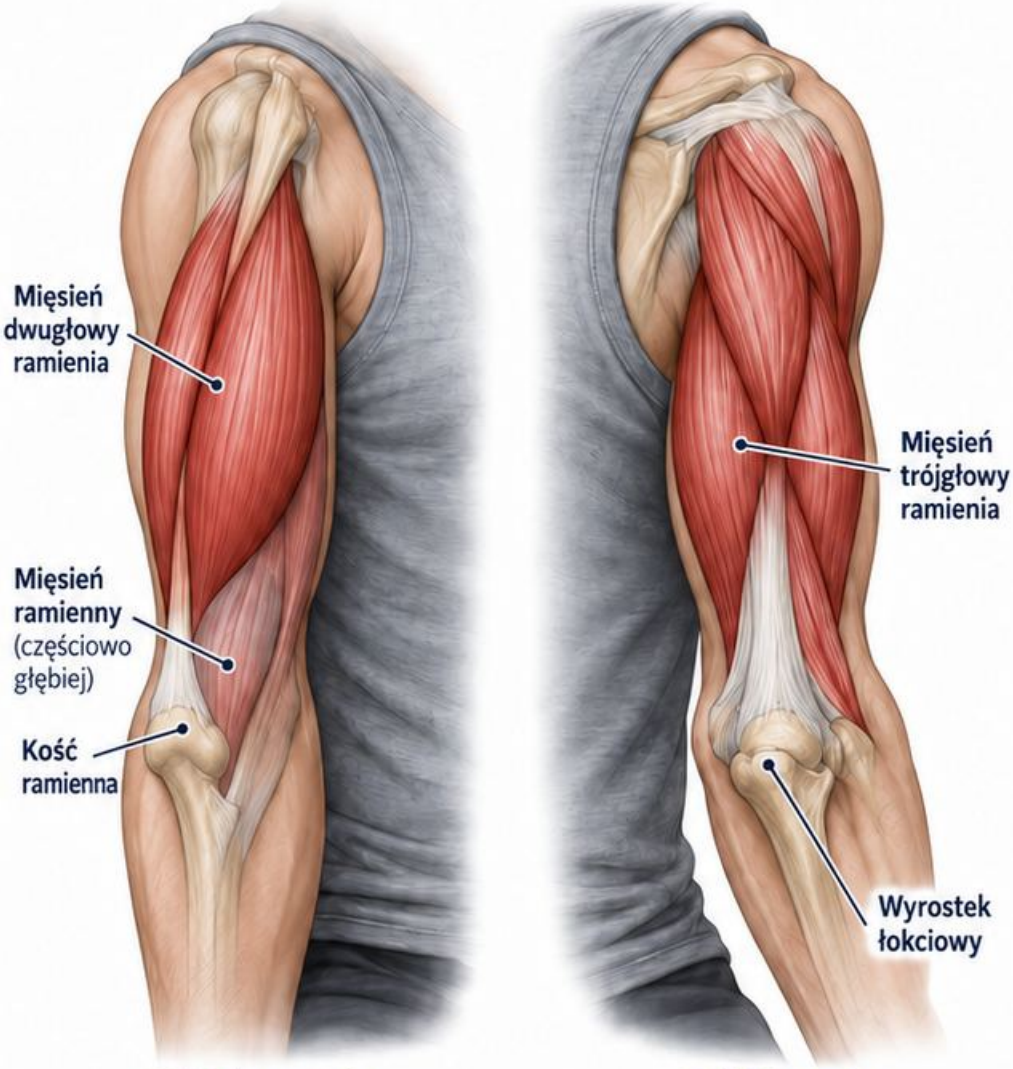

Zgięcie i wyprost łokcia (widok z boku)

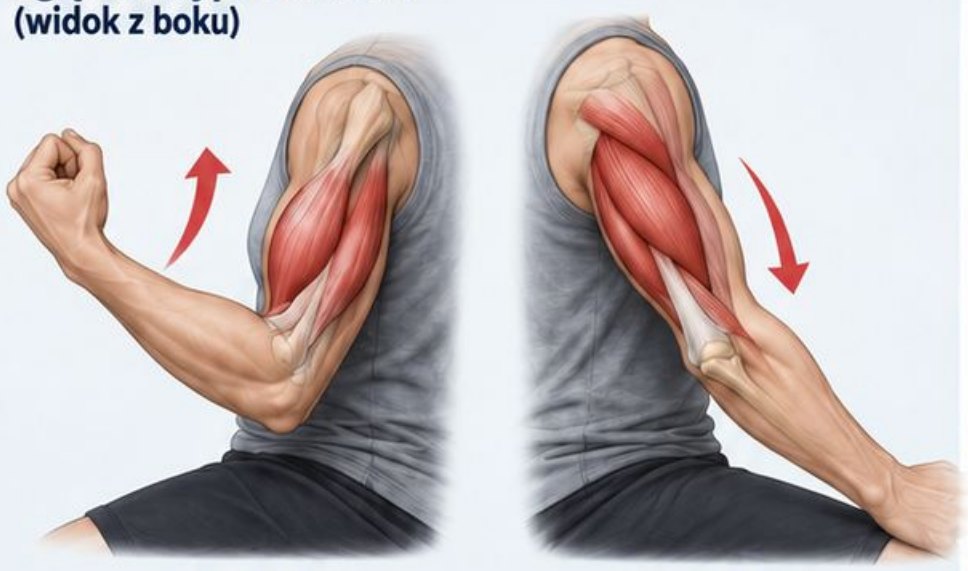

Nadkłykcie kości ramiennej

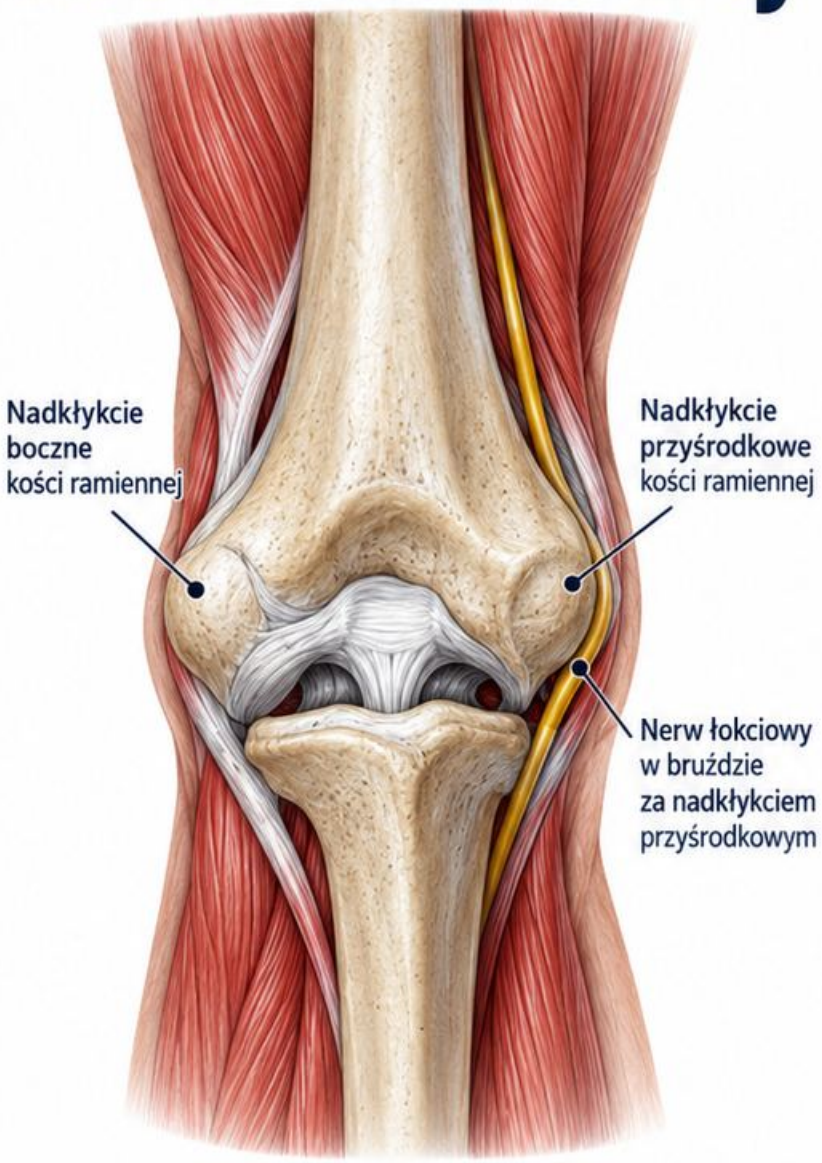



Widok z boku
(nadkłykcie boczne).

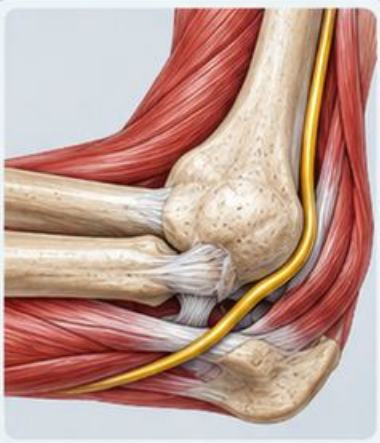

Widok od przyśrodka
(nadkłykcie przyśrodkowe i nerw łokciowy).

Widok: okolica łokcia.



Pozycja: siad, łokieć podparty i swobodnie zgięty.

Punkt odniesienia: wyniosłości po przyśrodkowej i bocznej stronie dalszej kości ramiennej.

Po zgodzie obejrzyj obrys łokcia. Lekko zaznacz powierzchnię każdej wyniosłości osobno, porównując strony na ilustracji.

Ruch orientacyjny: Niewielkie zgięcie i wyprost pomagają odróżnić punkty kości ramiennej od ruchomego wyrostka łokciowego.

Uwaga: Nie uciskaj za nadkłykciem przyśrodkowym, gdzie przebiega nerw łokciowy. Mrowienie kończy próbę; nie świadczy o prawidłowym znalezieniu punktu.

Dotyk nie potwierdza rozpoznania. Przerwij przy bólu, mrowieniu lub dyskomforcie.

Źródła: [1], [3].

Ostoja

Mięsień ramienno-promieniowy

Widok: boczna strona przedramienia.

Pozycja: siad, łokieć podparty, kciuk skierowany ku górze.



Punkt odniesienia: boczna okolica dalszej kości ramiennej i wyrostek rylcowaty kości promieniowej.

Po zgodzie obserwuj powierzchowny obrys bliższej bocznej części przedramienia. Lekko porównaj zarys z przebiegiem na ilustracji.

Ruch orientacyjny: Łagodne zgięcie łokcia przy ustawieniu kciuka do góry ułatwia orientację, bez dokładania oporu.

Uwaga: Nie myl brzuśca z grupą prostowników. Kontur nie pozwala potwierdzić przyczyny bólu; unikaj głębokiego ucisku bocznego łokcia.

Dotyk nie potwierdza rozpoznania. Przerwij przy bólu, mrowieniu lub dyskomforcie.

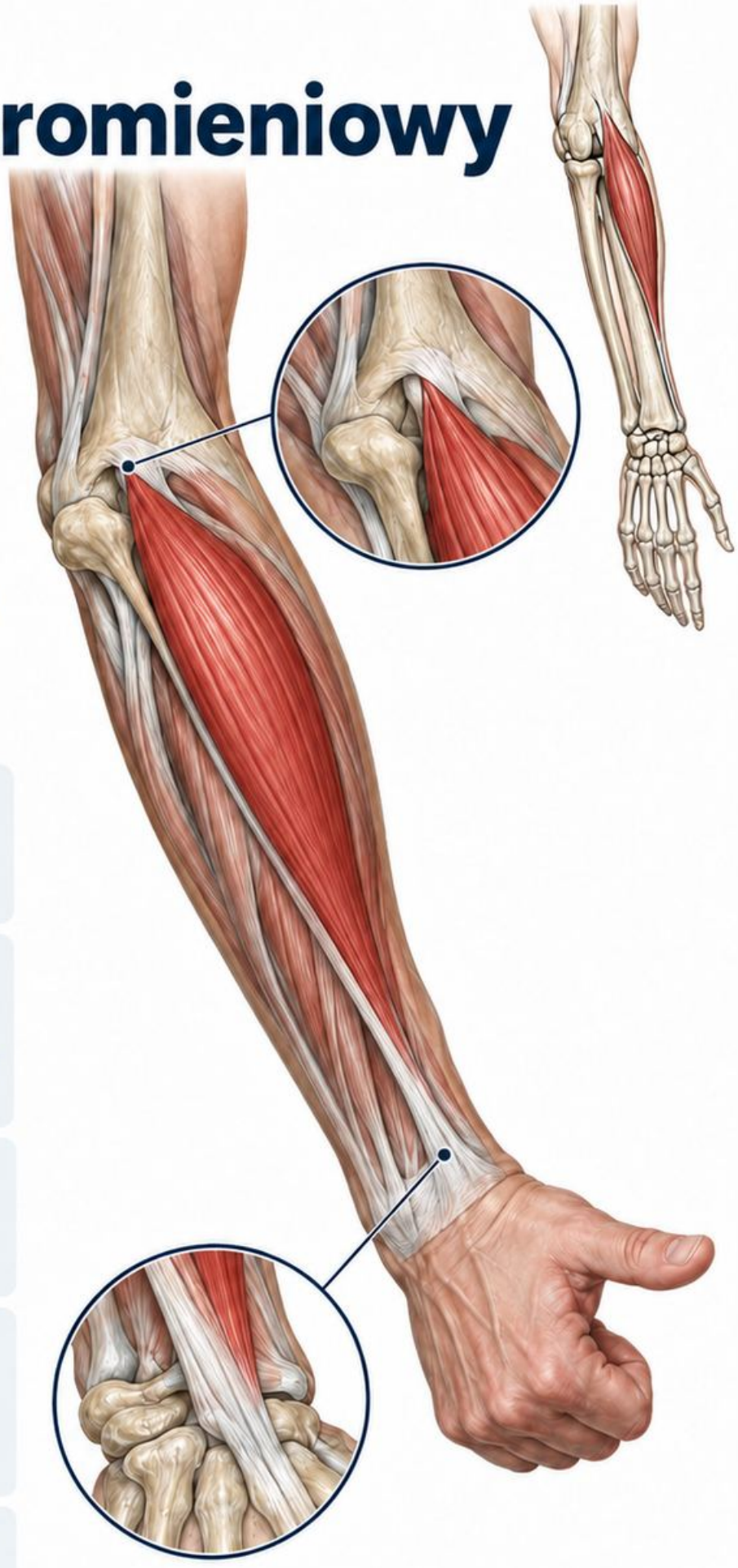

Źródła: [1], [3].

Ostoja

Prostowniki nadgarstka

Widok: grzbietowo-boczna strona przedramienia.

Pozycja: siad, przedramię podparte, dłoń skierowana w dół.

Punkt odniesienia: nadkłykieć boczny i grzbietowa okolica nadgarstka.

Po zgodzie zaznacz orientacyjnie boczny łokieć, następnie szeroki powierzchowny obszar prostowników. Nie rozdzielaj głębokich mięśni mocnym uciskiem.

Ruch orientacyjny: Niewielkie uniesienie dłoni w nadgarstku bez oporu pomaga śledzić zarysy ścięgien. Palce mogą pozostać swobodne.

Uwaga: Jednoczesna praca wielu mięśni utrudnia izolację. Nie uznawaj całej grupy za jeden mięsień ani tkliwości za diagnozę.

Dotyk nie potwierdza rozpoznania. Przerwij przy bólu, mrowieniu lub dyskomforcie.

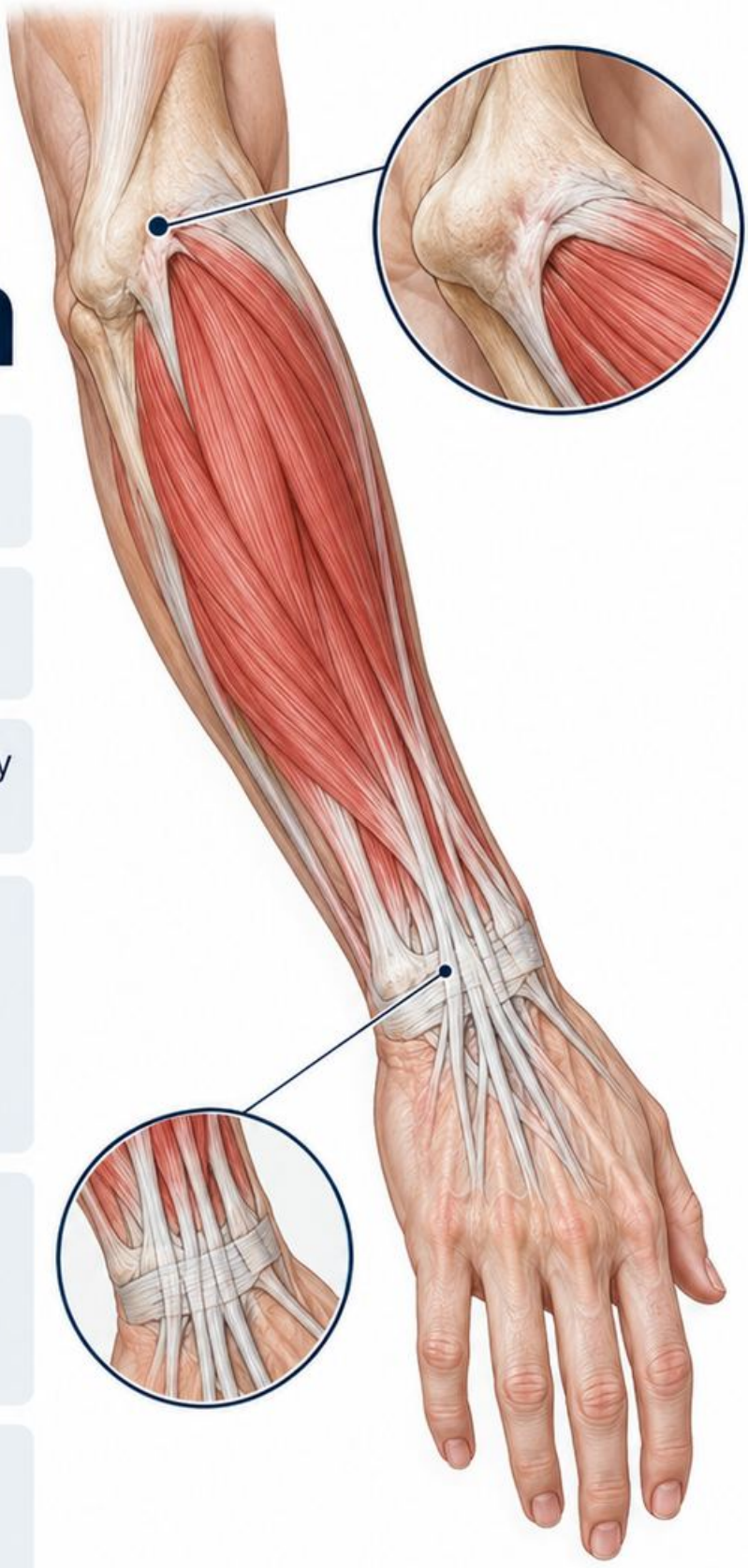



Źródła: [1], [3].

Ostoja

Zginacze nadgarstka



Widok: dłoniowa strona przedramienia.

Pozycja: siad, przedramię podparte, dłoń skierowana ku górze.



Punkt odniesienia: nadkłykieć przyśrodkowy oraz dłoniowa okolica nadgarstka.



Po zgodzie porównaj szeroki obszar zginaczy z ilustracją. Kontakt ma być powierzchowny; nie ściskaj tkanek dołu łokciowego.



Ruch orientacyjny: Niewielkie zgięcie nadgarstka bez oporu pokazuje zmianę konturów. Brak widocznego pojedynczego ścięgna nie oznacza nieprawidłowości.

Uwaga: W tej okolicy przebiegają naczynia i nerwy. Omijaj tętnienie, nie wciskaj palców w nadgarstek i nie prowokuj drętwienia.

Dotyk nie potwierdza rozpoznania. Przerwij przy bólu, mrowieniu lub dyskomforcie.

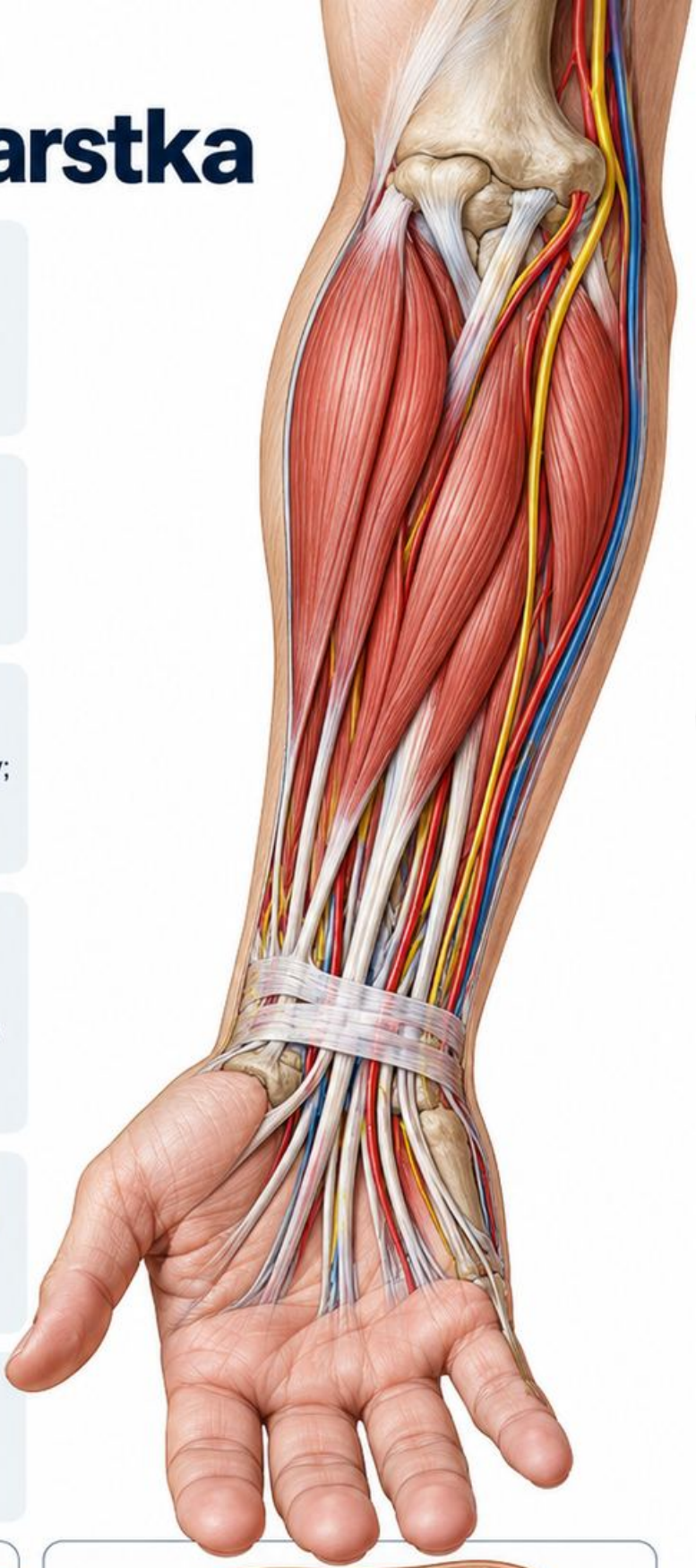



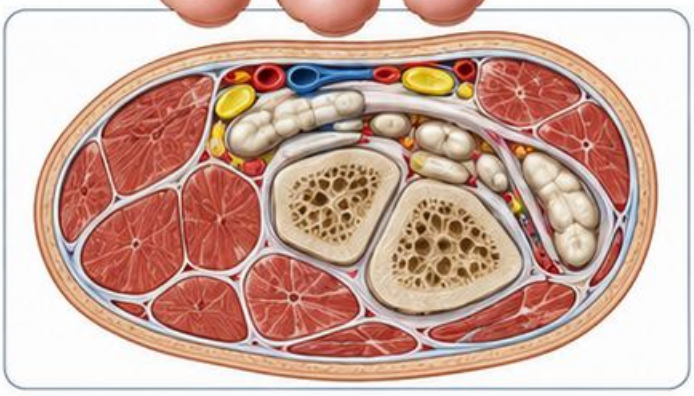

Źródła: [1], [3].

Ostoja

Wyrostki rylcowate i kości nadgarstka

Widok: nadgarstek od grzbietu i boków.

Pozycja: siad, przedramię i dłoń podparte.

Punkt odniesienia: wyrostek rylcowaty kości promieniowej po stronie kciuka i łokciowej po stronie małego palca.

Po zgodzie zaznacz lekkim kontaktem strony nadgarstka. Małe kości pokazano na ilustracji jako układ, nie listę do głębokiego wyszukiwania.

Ruch orientacyjny: Spokojne zgięcie i wyprost bez obciążania pozwalają obserwować ruch dłoni względem przedramienia.

Uwaga: Nie myl głowy kości łokciowej z jej wyrostkiem. Po upadku z bólem pomiń próbę i zadbaj o odpowiednią ocenę.

Dotyk nie potwierdza rozpoznania. Przerwij przy bólu, mrowieniu lub dyskomforcie.



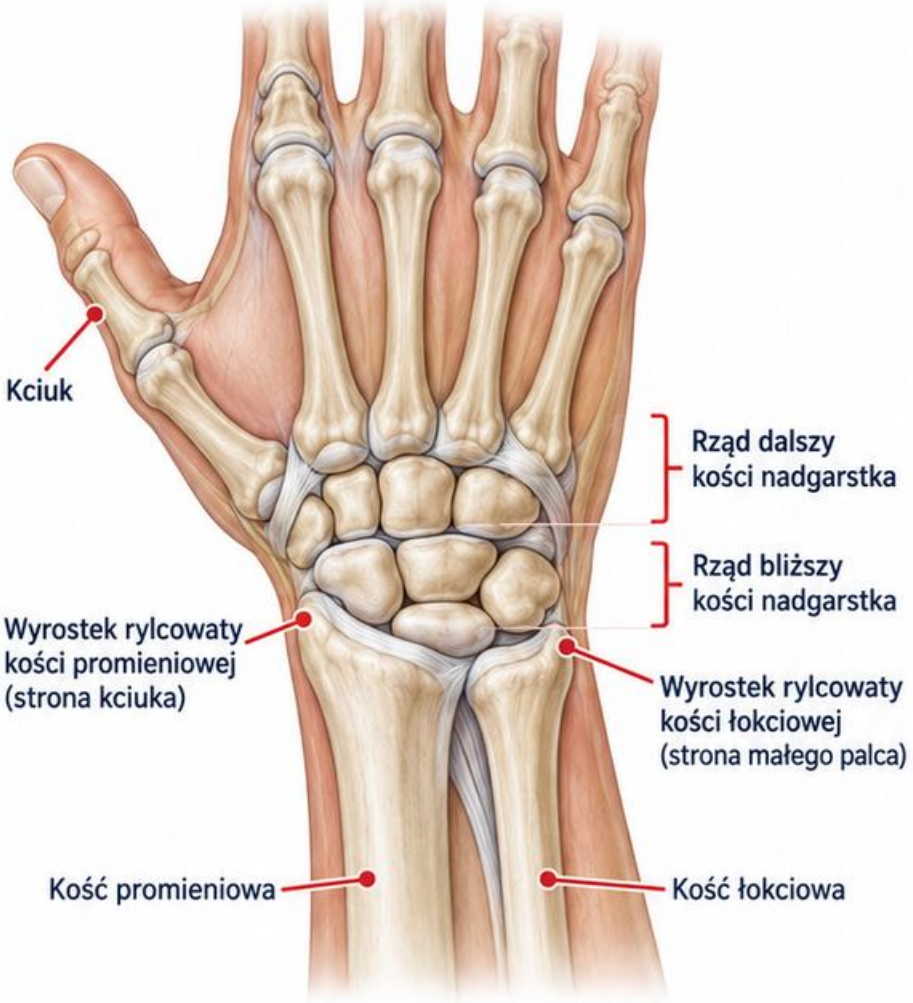

Widok od strony kciuka (promieniowej)

Widok od strony małego palca (łokciowej)



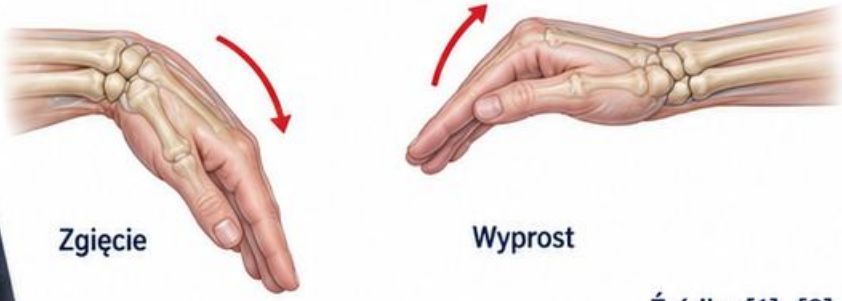

Źródła: [1], [3].

Kłąb i mięśnie międzykostne dłoni

Widok: dłoń i grzbiet ręki.

Pozycja: siad, ręka oparta na blacie.

Punkt odniesienia: kości śródręcza oraz podstawa kciuka.

Po zgodzie obejrzyj kłąb, następnie grzbietowe przestrzenie między kośćmi śródręcza. Porównaj powierzchowne zarysy lekkim kontaktem, bez szczypania tkanek.

Ruch orientacyjny: Przeciwstawienie kciuka do opuszki innego palca oraz swobodne rozsunięcie palców pokazują różne czynności dłoni.

Uwaga: Kłąb obejmuje kilka mięśni, a część struktur leży głęboko. Nie rozpoznawaj konkretnego mięśnia wyłącznie z pojedynczego ruchu.

Dotyk nie potwierdza rozpoznania. Przerwij przy bólu, mrowieniu lub dyskomforcie.

Kłąb (widok dłoniowy)



Mięśnie międzykostne (grzbiet ręki)



Przeciwstawienie kciuka



Rozsunięcie palców



Źródła: [1], [3].

Ostoja

Wyrostki kolczyste odcinka piersiowego



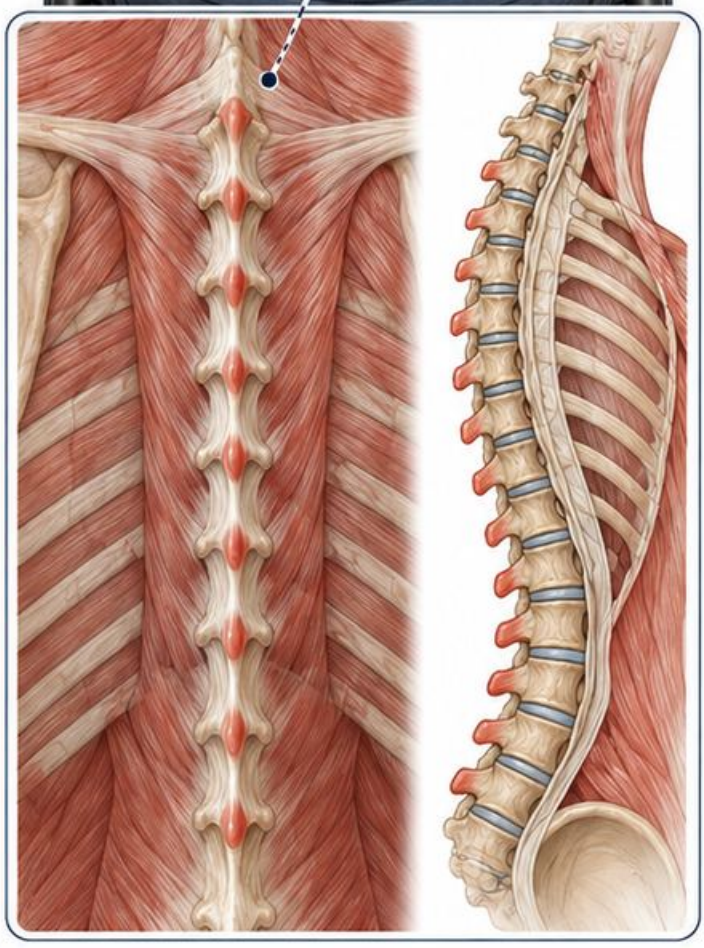



Widok: linia środkowa grzbietu.



Pozycja: siad z wygodnym podparciem przedramion.



Punkt odniesienia: szereg powierzchownych wyniosłości w linii środkowej.



Po zgodzie obejrzyj grzbiet i lekko zaznacz przebieg linii, bez naciskania na pojedyncze wyniosłości. Rysunek pokazuje orientację, nie numerowanie segmentów dotykiem.



Ruch orientacyjny: Niewielkie dobrowolne pochylenie może zmienić widoczność konturu. Nie wymuszaj zgięcia szyi ani tułowia.



Uwaga: Kąt łopatki i wyrostki nie wyznaczają niezawodnie numeru kręgu u każdej osoby. Unikaj silnego docisku i manipulacji.



Dotyk nie potwierdza rozpoznania. Przerwij przy bólu, mrowieniu lub dyskomforcie.

Źródła: [1], [2].

Ostoja

Mięsień najszerszy grzbietu

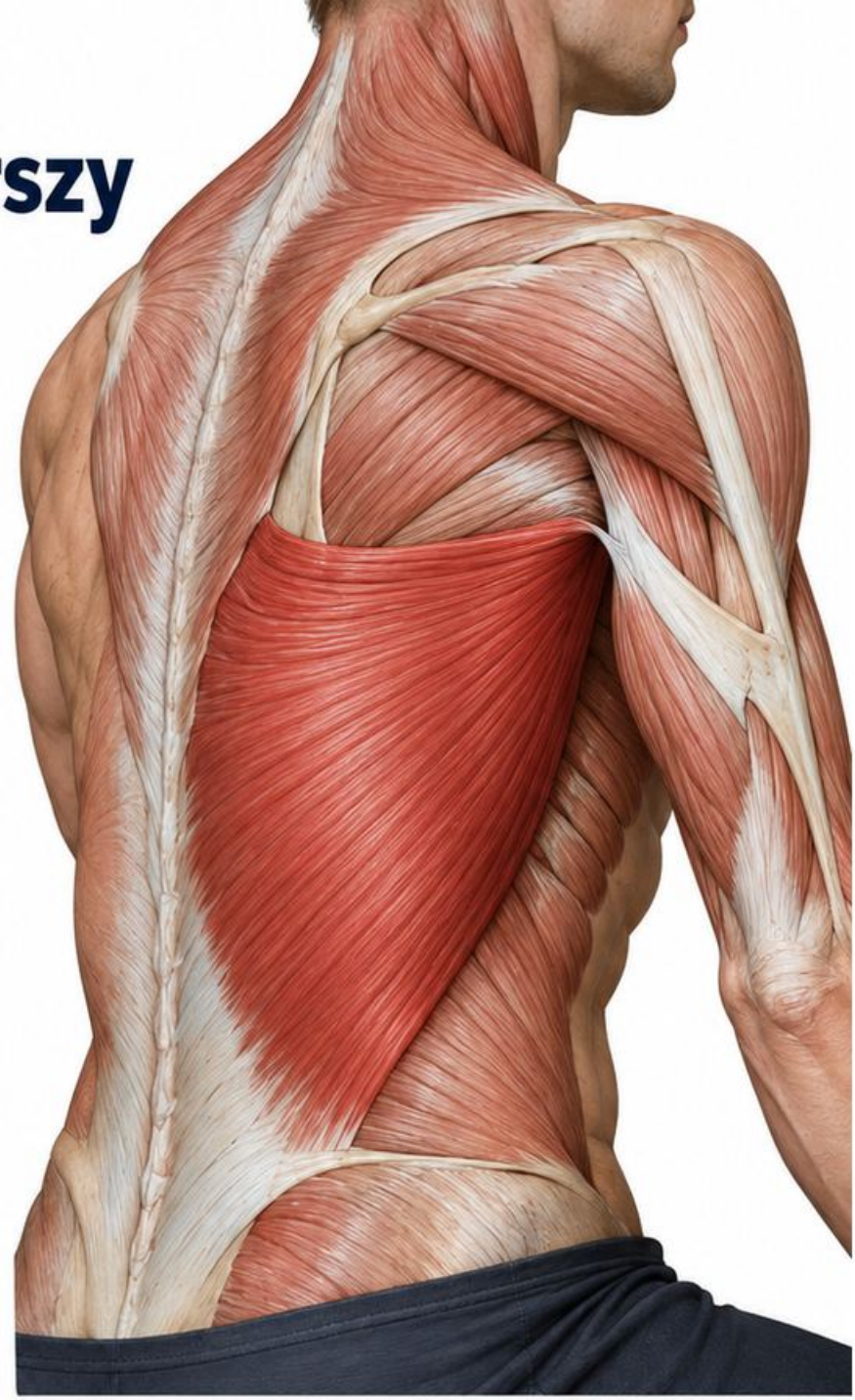

Widok: dolno-boczny grzbiet.

Pozycja: siad lub leżenie bokiem z podpartym ramieniem.

Punkt odniesienia: grzebień biodrowy, dolne żebra i kość ramienna jako orientacja na planszy.

Po zgodzie porównaj szeroki powierzchowny obszar dolno-bocznego grzbietu z ilustracją. Lekki kontakt służy orientacji, nie wyodrębnianiu każdego brzegu.

Ruch orientacyjny: Spokojne przybliżenie ramienia do tułowia bez oporu pomaga powiązać okolicę z ruchem.

Uwaga: Nie myl całego tylnego fałdu pachowego z jednym mięśniem. Nie wkładaj palców głęboko do pachy i nie uciskaj żeber.

Dotyk nie potwierdza rozpoznania. Przerwij przy bólu, mrowieniu lub dyskomforcie.







Źródła: [1], [3].

Grzebień biodrowy i kość krzyżowa







Widok: tył i bok miednicy.

Pozycja: stanie z podparciem albo leżenie bokiem.



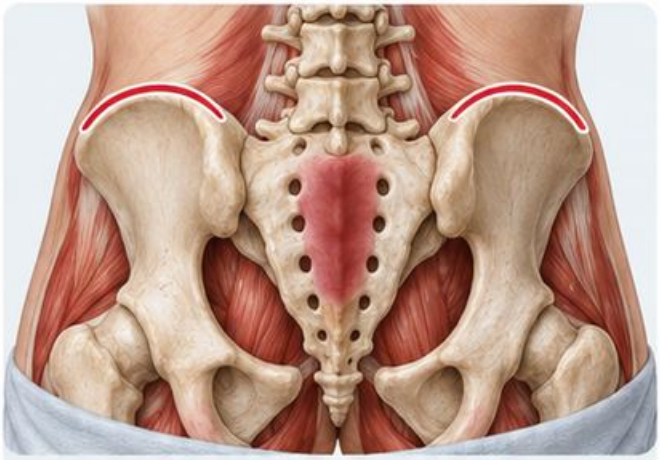

Punkt odniesienia: górny łuk kości biodrowej i środkowa tylna okolica kości krzyżowej.



Uzgodnij granice odsłonięcia i uzyskaj zgodę. Przez lekkie powierzchowne zaznaczenie porównaj boczny łuk miednicy z ilustracją; okolicę krzyżową można wskazać bez dotyku.



Ruch orientacyjny: Niewielka wygodna zmiana ustawienia miednicy pomaga odnieść schemat do ciała, bez korekcji ręcznej.



Uwaga: Asymetria nie rozpoznaje przemieszczenia stawu. Nie wykonuj głębokiego badania miednicy ani kontaktu z okolicą intymną.



Dotyk nie potwierdza rozpoznania. Przerwij przy bólu, mrowieniu lub dyskomforcie.

Źródła: [1], [3].

Mięśnie przykręgosłupowe lędźwi

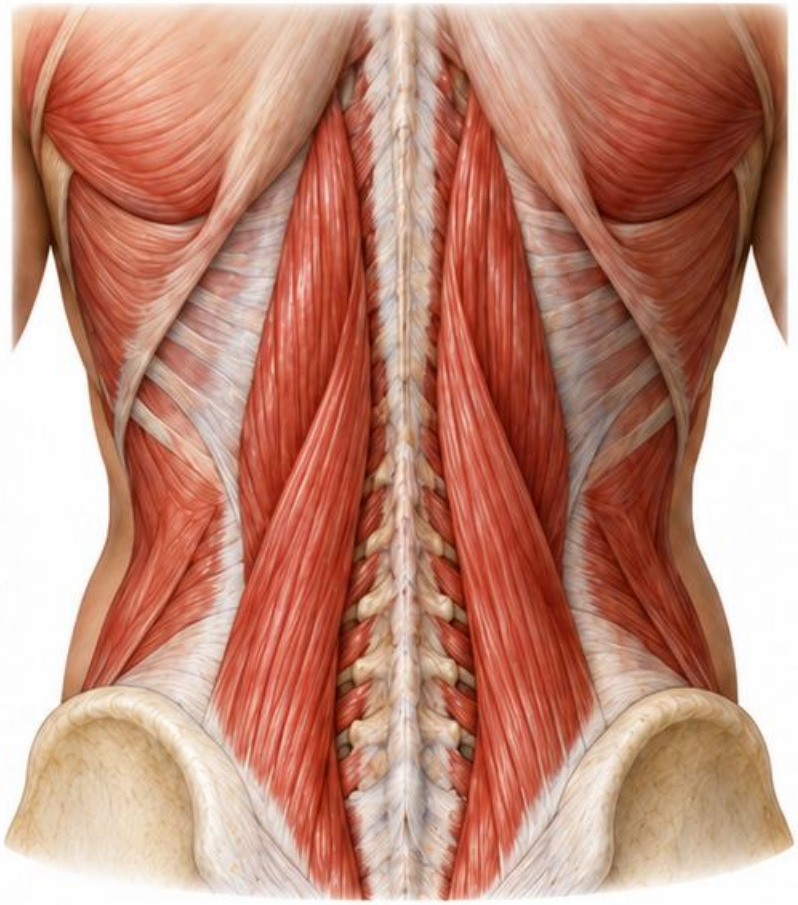

Widok:
tył dolnego tułowia.

Pozycja:
leżenie bokiem albo przodem z dobranym podparciem.

Punkt odniesienia:
linia wyrostków kolczystych i grzebienie biodrowe.

Po zgodzie zaznacz szerokie obszary po obu stronach linii środkowej. Kontakt pozostaje płaski i lekki; nie szukaj głębokich warstw.

Ruch orientacyjny:
Niewielkie dobrowolne wyprostowanie tułowia w wygodnym siadzie pomaga obserwować zmianę aktywności okolicy.

Uwaga:
Nie nazywaj każdego pasma mięśniem wielodzielnym. Warstw nie można pewnie rozdzielić takim kontaktem; nie wciskaj palców w głąb lędźwi.

Dotyk nie potwierdza rozpoznania. Przerwij przy bólu, mrowieniu lub dyskomforcie.

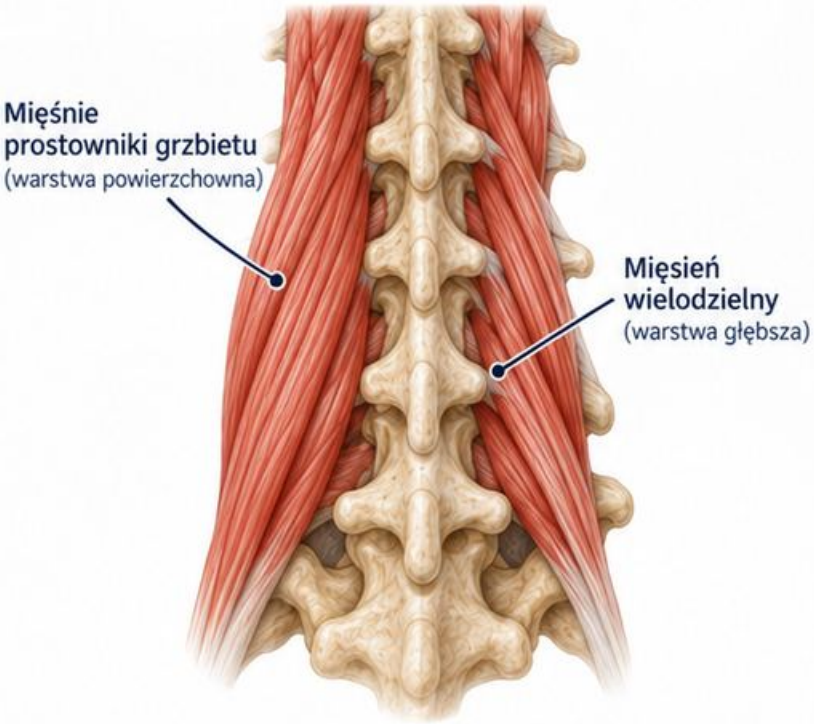

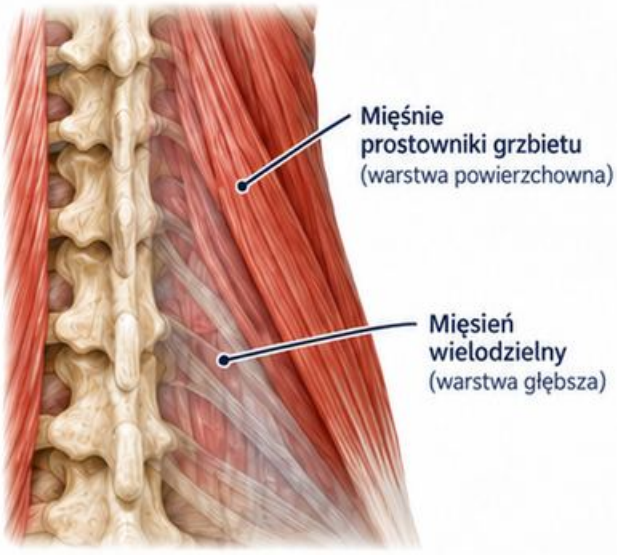

Źródła: [1], [4].

Krętarz większy i okolica pośladkowa

Widok:
bok biodra.

Pozycja:
leżenie bokiem z podpartą kończyną.

Punkt odniesienia:
krętarz większy na bocznej powierzchni bliższej kości udowej.

Po uzgodnieniu prywatności i zgodzie zaznacz powierzchowną boczną okolicę biodra. Porównaj z położeniem kości; nie uciskaj w poszukiwaniu bólu.

Ruch orientacyjny:
Niewielki dobrowolny obrót uda może pomóc obserwować zmianę ustawienia okolicy, bez ruchu wymuszanego dłonią.

Uwaga:
Nie myl krętarza z grzebieniem biodrowym. Bolesność bocznego biodra nie identyfikuje automatycznie kaletki ani konkretnego ścięgna.

Dotyk nie potwierdza rozpoznania. Przerwij przy bólu, mrowieniu lub dyskomforcie.

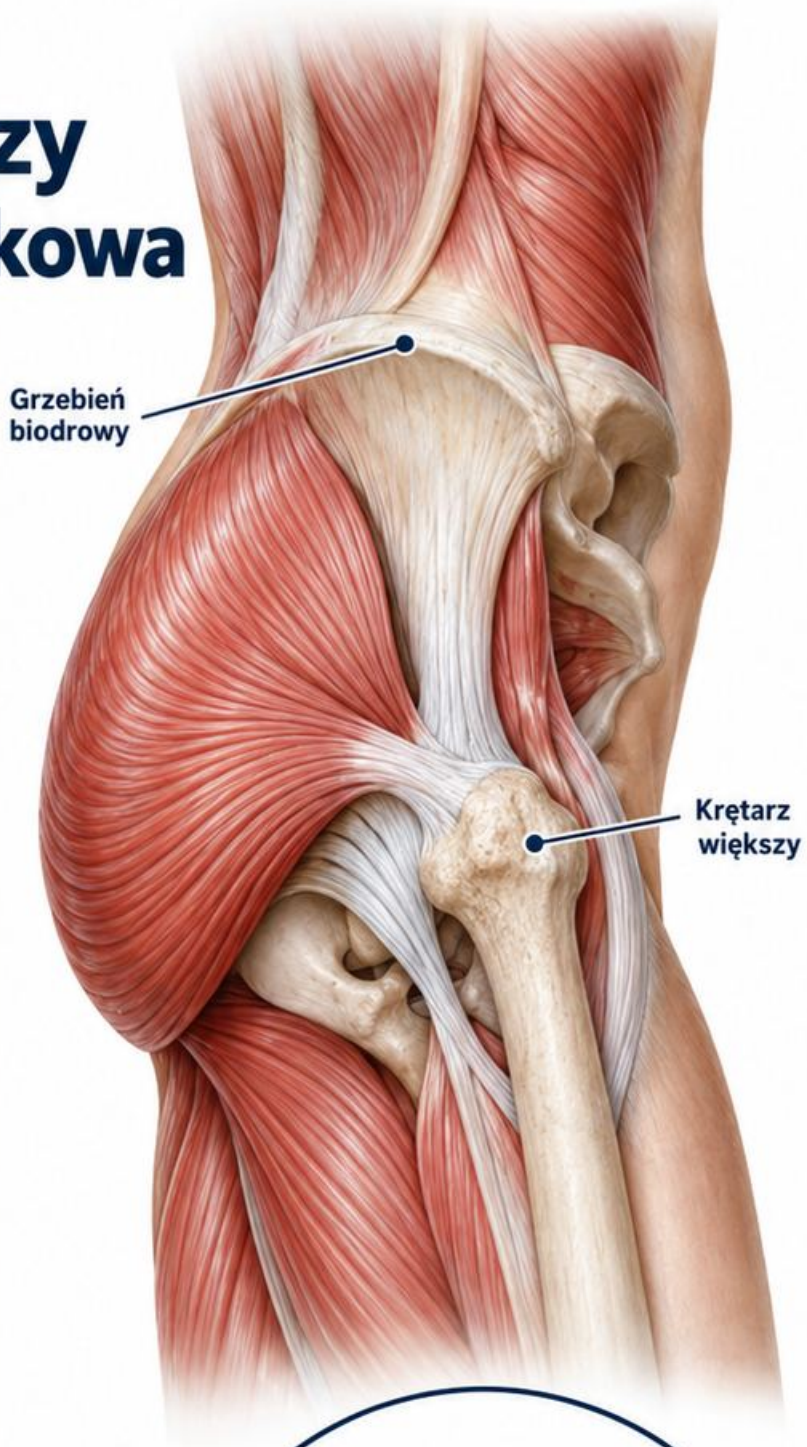



Źródła: [1], [3].

Mięśnie pośladkowe

Ostoja

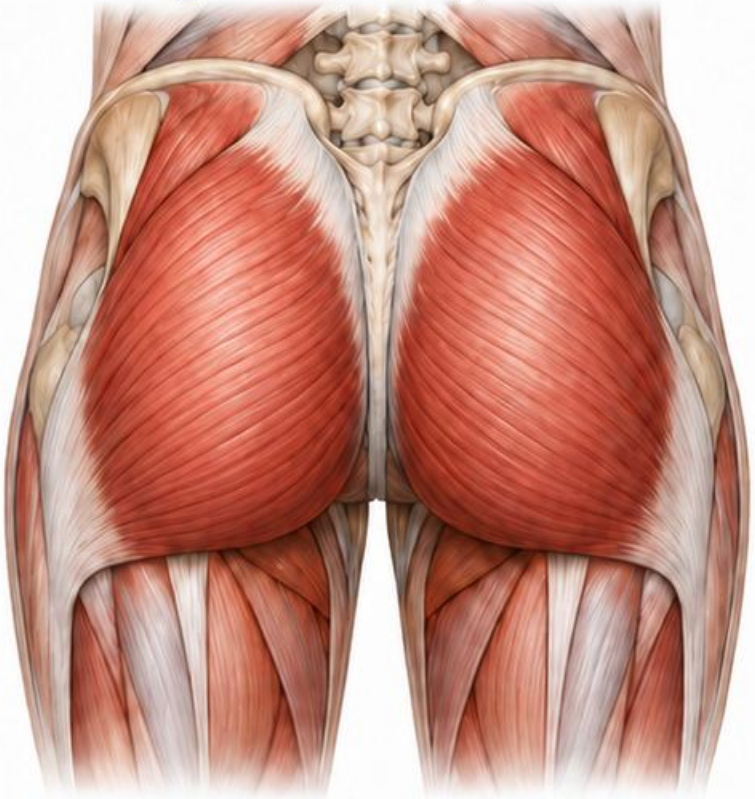

Widok: tył i bok biodra.

Pozycja: leżenie bokiem z podparciem i osłonięciem.

Punkt odniesienia: grzebień biodrowy i krętarz większy.

Uzgodnij zakres kontaktu i uzyskaj zgodę. Lekko porównaj powierzchowny obszar pośladkowego wielkiego z bardziej bocznym obszarem pośladkowego średniego na planszy.

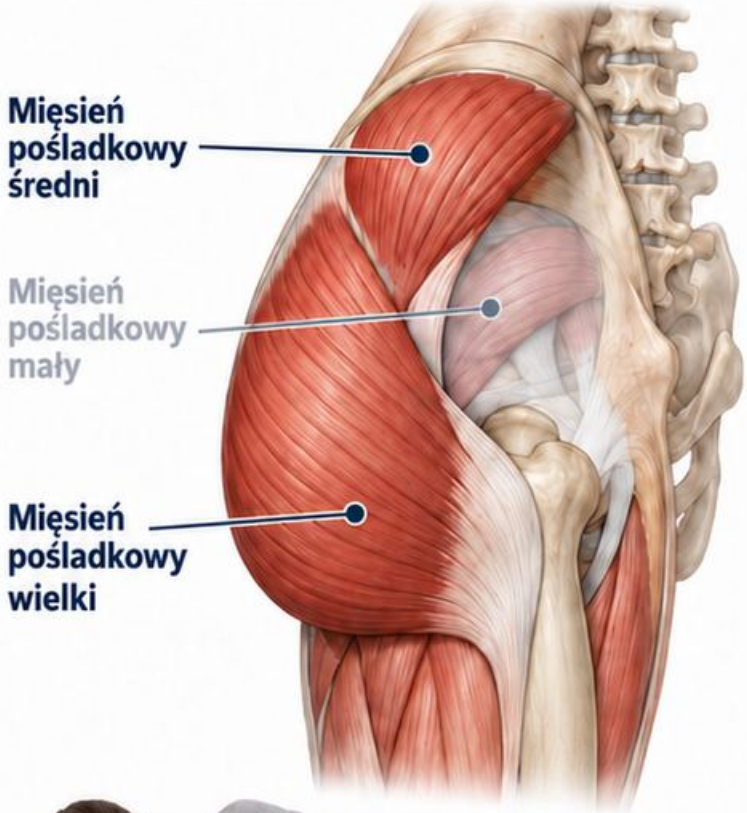

Ruch orientacyjny: Dobrowolne niewielkie odsunięcie uda w bok bez oporu pomaga powiązać okolicę z ruchem.

Uwaga: Pośladkowy mały leży głębiej; nie szukaj go mocnym uciskiem. Unikaj głębokiej palpacji miednicy i okolicy przebiegu nerwu kulszowego.

Dotyk nie potwierdza rozpoznania. Przerwij przy bólu, mrowieniu lub dyskomforcie.





Źródła: [1], [5].

Mięsień czworogłowy uda

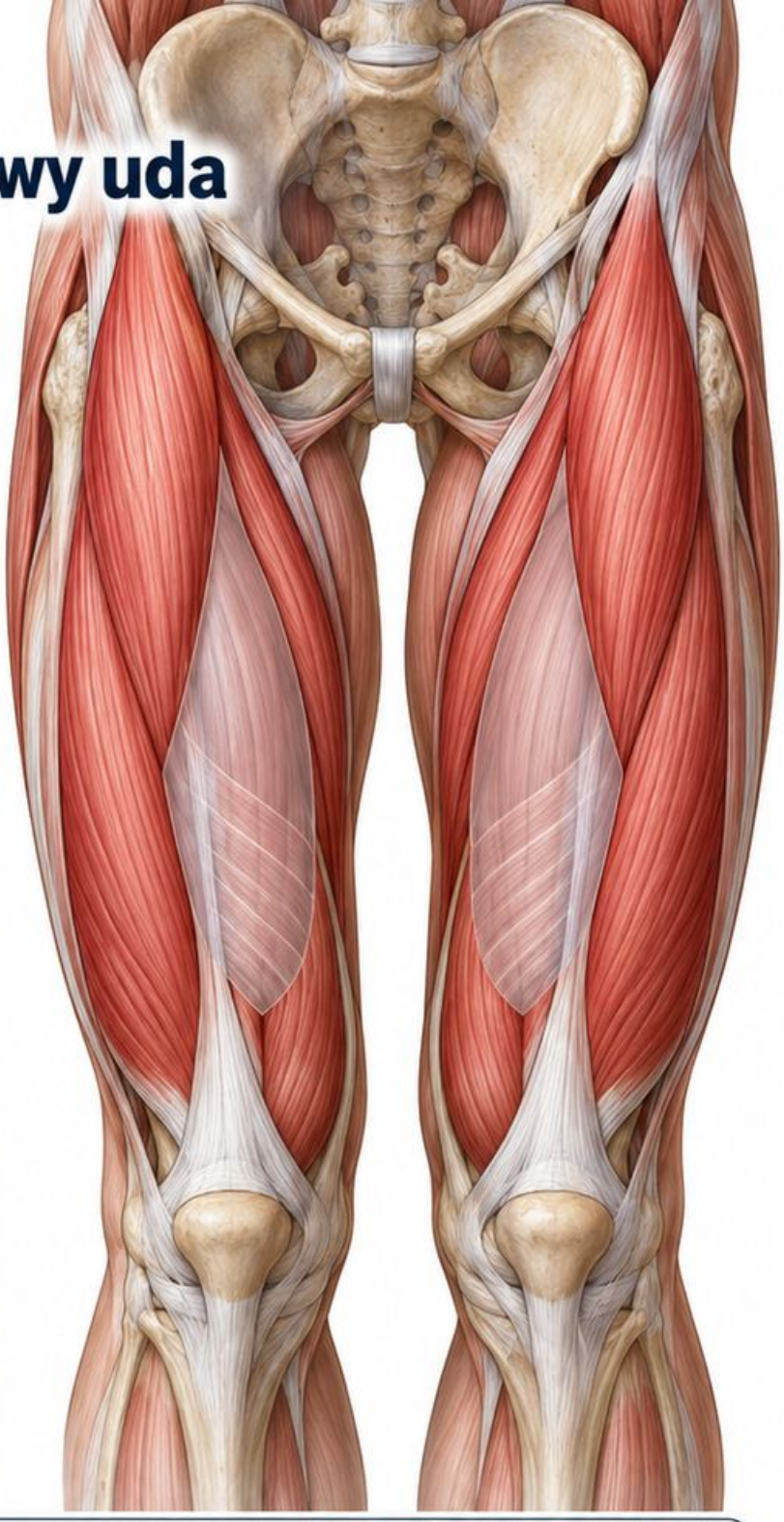

Widok: przód uda.

Pozycja: siad z podpartym udem lub leżenie tyłem.

Punkt odniesienia: rzepka i przednia powierzchnia kości udowej jako orientacja.

Po zgodzie porównaj szeroki przedni obszar uda z planszą. Delikatnie zaznacz powierzchowne kontury, bez szczypania mięśnia.

Ruch orientacyjny: Spokojny wyprost kolana w wygodnym zakresie bez oporu pozwala obserwować zmianę napięcia nad rzepką.

Uwaga: Czworogłowy składa się z kilku części; obszerny pośredni leży głębiej. Nie próbuj potwierdzać go silnym uciskiem ani nie dociskaj rzepki.

Dotyk nie potwierdza rozpoznania. Przerwij przy bólu, mrowieniu lub dyskomforcie.



Źródła: [1], [5].

Ostoja

Przywodziciele uda

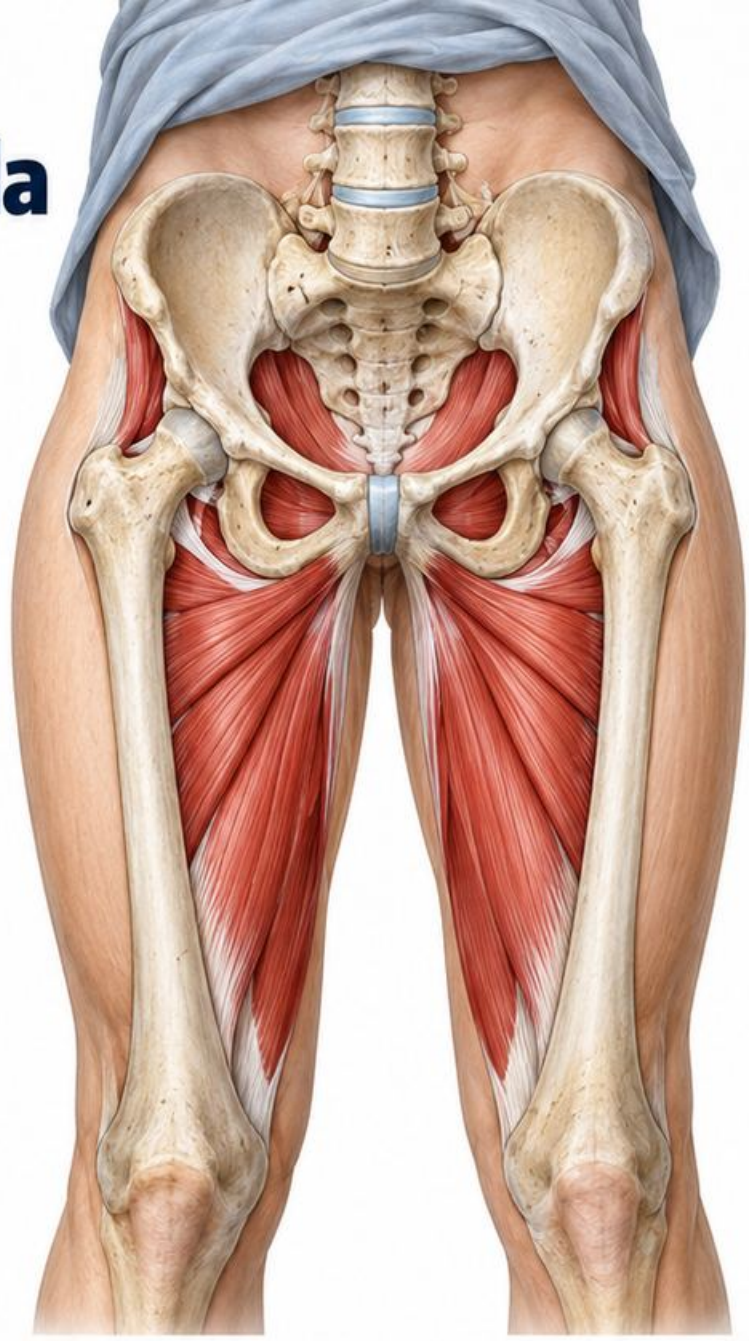

Widok: przyśrodkowa okolica uda.

Pozycja: leżenie tyłem, kończyna wygodnie podparta.

Punkt odniesienia: przyśrodkowa strona uda i miednica przedstawiona na ilustracji.

Uzgodnij granice odsłonięcia i wyraźną zgodę. Pozostań przy powierzchownej orientacji w środkowej części uda; okolicę pachwiny pokazuj na planszy.

Ruch orientacyjny: Niewielkie dobrowolne przybliżenie uda do linii środkowej, bez oporu, ilustruje czynność grupy.





Uwaga: Nie utożsamiaj całej okolicy z jednym mięśniem. Nie wykonuj głębokiej palpacji pachwiny, okolicy intymnej ani przyczepów pod zasłoną.

Dotyk nie potwierdza rozpoznania. Przerwij przy bólu, mrowieniu lub dyskomforcie.

Źródła: [1], [5].

Mięśnie kulszowo-goleniowe

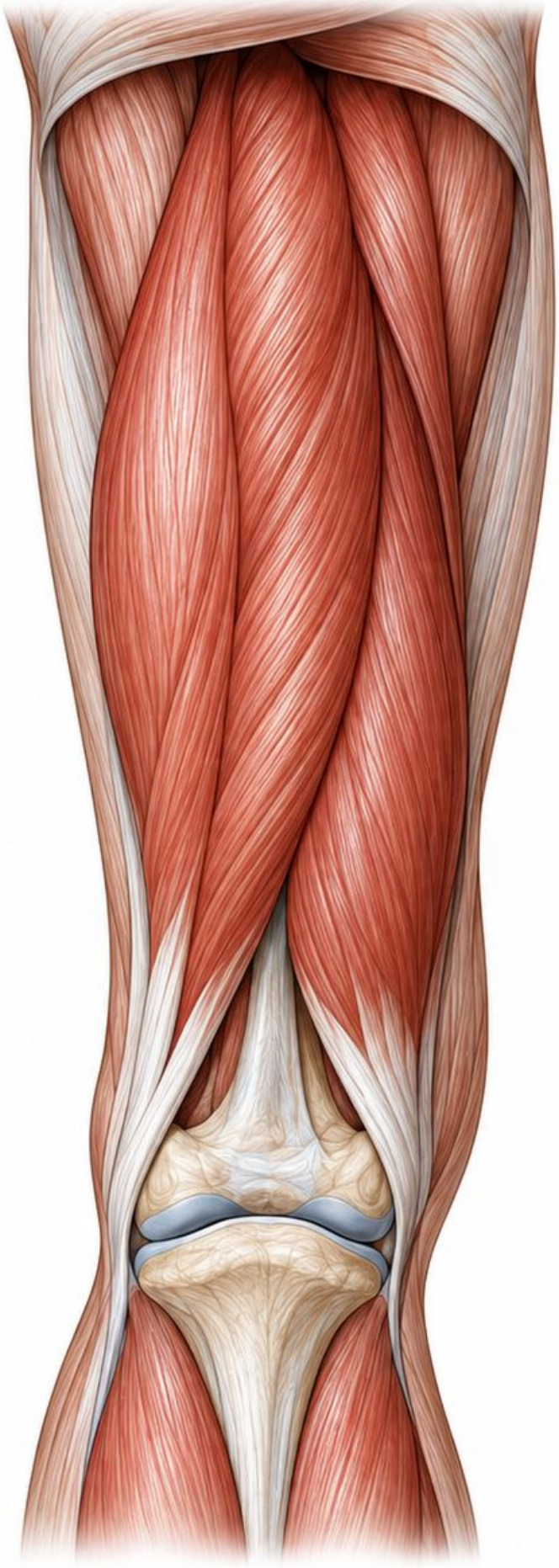



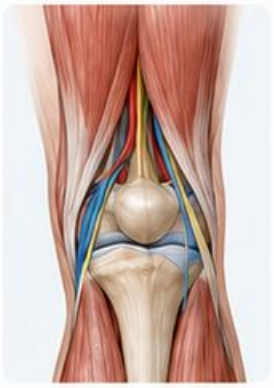



Widok: tył uda.
Pozycja: leżenie przodem lub bokiem, kończyna podparta.



Punkt odniesienia: guz kulszowy na ilustracji oraz boczna i przyśrodkowa okolica kolana.





Po zgodzie porównaj powierzchowną tylną część uda z przebiegiem grupy na planszy. Guz kulszowy pozostaje punktem orientacyjnym ilustracji, bez głębokiego poszukiwania.



Ruch orientacyjny: Niewielkie dobrowolne zgięcie kolana bez oporu pomaga obserwować kontury tylnej grupy.



Uwaga: Nie myl wszystkich ścięgien z jednym mięśniem. Unikaj dołu podkolanowego, okolicy intymnej i głębokiego ucisku tylnego uda.



Dotyk nie potwierdza rozpoznania. Przerwij przy bólu, mrowieniu lub dyskomforcie.

Źródła: [1], [5].

Ostoja

Rzepka i guzowatość piszczeli

Widok: przód kolana.

Pozycja: siad lub leżenie tyłem z wygodnie podpartym kolanem.

Punkt odniesienia: rzepka oraz guzowatość piszczeli poniżej niej.

Po zgodzie obejrzyj przednią stronę kolana. Lekko zaznacz powierzchowne punkty kostne, porównując ich położenie z ilustracją. Nie przesuwaj rzepki ręcznie.

Ruch orientacyjny: Niewielkie dobrowolne zgięcie i wyprost ukazują zmianę relacji rzepki do uda i podudzia.

Uwaga: Nie myl guzowatości piszczeli z dolnym brzegiem rzepki. Po urazie z obrzękiem lub deformacją pomiń ruch i dotyk.

Dotyk nie potwierdza rozpoznania. Przerwij przy bólu, mrowieniu lub dyskomforcie.

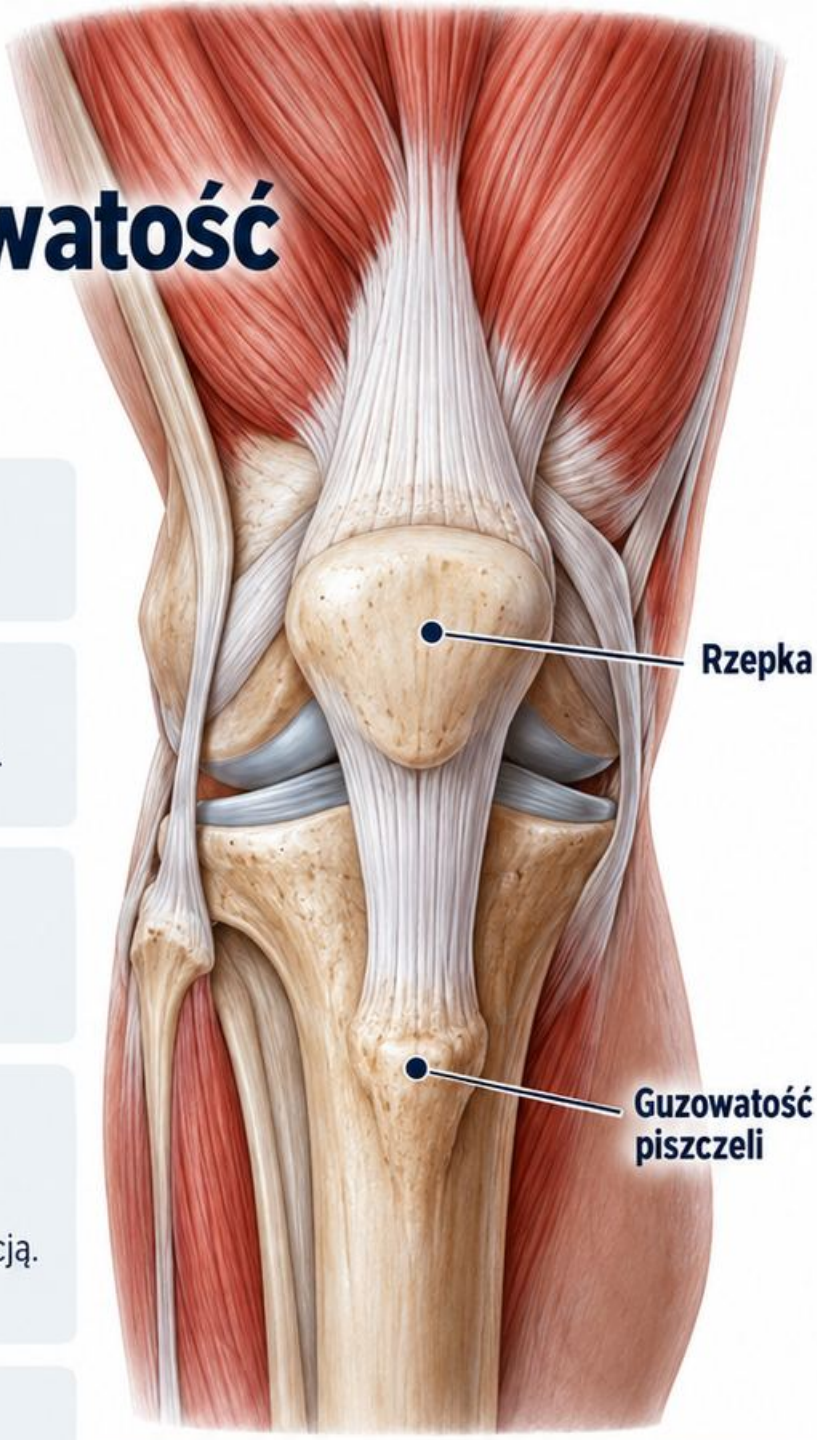

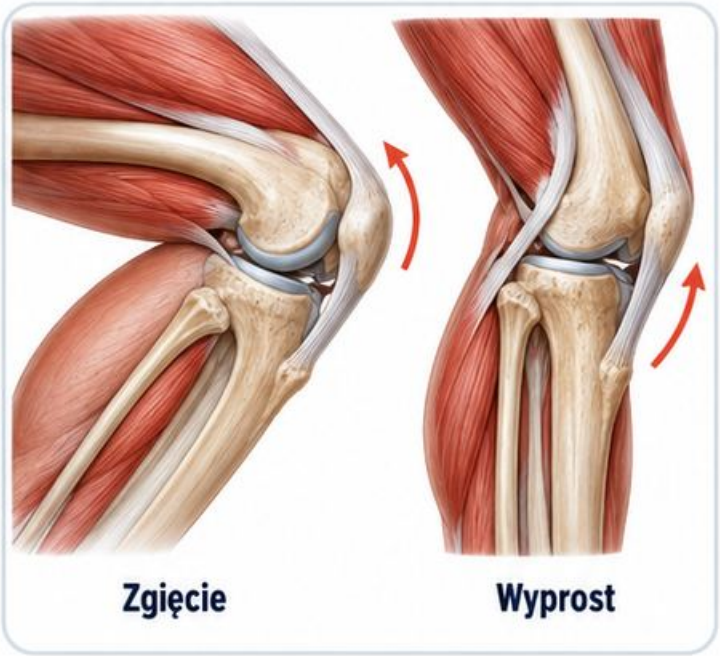

Źródła: [1], [3].

Ostoja

Głowa strzałki i szpara stawu kolanowego

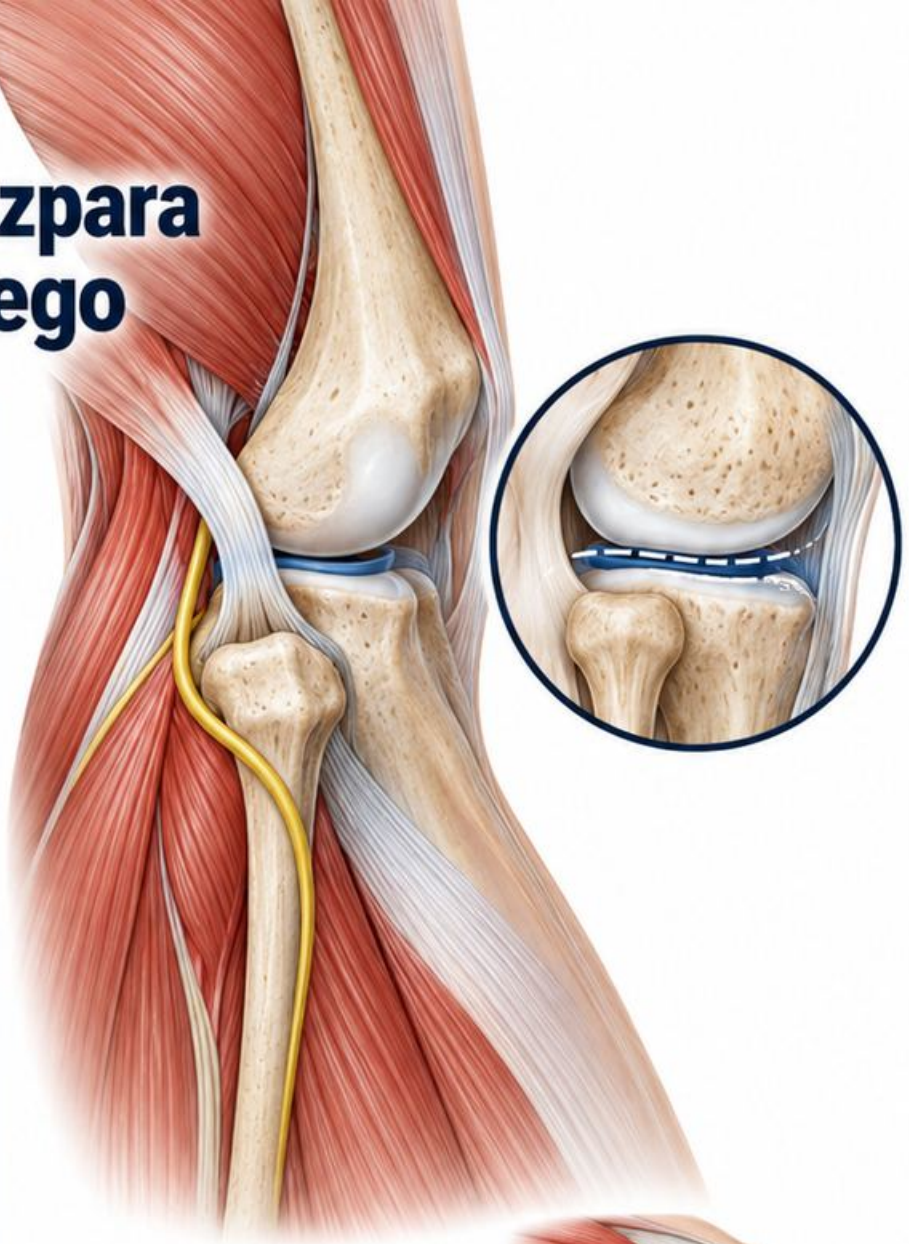

Widok:
bok kolana.

Pozycja:
siad z podpartym, wygodnie zgiętym kolanem.

Punkt odniesienia:
głowa strzałki bocznie poniżej kolana i relacja kości udowej do piszczeli.

Po zgodzie obejrzyj boczny obrys. Lekko wskaż okolicę głowy strzałki; szparę przedstaw jako orientacyjną linię na planszy, bez wciskania palców.

Ruch orientacyjny:
Niewielkie dobrowolne zgięcie i wyprost pokazują ruch sąsiadujących kości.



Uwaga:
Nie myl głowy strzałki z kłykciem piszczeli. Unikaj ucisku wokół szyjki strzałki, gdzie przebiega nerw strzałkowy wspólny.

Dotyk nie potwierdza rozpoznania. Przerwij przy bólu, mrowieniu lub dyskomforcie.

Źródła: [1], [3].

Mięśnie łydki i ścięgno Achillesa

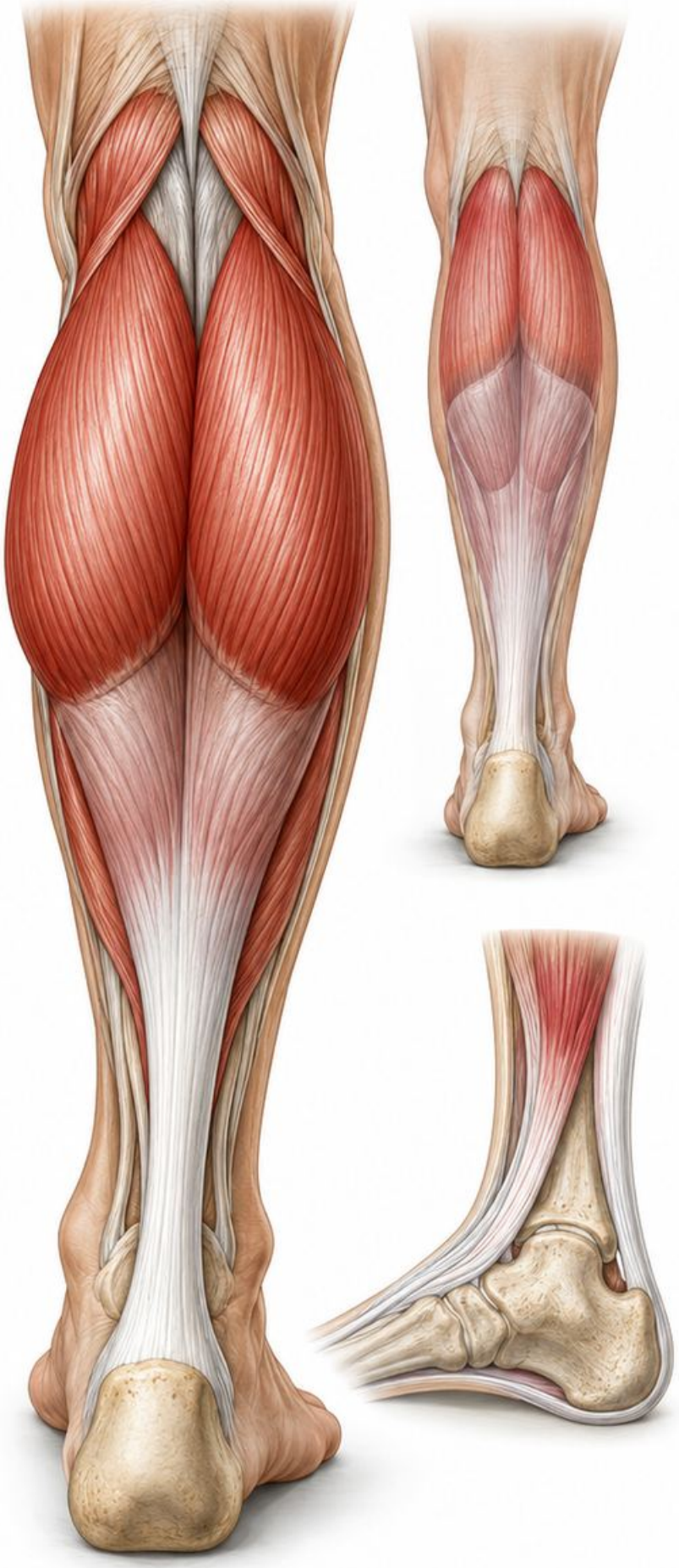

Widok: tył podudzia.

Pozycja: leżenie przodem lub siad z podpartą kończyną.

Punkt odniesienia: kość piętowa i tylna okolica podudzia.

Po zgodzie obejrzyj zarys łydki i ścięgna nad piętą. Lekki kontakt służy porównaniu położenia; nie ściskaj ścięgna ani nie prowokuj bólu.

Ruch orientacyjny: Spokojne skierowanie stopy w dół bez oporu pomaga powiązać ruch z tylną grupą.

Uwaga: Płaszczkowaty leży częściowo pod brzuchatym. Nowy jednostronny ból z obrzękiem wyklucza tę próbę i wymaga oceny medycznej tego samego dnia.

Dotyk nie potwierdza rozpoznania. Przerwij przy bólu, mrowieniu lub dyskomforcie.

Źródła: [1], [5], [6].

Ostoja

Kostki i mięśnie podudzia

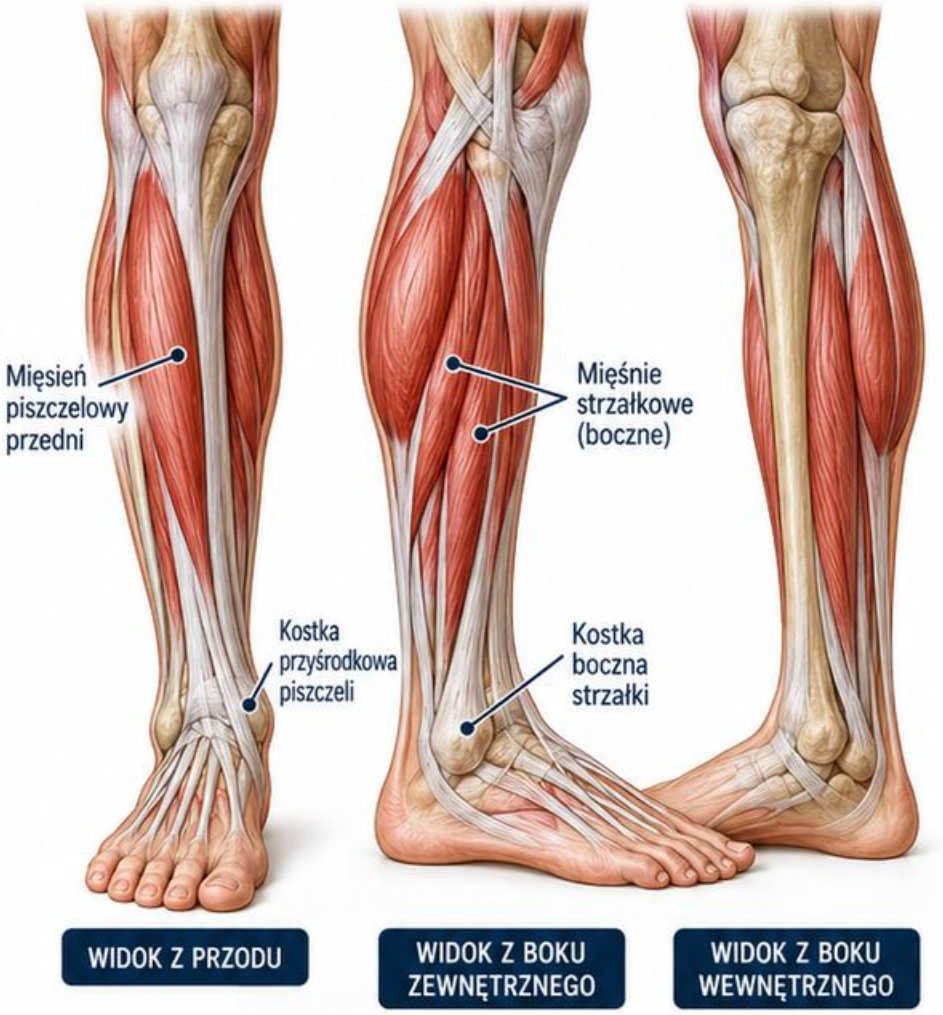

Widok: przód i boki podudzia.

Pozycja: siad, stopa i podudzie podparte.

Punkt odniesienia: kostka przyśrodkowa piszczeli i boczna strzałki.

Po zgodzie lekko zaznacz obie kostki. Porównaj przedni obszar mięśni z bocznym na ilustracji; nie szukaj głębokich ścięgien za kostką.

Ruch orientacyjny: Niewielkie uniesienie przodu stopy pomaga obserwować przednią grupę. Niewielkie zwrócenie podeszwy na zewnątrz (ewersja) ilustruje czynność grupy bocznej.

Uwaga: Nie myl kostek z kością piętową. Unikaj ucisku za kostką przyśrodkową i nie wymuszaj ruchu po świeżym urazie.

Dotyk nie potwierdza rozpoznania. Przerwij przy bólu, mrowieniu lub dyskomforcie.



Niewielkie uniesienie przodu stopy pomaga obserwować przednią grupę.



Niewielkie zwrócenie podeszwy na zewnątrz (ewersja) ilustruje czynność grupy bocznej.



Unikaj ucisku za kostką przyśrodkową.

Źródła: [1], [3], [5].

Kości i mięśnie stopy

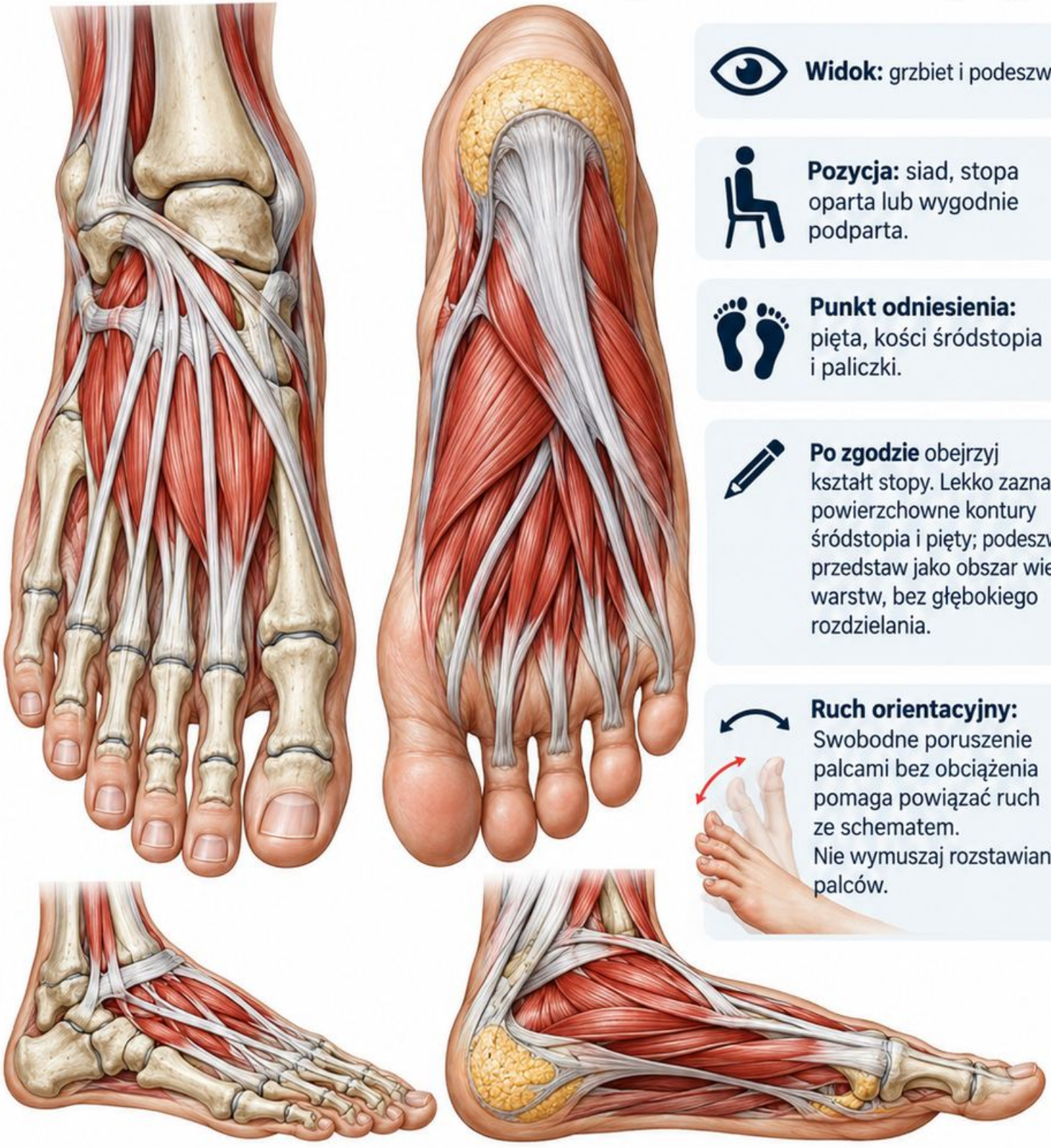

Widok: grzbiet i podeszwa.

Pozycja: siad, stopa oparta lub wygodnie podparta.

Punkt odniesienia: pięta, kości śródstopia i paliczki.

Po zgodzie obejrzyj kształt stopy. Lekko zaznacz powierzchowne kontury śródstopia i pięty; podeszwę przedstaw jako obszar wielu warstw, bez głębokiego rozdzielania.

Ruch orientacyjny: Swobodne poruszenie palcami bez obciążenia pomaga powiązać ruch ze schematem. Nie wymuszaj rozstawiania palców.

Uwaga: Ruch zależy także od mięśni podudzia. Nie identyfikuj każdego zarysu jako mięśnia własnego stopy; przy zaburzeniach czucia zachowaj szczególną ostrożność.

Dotyk nie potwierdza rozpoznania. Przerwij przy bólu, mrowieniu lub dyskomforcie.

Źródła: [1], [3], [5].

Ostoja

Czaszka, kręgosłup i kończyna górna

Zestawienie wybranych elementów układu kostnego i mięśniowego z zaznaczeniem ich wzajemnych relacji. Ilustracje pokazują czaszkę, kręgosłup, obręcz barkową, klatkę piersiową, kości kończyny górnej oraz główne grupy mięśniowe. Ujęcie ułatwia zrozumienie położenia kości, grup mięśniowych i ogólnych relacji ruchowych.



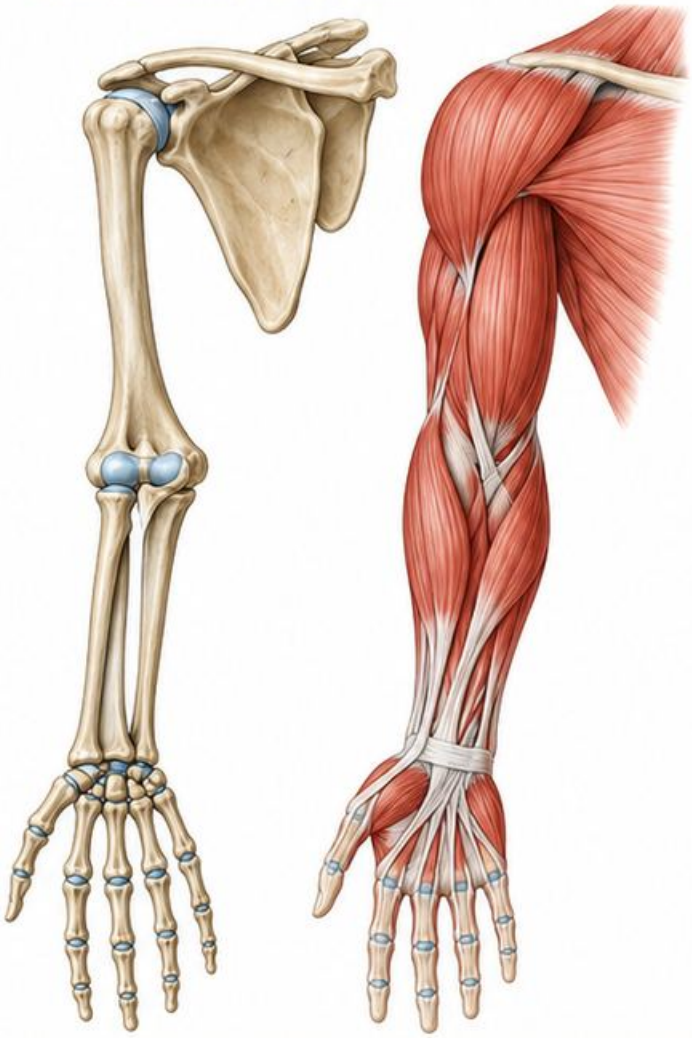



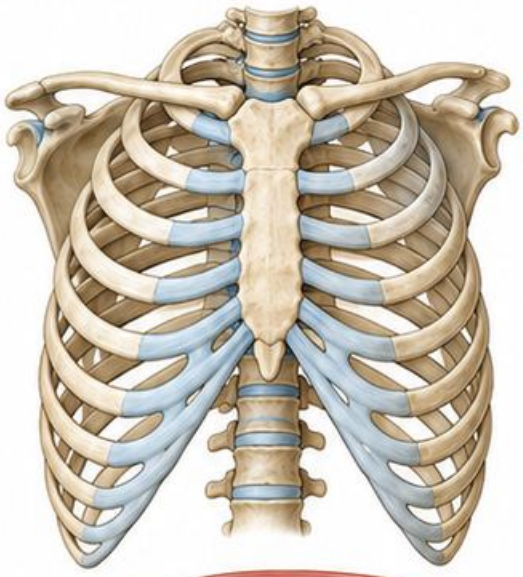

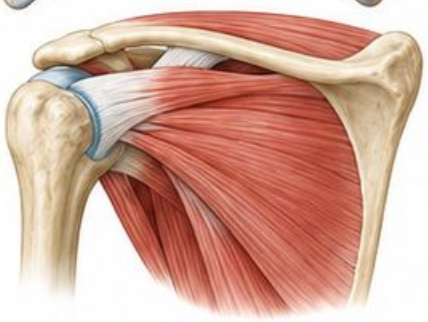



Źródła — 1

[1] FIPAT. Terminologia Anatomica, wydanie drugie, część 2. Oficjalny wykaz terminów układu kostnego, stawowego i mięśniowego.
Dostęp: cdn.dal.ca, plik FIPAT-TA2-Part-2.pdf. Wykorzystano rzeczywistą część anatomiczną, a nie samą stronę tytułową.

[2] OpenStax. Anatomy and Physiology 2e, rozdział 7: Axial Skeleton. Czaszka i kręgosłup jako punkty odniesienia.

[3] OpenStax. Anatomy and Physiology 2e, rozdział 8: The Appendicular Skeleton; rozdział 11.5: Muscles of the Pectoral Girdle and Upper Limbs.
Zastosowanie: położenie kości, grup mięśniowych i ogólne relacje ruchowe. Polskie nazwy służą czytelności; zestawiono je z nomenklaturą anatomiczną.

Źródła: [1], [2], [3].

Ostoja

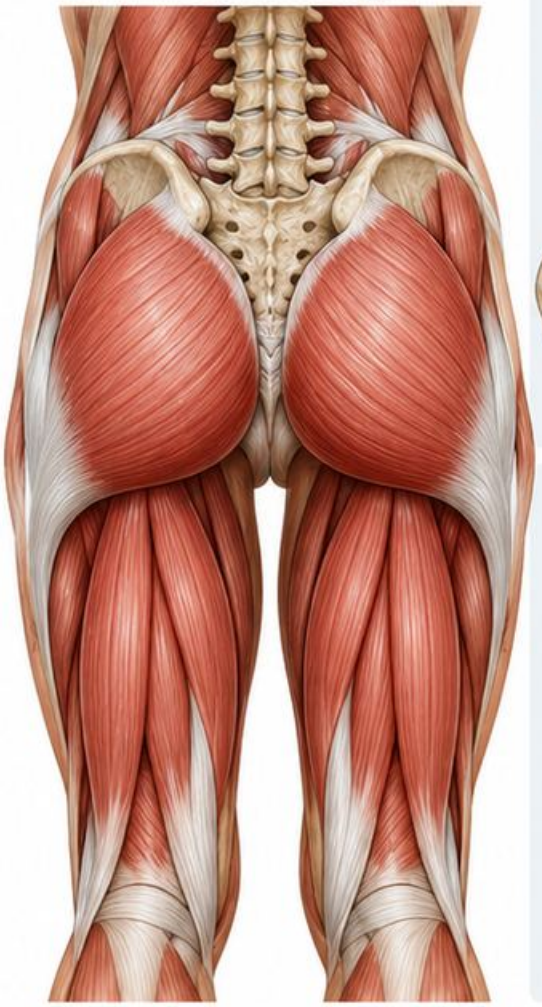

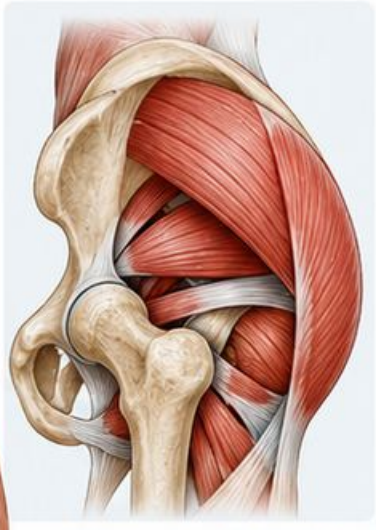



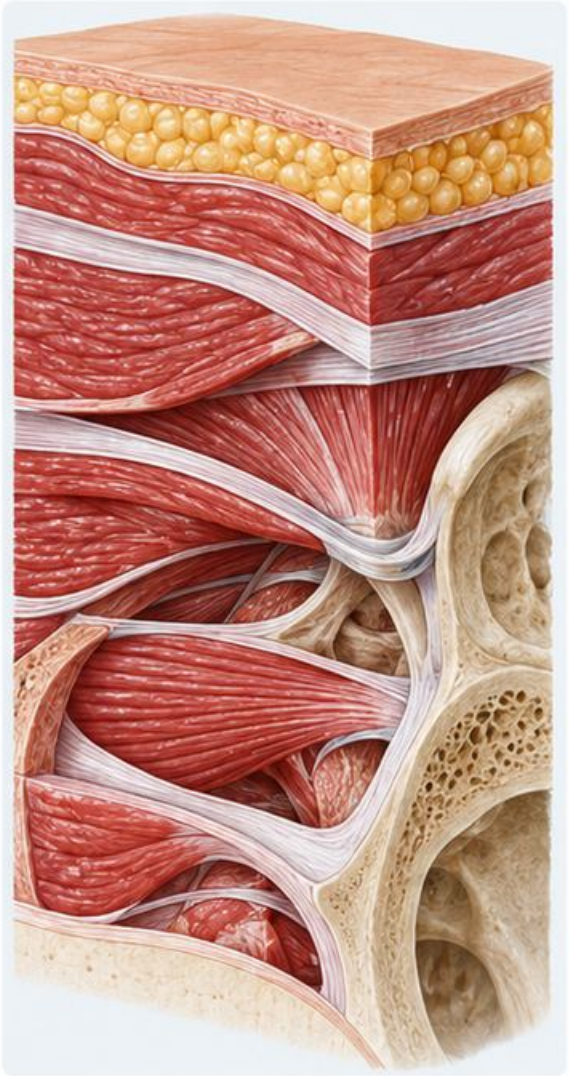

Źródła — 2

[4] **OpenStax.** Anatomy and Physiology 2e, rozdział 11.3: Axial Muscles of the Head, Neck, and Back.

[5] **OpenStax.** Anatomy and Physiology 2e, rozdział 11.6: Appendicular Muscles of the Pelvic Girdle and Lower Limbs.

[6] **NICE NG158.** Venous thromboembolic diseases: diagnosis, management and thrombophilia testing. Objawy wymagające oceny przy podejrzeniu zakrzepicy; źródło kliniczne, nie polski przepis.

Dostęp: openstax.org/books/anatomy-and-physiology-2e. Pełne odnośniki do rozdziałów zawiera wykaz źródeł dołączony do przewodnika.

Źródła wspierają anatomię i czynności mięśni. Nie dowodzą, że lekki dotyk niezawodnie rozróżnia wszystkie warstwy ani ustala przyczynę bólu.

Pozycje i kroki są autorską pomocą do nauki orientacji. Struktury głębokie pokazano poglądowo. Ilustracje wykonano od nowa; nie należy dopisywać siły ucisku ani testów prowokacyjnych.

Weryfikacja źródeł: 18 października 2026. Źródła: [4], [5], [6].