Ostoja

Ból Rzutowany Bez Tajemnic

108 wizualnych map bólu rzutowanego i punktów spustowych

Mięśnie • punkty orientacyjne • możliwe wzorce bólu

Atlas do nauki i szybkich powtórek

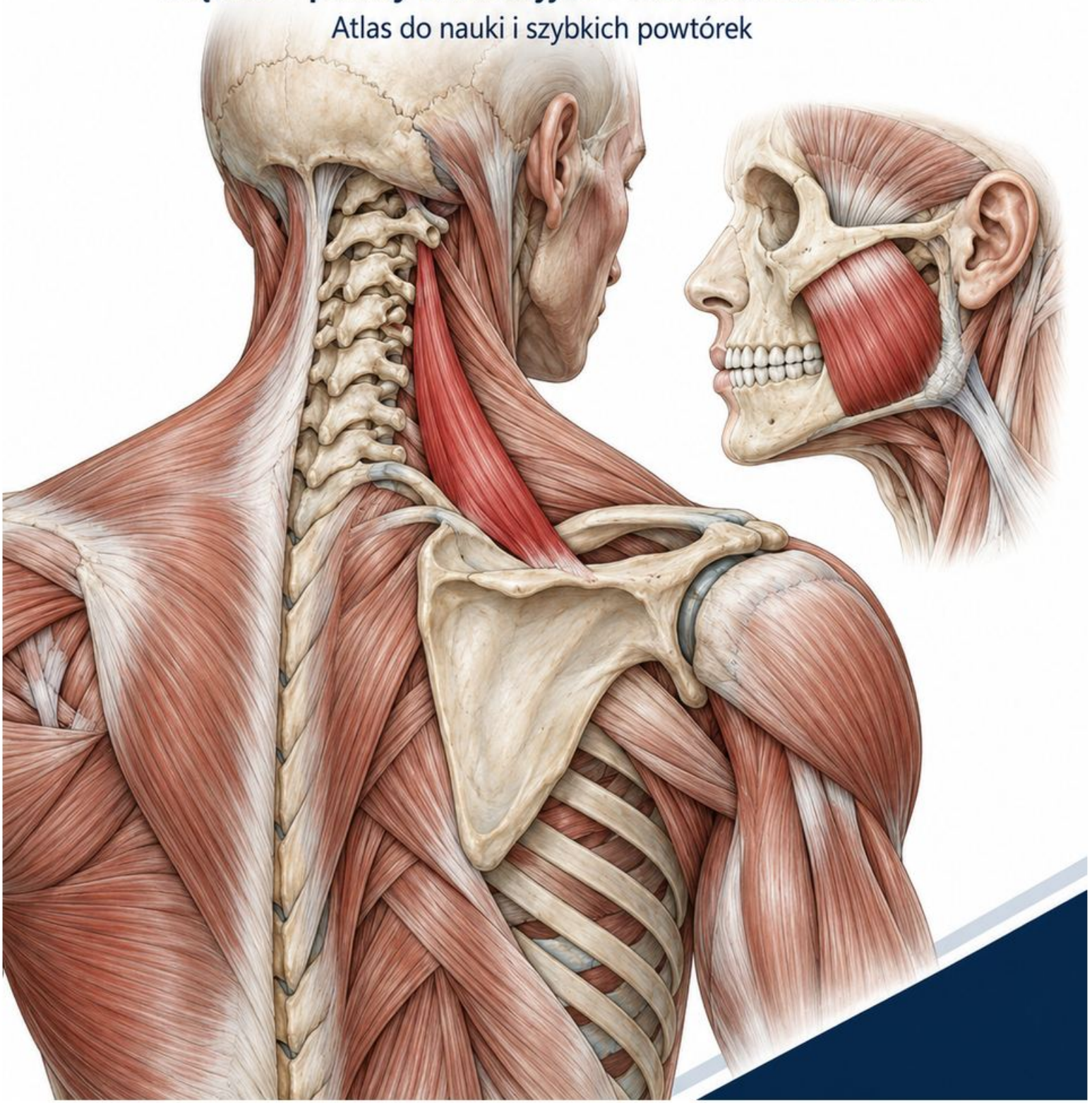

Ostoja

Jak korzystać z atlasu





Najpierw cel, potem mapa

Wybierz okolicę lub mięsień. Porównaj położenie struktury z opisem dolegliwości. Wróć do wywiadu i badania, zamiast rozpoznawać przyczynę z samego rysunku.

Dla kogo

Dla studentów i praktyków pracujących w granicach swoich kwalifikacji. Materiał wspiera naukę, powtórki i edukację pacjenta.

Co przedstawia mapa

Mięsień, grupa lub wskazana część mięśnia; punkty orientacyjne; schematyczny punkt spustowy i możliwy obszar bólu.







Granice zastosowania

Wzorce mogą się nakładać. Rysunek nie zastępuje badania, diagnozy ani leczenia. Nowe lub nasilające się objawy wymagają indywidualnej oceny.

Ważne

Nie wykonuj ucisku wrażliwych okolic szyi, zabiegów inwazyjnych ani terapii wyłącznie na podstawie atlasu.

Prawa i kontakt

© 2026 Ostoja. Materiał edukacyjny. Przykłady służą nauce.
Nie rozpowszechniaj publikacji bez uprawnienia.

Wsparcie | Ostoja — wsparcie@ostoja.online

Ostoja

Spis map — 1

Mięsień lub grupa • numer strony



Głowa, twarz i szyja

Żwacz • 8

skroniowy — część przednia • 9

skroniowy — część tylna • 10

skrzydłowy przyśrodkowy • 11

skrzydłowy boczny • 12

dwubrzuścowy • 13

mostkowo-obojczykowo-sutkowy — głowa mostkowa • 14

mostkowo-obojczykowo-sutkowy — głowa obojczykowa • 15

czworoboczny — część zstępująca • 16

Dźwigacz łopatki • 17

pochyły przedni • 18

pochyły środkowy • 19

pochyły tylny • 20

podpotyliczne • 21

płatowaty głowy • 22

płatowaty szyi • 23

półkolcowy głowy • 24

półkolcowy szyi • 25

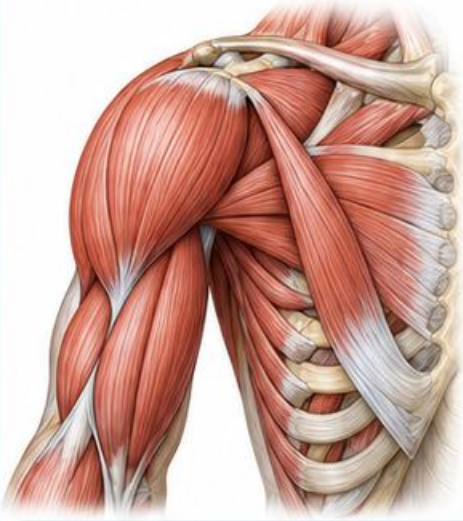

Bark i ramię

nadgrzebieniowy • 27

podgrzebieniowy — część górna • 28

podgrzebieniowy — część dolna • 29

obły mniejszy • 30

podłopatkowy • 31

obły większy • 32

naramienny — część przednia • 33

naramienny — część środkowa • 34

naramienny — część tylna • 35

dwugłowy ramienia — głowa długa • 36

dwugłowy ramienia — głowa krótka • 37

ramienny • 38

kruczo-ramienny • 39

trójgłowy ramienia — głowa długa • 40

trójgłowy ramienia — głowa boczna • 41

trójgłowy ramienia — głowa przyśrodkowa • 42

łokciowy • 43

piersiowy mniejszy • 44

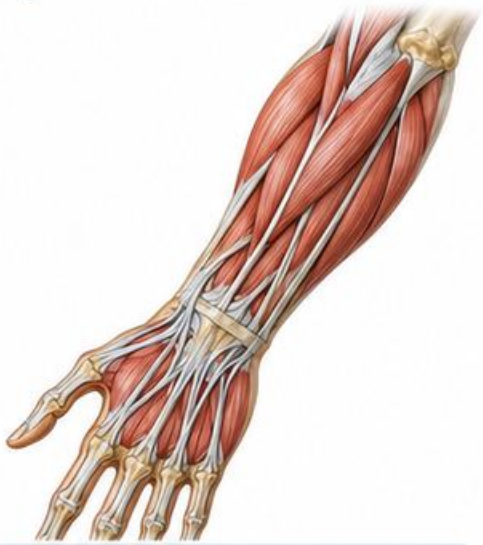

Przedramię i dłoń

ramienno-promieniowy • 46

nawrotny obły • 47

odwracacz • 48

Prostownik promieniowy długi nadgarstka • 49

Prostownik promieniowy krótki nadgarstka • 50

Prostownik łokciowy nadgarstka • 51

Prostownik palców • 52

Prostownik wskaziciela • 53

Odwodziciel długi kciuka • 54

Prostownik krótki kciuka • 55

Prostownik długi kciuka • 56

Zginacz promieniowy nadgarstka • 57

Zginacz łokciowy nadgarstka • 58

Zginacz powierzchowny palców • 59

Zginacz głęboki palców • 60

Zginacz długi kciuka • 61

Przywodziciel kciuka • 62

Pierwszy mięsień międzykostny grzbietowy • 63

Pełne nazwy i opis widoku znajdziesz na wskazanych mapach.

Ostoja

Spis map — 2

Mięsień lub grupa • numer strony

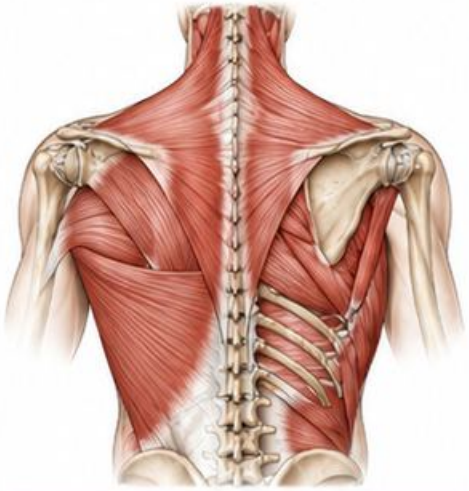

Tułów i kręgosłup

czworoboczny — część poprzeczna • 65
czworoboczny — część wstępująca • 66
równoległoboczny większy • 67
równoległoboczny mniejszy • 68
najszerszy grzbietu — część górna • 69
najszerszy grzbietu — część dolna • 70
piersiowy większy — część obojczykowa • 71
piersiowy większy — część mostkowo-żebrowa • 72
zębaty przedni • 73
zębaty tylny górny • 74
biodrowo-żebrowy klatki piersiowej • 75
najdłuższy klatki piersiowej • 76
wielodzielne — odcinek piersiowy • 77
wielodzielne — odcinek lędźwiowy • 78
biodrowo-żebrowy lędźwi • 79
czworoboczny lędźwi • 80
prosty brzucha • 81
skośne brzucha • 82

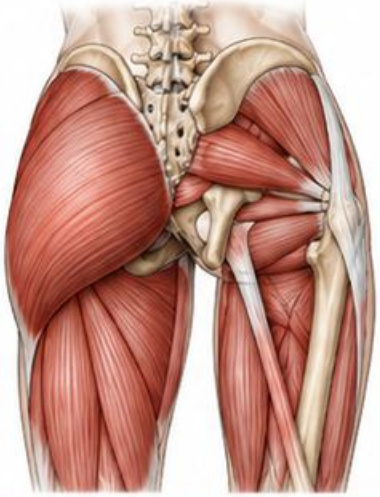

Biodro, pośladki i udo

pośladkowy wielki — część górna • 84
pośladkowy wielki — część dolna • 85
pośladkowy średni — część przednia • 86
pośladkowy średni — część tylna • 87
pośladkowy mały • 88
gruszkowaty • 89
biodrowy • 90
lędźwiowy większy • 91
Naprężacz powięzi szerokiej • 92
krawiecki • 93
prosty uda • 94
obszerny boczny • 95
obszerny przyśrodkowy • 96
obszerny pośredni • 97
przywodziciel długi • 98
przywodziciel wielki • 99
smukły • 100
grzebieniowy • 101



Kolano, podudzie i stopa

dwugłowy uda • 103
półścięgnisty • 104
półbłoniasty • 105
podkolanowy • 106
brzuchaty łydki — głowa przyśrodkowa • 107
brzuchaty łydki — głowa boczna • 108
płaszczkowaty • 109
piszczelowy przedni • 110
piszczelowy tylny • 111
strzałkowy długi • 112
strzałkowy krótki • 113
Prostownik długi palców • 114
Prostownik długi palucha • 115
Zginacz długi palców • 116
Zginacz długi palucha • 117
Zginacz krótki palców • 118
Odwodziciel palucha • 119
międzykostne stopy • 120

Pełne nazwy i opis widoku znajdziesz na wskazanych mapach.

Ostoja

Legenda map

Rozdziel anatomię od odczuwania bólu

Mięsień

Pełne czerwone wypełnienie pokazuje omawianą strukturę. Kości i mięśnie sąsiednie pomagają ustalić jej położenie.



Punkt orientacyjny

Cienka linia łączy nazwę z konkretną strukturą. Sprawdź podpis widoku: przód, tył albo bok.

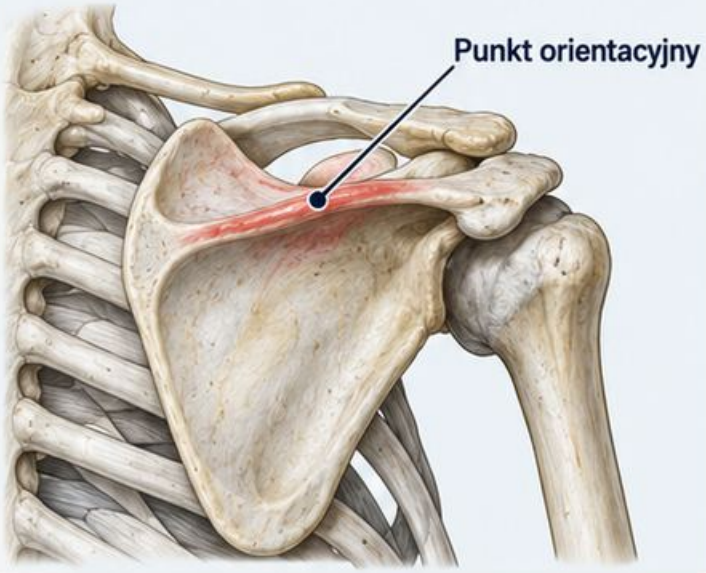

✕ Punkt spustowy

Symbol oznacza schematyczny przykład, a nie stały punkt obecny u każdej osoby ani gotowy cel leczenia.

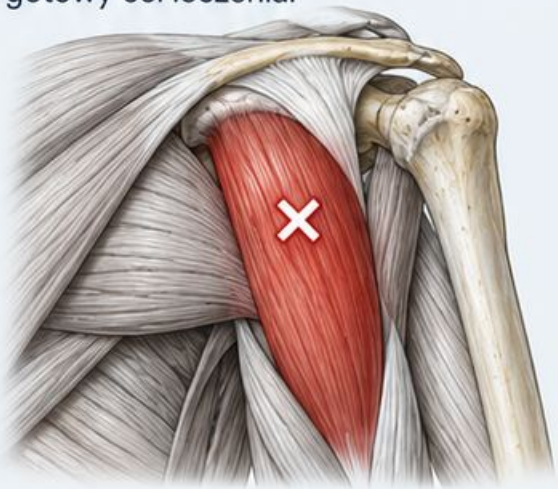

Obszar bólu

Czerwone kreskowanie pokazuje możliwą okolicę odczuć. Jego granice nie są granicami uszkodzenia ani unerwienia.



Mniej pewności

Gdy dane dotyczą całego mięśnia, osobna plansza jego części nie dowodzi odrębnego wzorca bólu.

Sprawdź źródło

Numery w nawiasach odsyłają do bibliografii. Zestawiaj opis z informacjami z wywiadu i badania.

Ostoja

Od mapy do oceny

Podobny ból, różne wyjaśnienia

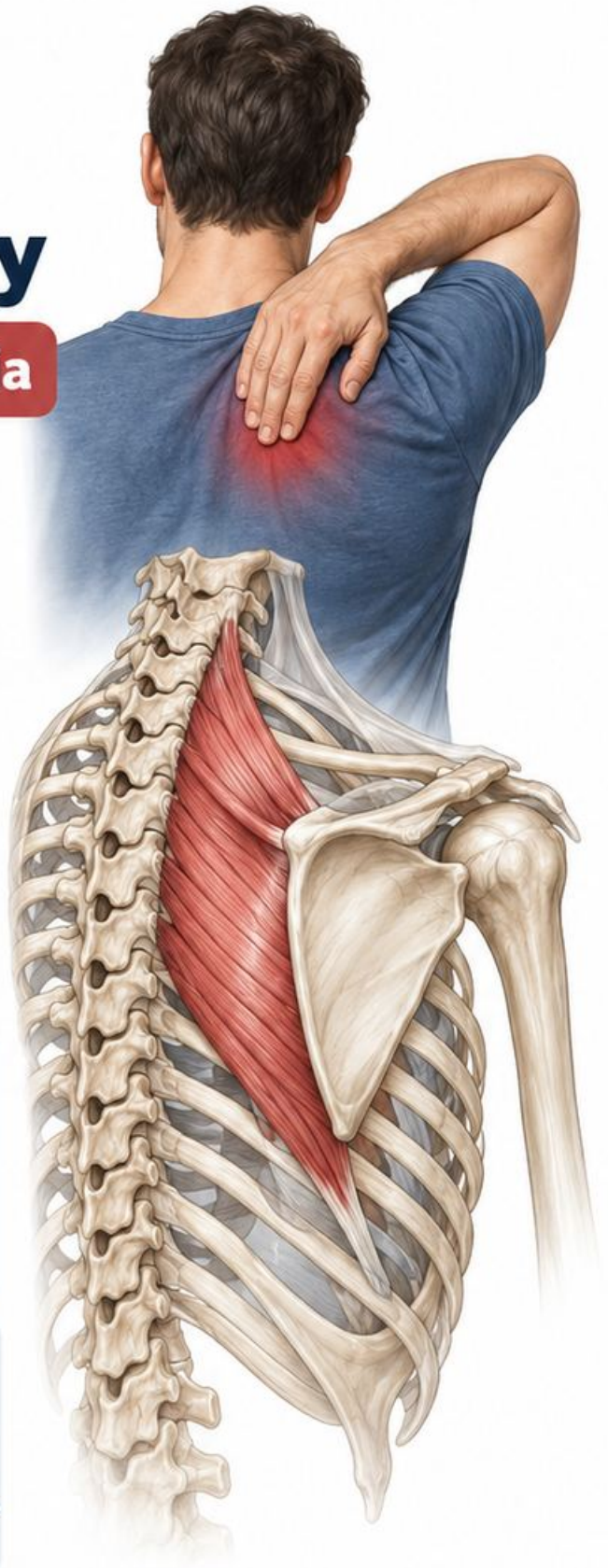

1 Zapisz dolegliwość

Gdzie pacjent odczuwa ból? Kiedy się zaczął? Co zmienia go podczas dnia, ruchu i odpoczynku?

2 Sprawdź bezpieczeństwo

Nowe zaburzenia siły lub czucia, objawy ogólne albo poważny uraz wymagają odpowiedniej oceny. Nie kończ rozumowania na mięśniu.

3 Odczytaj mapę

Oddziel położenie mięśnia od miejsca odczuwania bólu. Zaznacz podobieństwa i różnice zamiast dopasowywać każdą skargę do rysunku.

4 Porównaj informacje

Zestaw wywiad, funkcję i badanie przeprowadzone w granicach uprawnień. Zmieniaj hipotezę, gdy dane do niej nie pasują.

Przykład edukacyjny



Ból przy łopatce może współistnieć z dolegliwościami szyi. Sam podobny obszar na planszy nie rozstrzyga, która struktura ma znaczenie.

Błąd do uniknięcia



Rozpoznawanie źródła bólu wyłącznie dlatego, że pacjent wskazał podobny obszar. [1,5,6]

Ostoja

Moduł

1

Głowa, twarz i szyja

18 map anatomicznych

Mięśnie żucia • mięśnie szyi • okolica podpotyliczna

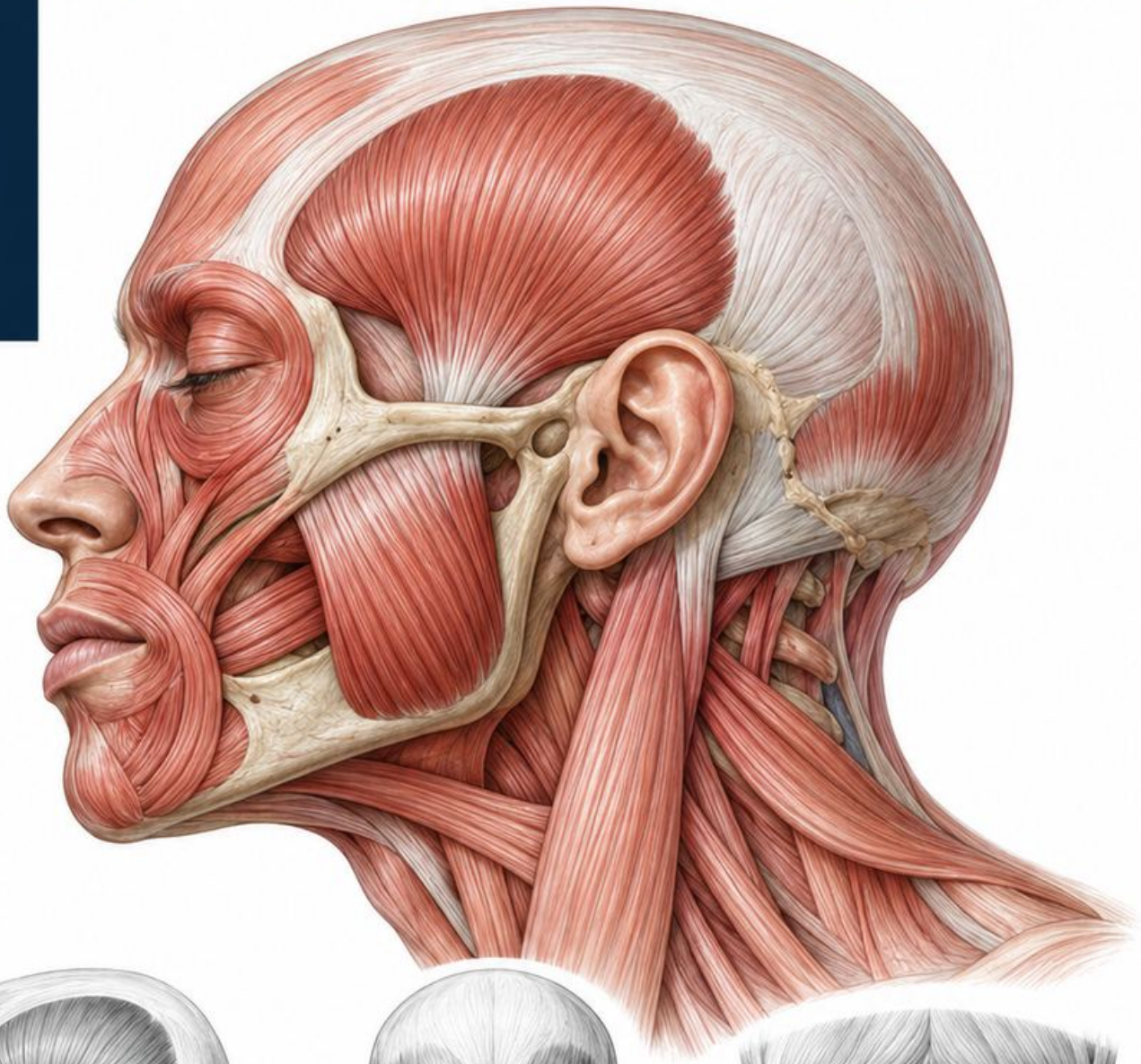



Co zobaczysz

Położenie mięśnia, punkty orientacyjne i możliwe obszary bólu rzutowanego.

Jak czytać mapy

Najpierw anatomia. Następnie obszar bólu. Na końcu pytania i kontekst kliniczny. Podobny obszar bólu może mieć różne przyczyny.

MAPA 001

ŻWACZ

Ból rzutowany i punkt spustowy

FUNKCJA
Unosi żuchwę i wspomaga żucie.

POCHODZENIE
Kość jarzmowa i łuk jarzmowy.

PRZYCZEP
Boczna powierzchnia gałęzi i kąt żuchwy.

UNERWIENIE
Nerw żwaczowy, gałąź V3 nerwu trójdzielnego.

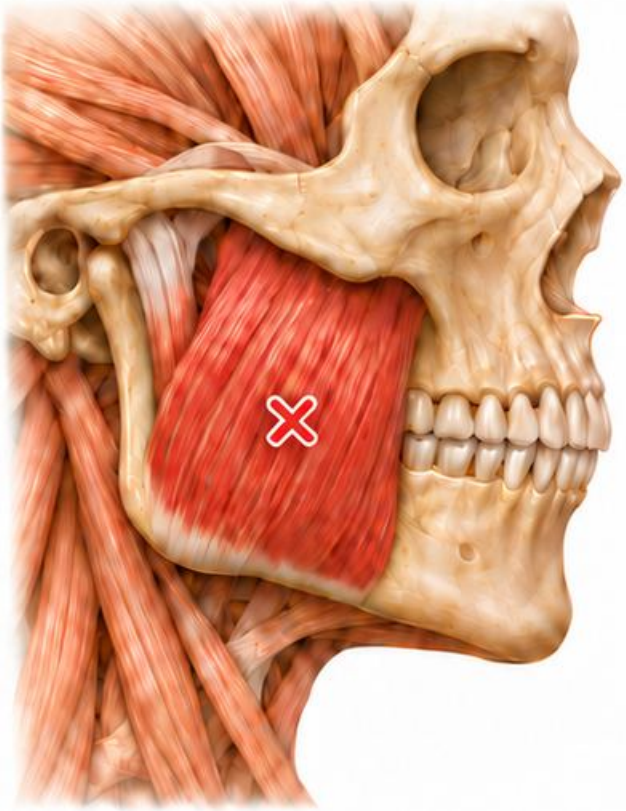

PUNKT SPUSTOWY
Możliwa tkliwość w brzuchu. Znak X pokazuje obszar orientacyjny, nie cel ucisku.

BÓL RZUTOWANY
Ból rzutowany może być odczuwany w żuchwie, zębach lub okolicy ucha; wzorzec nie rozpoznaje przyczyny.

WZORCE BÓLU RZUTOWANEGO — SCHEMAT ORIENTACYJNY

1 ŻUCHWA

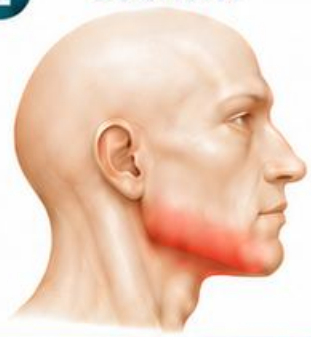

2 ZĘBY

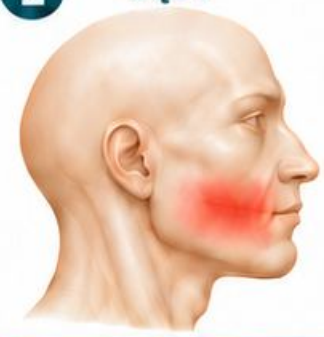

3 OKOLICA UCHA

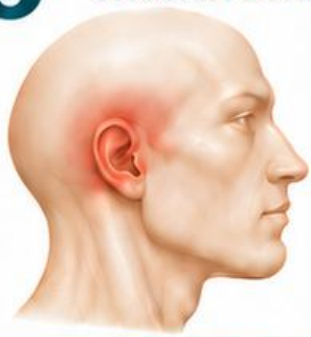

JAK ZLOKALIZOWAĆ
Delikatnie zbadaj dostępny brzusiec na bocznej powierzchni żuchwy. Nie uciskaj jamy ustnej.

MOŻLIWE OBJAWY
Tkliwość policzka; dyskomfort przy żuciu lub zaciskaniu zębów. Objawy wymagają indywidualnej oceny.

WSKAZÓWKA KLINICZNA
Tkliwość żwacza może współwystępować z bólem żuchwy. Sama zgodność miejsca nie wskazuje źródła.

ŹRÓDŁA: [11], [12], [18], [27], [90].

MAPA 002

Mięsień skroniowy – część przednia

Ból rzutowany i punkt spustowy

FUNKCJA
Unosi żuchwę; przednie włókna wspierają jej wysunięcie.

POCHODZENIE
Dół skroniowy i powięź skroniowa.

PRZYCZEP
Wyrostek dziobiasty i przedni brzeg gałęzi żuchwy.

UNERWIENIE
Nerwy skroniowe głębokie, V3.

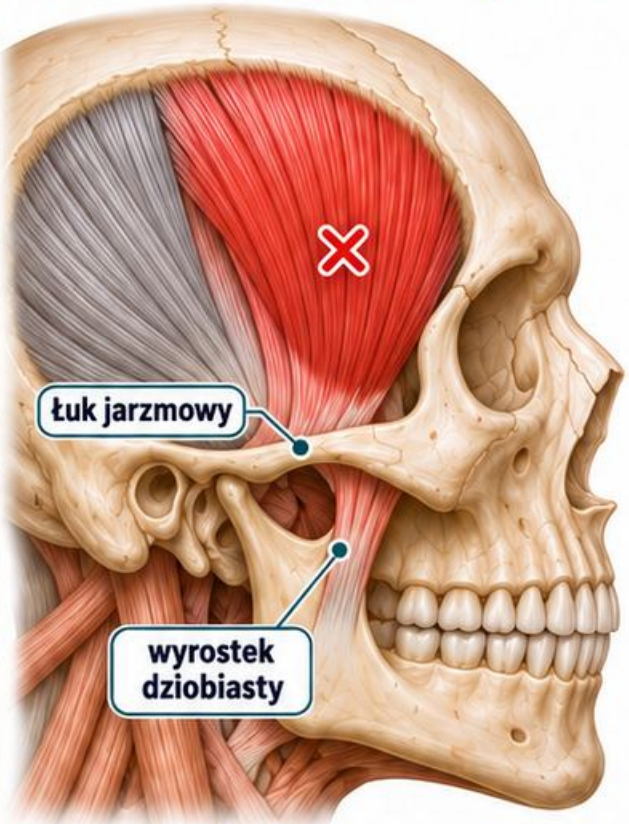

PUNKT SPUSTOWY
Orientacyjny obszar tkliwości w przednim wachlarzu, nad łukiem jarzmowym.

BÓL RZUTOWANY
Klasycznie opisywane odczucia obejmują skroń i czoło; badanie eksperymentalne wywoływało ból głowy.

WZORCE BÓLU RZUTOWANEGO

1 SKROŃ

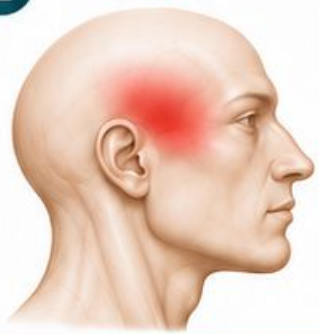

2 CZOŁO

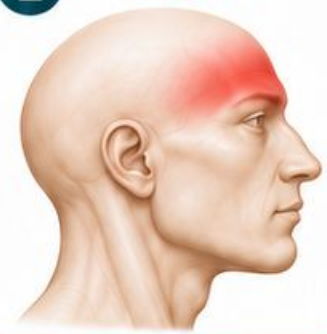

3 PRZÓD GŁOWY

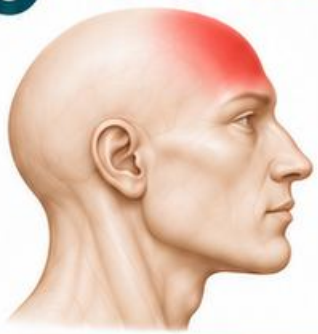

JAK ZNALEŹĆ PUNKT SPUSTOWY
Oceń powierzchowny wachlarz nad łukiem jarzmowym; nie uciskaj oka ani skroni naczyniowo.

OZNAKI I OBJAWY TOWARZYSZĄCE
Możliwy ból skroni przy żuciu lub zaciskaniu; nie rozpoznaje przyczyny bólu zęba.

WSKAZÓWKA KLINICZNA | Oddziel obserwację ruchu żuchwy od rozpoznania stomatologicznego.

ŹRÓDŁA: [18], [21], [27], [90], [91].

MAPA 003

Mięsień skroniowy — część tylna

Ból rzutowany i punkt spustowy

FUNKCJA
Unosi i cofa żuchwę; tylne włókna wspierają retruzję.

POCHODZENIE
Dół skroniowy i powięź skroniowa.

PRZYCZEP
Wyrostek dziobiasty i przedni brzeg gałęzi żuchwy.

UNERWIENIE
Nerwy skroniowe głębokie, V3.

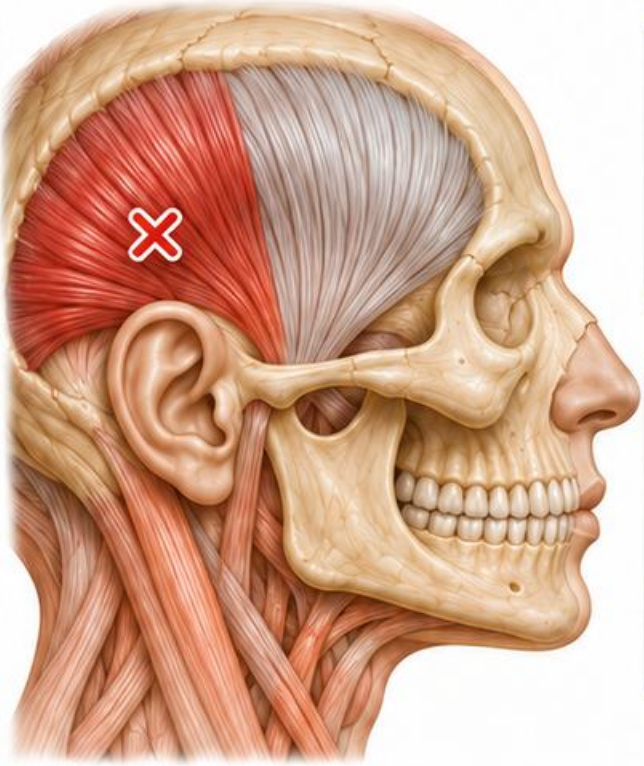

PUNKT SPUSTOWY
X w tylnym wachlarzu nad uchem; orientacyjna tkliwość, nie cel ucisku.

BÓL RZUTOWANY
Opisy klasyczne obejmują tylną skroń i boczną okolicę głowy; granice są zmienne.

WZORCE BÓLU RZUTOWANEGO

1 TYLNA SKROŃ

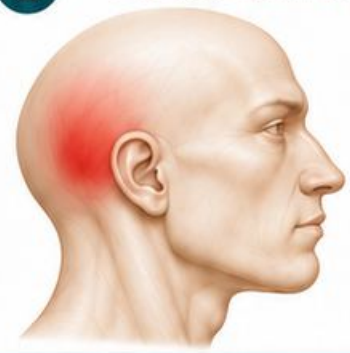

2 OKOLICA UCHA

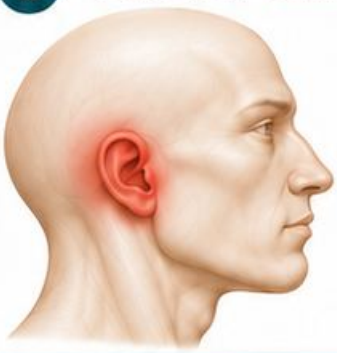

3 BOK GŁOWY

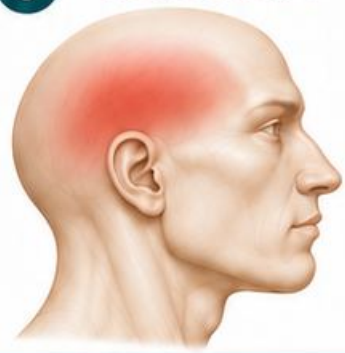

JAK ZNALEŹĆ PUNKT SPUSTOWY
Porównaj tylną część wachlarza nad łukiem jarzmowym; nie wprowadzaj ucisku do ucha.

OZNAKI I OBJAWY TOWARZYSZĄCE
Możliwe napięcie skroni przy żuciu; ból ucha wymaga odrębnej oceny.

WSKAZÓWKA KLINICZNA
Podział włókien jest anatomiczny, nie dowodzi osobnego wzorca dla każdego pasma.

ŹRÓDŁA: [18], [21], [27], [90], [91].

MAPA 004

Mięsień skrzydłowy przyśrodkowy

Ból rzutowany i punkt spustowy

FUNKCJA
Unosi i wysuwa żuchwę; jednostronnie wspiera ruch boczny.

POCHODZENIE
Głowa głęboka: dół skrzydłowy i powierzchnia przyśrodkowa blaszki bocznej kości klinowej. Głowa powierzchowna: guz szczęki i wyrostek piramidowy kości podniebiennej.

PRZYCZEP
Powierzchnia przyśrodkowa kąta i gałęzi żuchwy.

UNERWIENIE
Nerw skrzydłowy przyśrodkowy, V3.

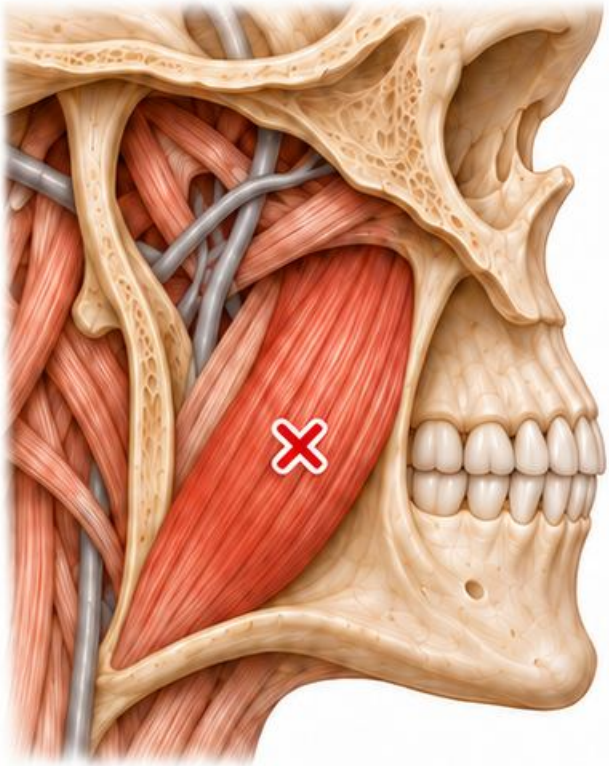

PUNKT SPUSTOWY
Mięsień jest głęboki; X oznacza wyłącznie schematyczną okolicę, bez wskazania ucisku.

BÓL RZUTOWANY
W eksperymencie zgłaszano także odczucia wewnątrz ust; nie określa to stałego pola bólu.

WZORCE BÓLU RZUTOWANEGO

1 JAMA USTNA
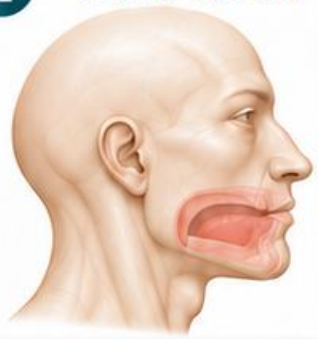

2 KĄT ŻUCHWY
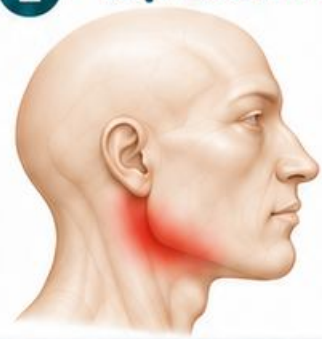

3 OKOLICA ZĘBÓW


JAK ZNALEŹĆ PUNKT SPUSTOWY
Pokaż położenie na przekroju anatomicznym; nie instruuj głębokiej palpacji.

OZNAKI I OBJAWY TOWARZYSZĄCE
Dyskomfort przy żuciu może mieć wiele źródeł, w tym zęby i staw.

WSKAZÓWKA KLINICZNA | Głęboka lokalizacja wyklucza samodzielne poszukiwanie punktu uciskiem.

ŹRÓDŁA: [18], [20], [27], [90], [91].

MAPA 005

Mięsień skrzydłowy boczny

Ból rzutowany i punkt spustowy

FUNKCJA
Wysuwa żuchwę i pomaga w ruchu bocznym oraz otwieraniu ust.

POCHODZENIE
Dół podskroniowy: skrzydło większe kości klinowej i blaszka boczna.

PRZYCZEP
Dołek skrzydłowy żuchwy oraz krążek i torebka stawu skroniowo-żuchwowego.

UNERWIENIE
Nerw skrzydłowy boczny, V3.

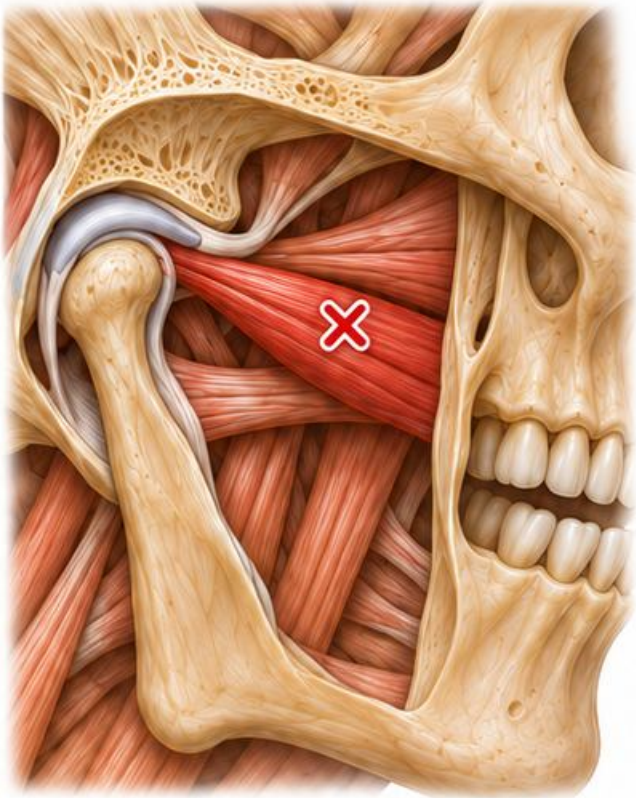

PUNKT SPUSTOWY
Głęboka okolica przed stawem; X orientacyjny, nie cel palpacji.

BÓL RZUTOWANY
Badanie eksperymentalne opisywało odczucia wewnątrzustne; mapy klasyczne obejmują okolice przed uchem i żuchwy.

WZORCE BÓLU RZUTOWANEGO

1 PRZED UCHEM

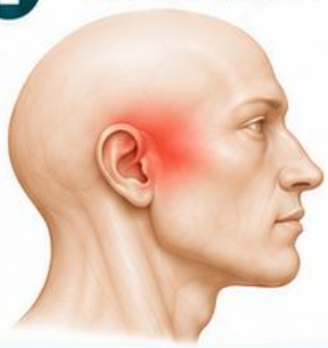

2 JAMA USTNA

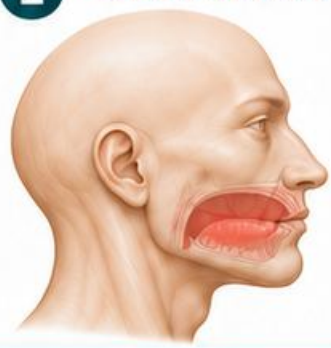

3 ŻUCHWA

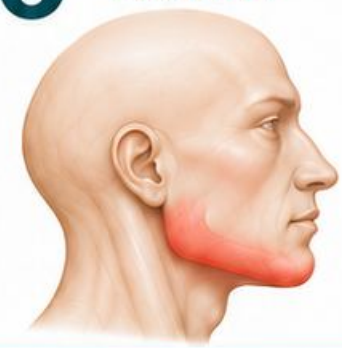

JAK ZNALEŹĆ PUNKT SPUSTOWY
Użyj przekroju, by pokazać relację mięśnia ze stawem; nie zalecaj ucisku.

OZNAKI I OBJAWY TOWARZYSZĄCE
Ból przed uchem lub przy otwieraniu ust wymaga różnicowania stawu i zębów.

WSKAZÓWKA KLINICZNA | Widok pokazuje anatomię, nie procedurę badania głębokiej okolicy.

ŹRÓDŁA: [18], [20], [27], [90], [91].

MAPA 006

Mięsień dwubrzuścowy

Ból rzutowany i punkt spustowy

FUNKCJA
Unosi kość gnykową i pomaga obniżać żuchwę.

POCHODZENIE
Brzusiec przedni: dół dwubrzuścowy żuchwy; tylny: wcięcie sutkowe.

PRZYCZEP
Ścięgno pośrednie przy kości gnykowej, utrzymywane pętlą włóknistą.

UNERWIENIE
Przedni: nerw żuchwowo-gnykowy V3; tylny: gałąź VII.

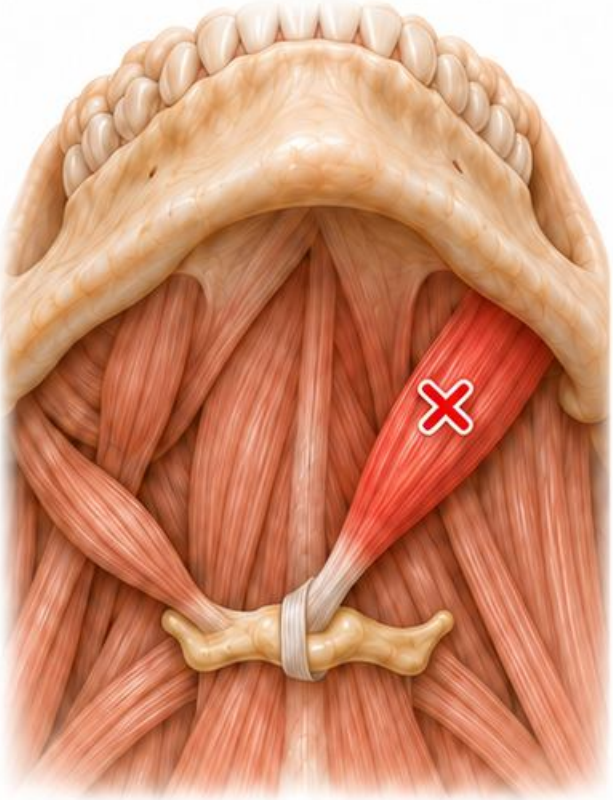

PUNKT SPUSTOWY
X wyłącznie na brzuścu przednim pod żuchwą.

BÓL RZUTOWANY
Ból eksperymentalny brzuśca przedniego bywał odczuwany na czubku języka; nie przenoś wyniku na tylny.

WZORCE BÓLU RZUTOWANEGO

1 POD ŻUCHWĄ

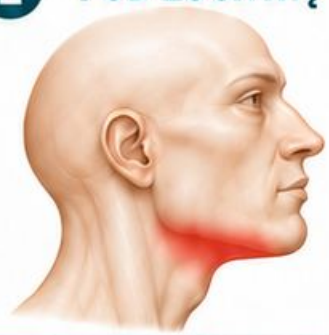

2 CZUBEK JĘZYKA



3 JAMA USTNA



JAK ZNALEŹĆ PUNKT SPUSTOWY
Oznacz oba brzuśce i ścięgno na schemacie; bez palpacji dna jamy ustnej.

OZNAKI I OBJAWY TOWARZYSZĄCE
Dyskomfort przy połykaniu wymaga indywidualnej oceny.

WSKAZÓWKA KLINICZNA | Badany wzorzec dotyczył brzuśca przedniego, nie całego mięśnia.

ŹRÓDŁA: [18], [20], [27], [90], [91].

MAPA 007

Mięsień mostkowo-obojczykowo-sutkowy – głowa mostkowa

Ból rzutowany i punkt spustowy

FUNKCJA
Zgina szyję; jednostronnie obraca głowę w stronę przeciwną.

POCHODZENIE
Rękojeść mostka.

PRZYCZEP
Wyrostek sutkowaty i boczna część kresy karkowej górnej.

UNERWIENIE
Nerw dodatkowy XI; czuciowo gałęzie C2–C3.

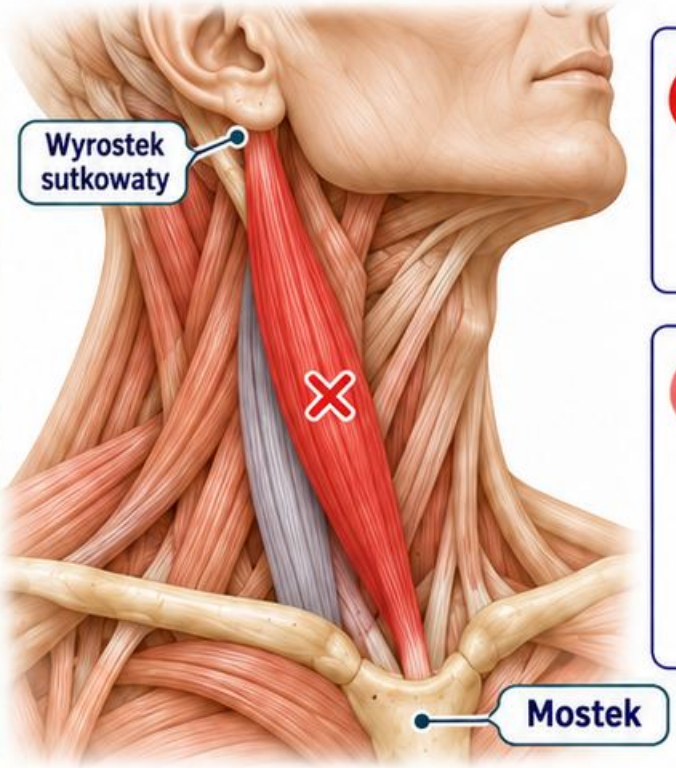

PUNKT SPUSTOWY
X na brzuścu mostkowym; nie na naczyniach szyi.

BÓL RZUTOWANY
Klasyczne mapy SCM obejmują skroń, czoło i okolice oka; badania opisują wzorzec mięśnia, nie odrębnej głowy.

WZORCE BÓLU RZUTOWANEGO

1 SKROŃ

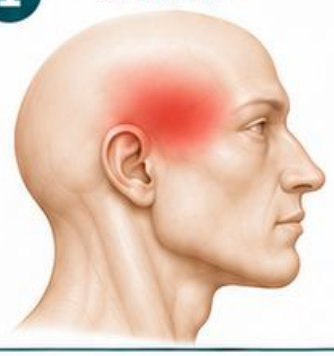

2 CZOŁO

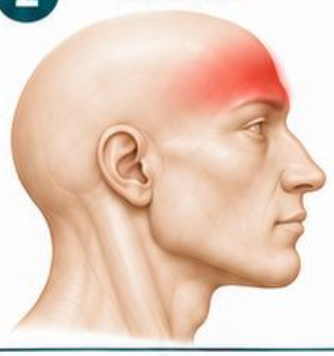

3 OKOLICA OKA

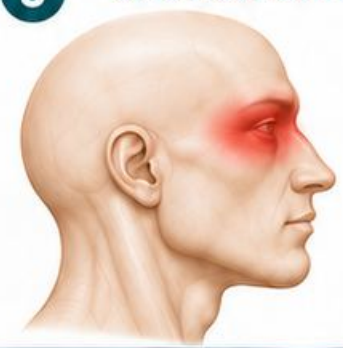

JAK ZNALEŹĆ PUNKT SPUSTOWY
Pokaż przebieg powierzchownie od mostka ku wyrostkowi sutkowatemu; nie uciskaj przedniej szyi.

OZNAKI I OBJAWY TOWARZYSZĄCE
Możliwe napięcie szyi z bólem głowy; zawroty i zaburzenia widzenia wymagają odrębnej oceny.

WSKAZÓWKA KLINICZNA | Nie przypisuj objawów neurologicznych samemu SCM.

ŹRÓDŁA: [18], [22], [30], [90], [91].

MAPA 008

Mięsień mostkowo-obojczykowo-sutkowy — głowa obojczykowa

Ból rzutowany i punkt spustowy

FUNKCJA
Zgina szyję; jednostronnie obraca głowę w stronę przeciwną.

POCHODZENIE
Przyśrodkowa część obojczyka.

PRZYCZEP
Wyrostek sutkowaty i boczna część kresy karkowej górnej.

UNERWIENIE
Nerw dodatkowy XI; czuciowo gałęzie C2–C3.

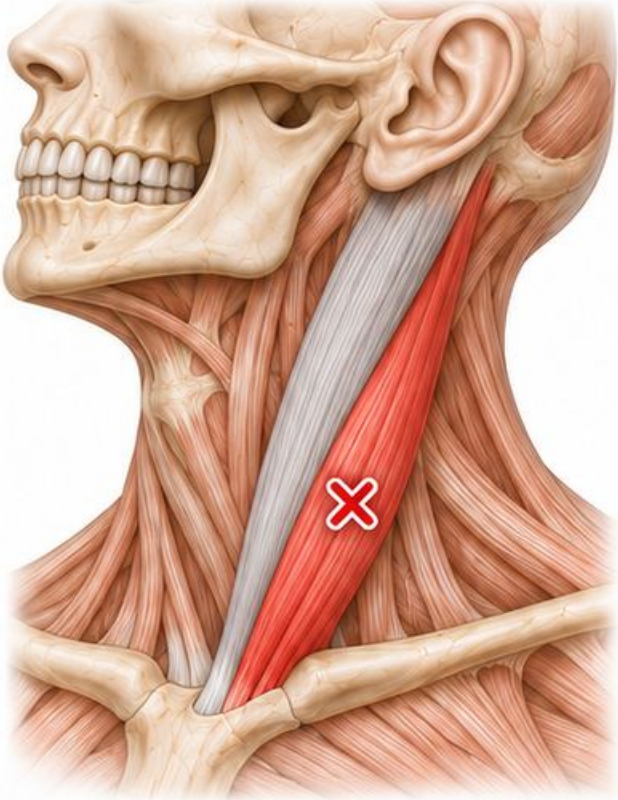

PUNKT SPUSTOWY
X na głowie obojczykowej; obszar orientacyjny.

BÓL RZUTOWANY
Wzorzec bólu klasycznie opisywany dla SCM może obejmować skroń, czoło i okolice oka; nie dzieli się pewnie między głowy.

WZORCE BÓLU RZUTOWANEGO

1 SKROŃ

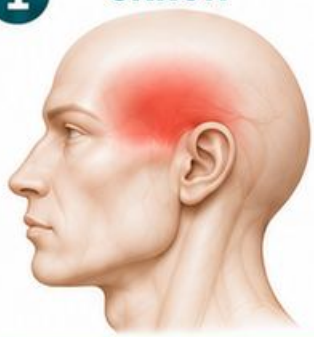

2 CZOŁO

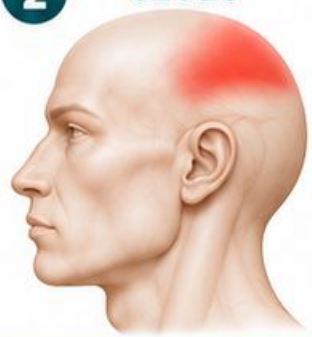

3 OKOLICA OKA

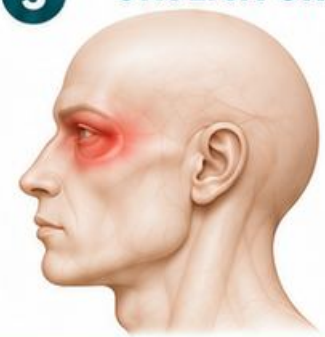

JAK ZNALEŹĆ PUNKT SPUSTOWY
Porównaj początek obojczykowy z mostkowym; bez nacisku na przednią szyję.

OZNAKI I OBJAWY TOWARZYSZĄCE
Ból głowy może współwystępować ze sztywnością szyi, lecz nie wskazuje źródła.

WSKAZÓWKA KLINICZNA | Obie głowy łączą się; różnica przyczepu nie dowodzi dwóch map klinicznych.

ŹRÓDŁA: [18], [22], [30], [90], [91].

MAPA 009

Mięsień czworoboczny – część zstępująca

Ból rzutowany i punkt spustowy

FUNKCJA
Unosi łopatkę i uczestniczy w jej rotacji ku górze.

POCHODZENIE
Kresa karkowa górna, guzowatość potyliczna zewnętrzna i więzadło karkowe.

PRZYCZEP
Boczna część obojczyka, wyrostek barkowy i grzebień łopatki.

UNERWIENIE
Nerw dodatkowy XI; propriocepcja C3–C4.

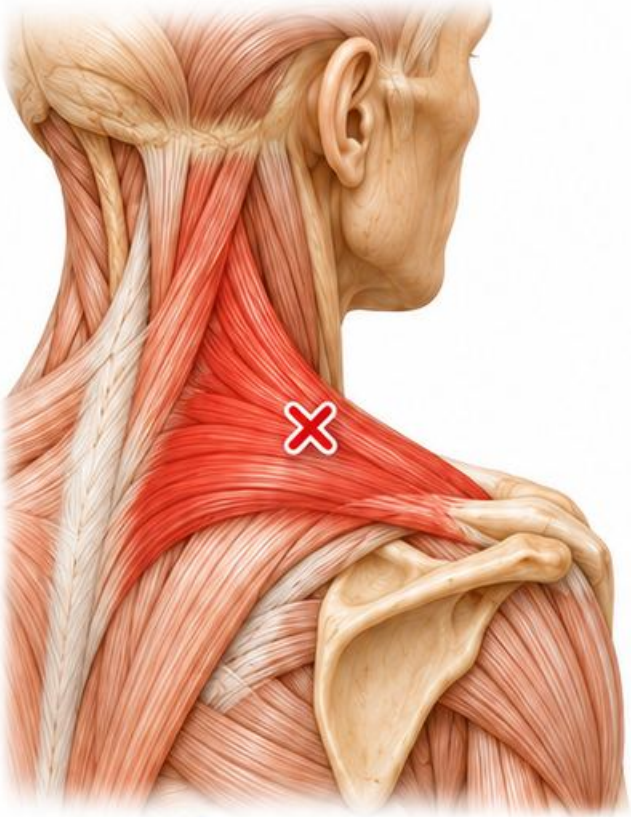

PUNKT SPUSTOWY
X na górnym paśmie między szyją a barkiem.

BÓL RZUTOWANY
Opisywany wzorzec obejmuje bok szyi i skroń; badanie pediatryczne nie wyznacza granic dla każdej osoby.

WZORCE BÓLU RZUTOWANEGO

1 **BOK SZYI**

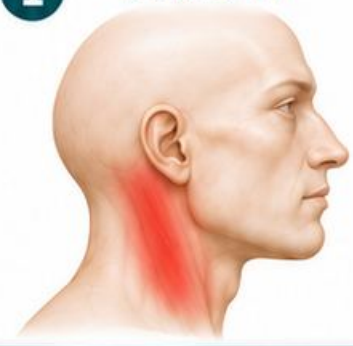

2 **SKROŃ**

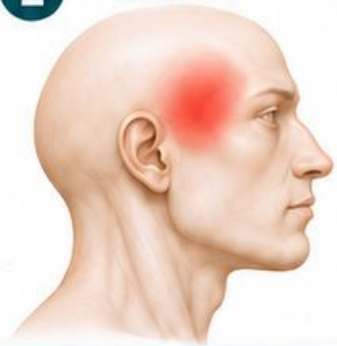

3 **GÓRNY BARK**

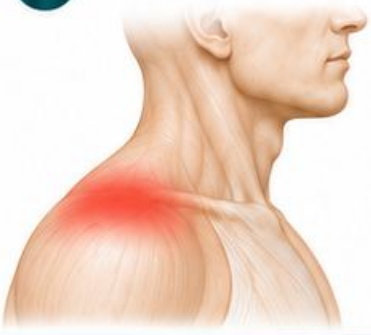

JAK ZNALEŹĆ PUNKT SPUSTOWY
Zlokalizuj pasmo między karkiem a barkiem; X nie oznacza punktu obowiązkowego.

OZNAKI I OBJAWY TOWARZYSZĄCE
Tkliwość i ból przy unoszeniu barku mogą współwystępować.

WSKAZÓWKA KLINICZNA | Ból głowy wymaga oceny całego obrazu, nie tylko zgodności z mapą.

ŹRÓDŁA: [18], [28], [90], [91].

MAPA 010

Mięsień dźwigacz łopatki

Ból rzutowany i punkt spustowy

FUNKCJA
Unosi i obraca łopatkę ku dołowi; wspomaga zgięcie boczne szyi.

POCHODZENIE
Wyrostki poprzeczne C1–C4.

PRZYCZEP
Brzeg przyśrodkowy łopatki powyżej grzebienia, w tym kąt górny.

UNERWIENIE
Nerw grzbietowy łopatki C5 i gałęzie C3–C4.

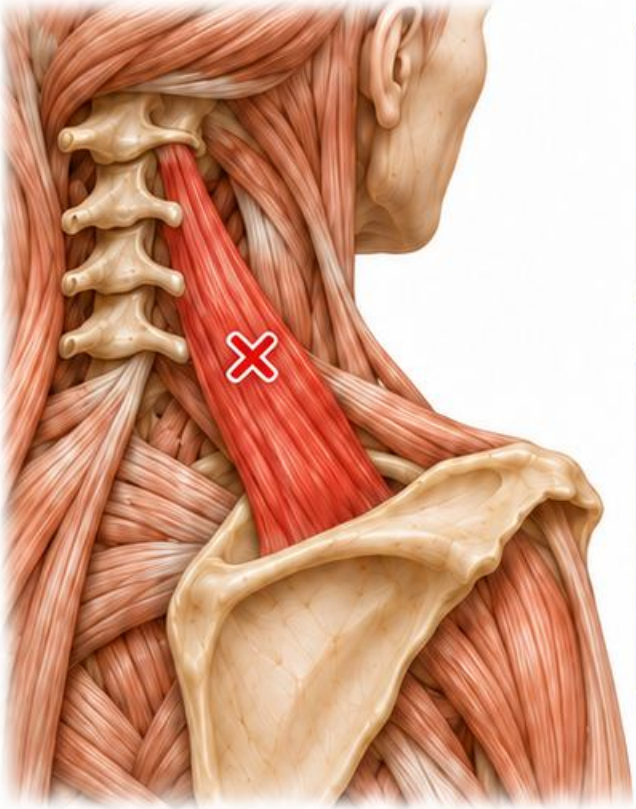

PUNKT SPUSTOWY
X na paśmie od górnego kąta łopatki ku szyi.

BÓL RZUTOWANY
Klasyczne mapy bólu obejmują górny kąt łopatki i bok szyi; zakres różni się między osobami.

WZORCE BÓLU RZUTOWANEGO

1 **BOK SZYI**

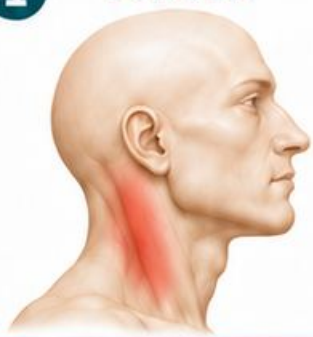

2 **KĄT GÓRNY ŁOPATKI**

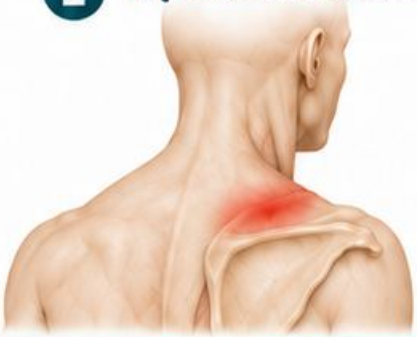

3 **BRZEG PRZYŚRODKOWY ŁOPATKI**



JAK ZNALEŹĆ PUNKT SPUSTOWY
Śledź przebieg od C1–C4 do kąta górnego; nie naciskaj głęboko karku.

OZNAKI I OBJAWY TOWARZYSZĄCE
Sztywność przy obracaniu szyi może współwystępować z bólem przyśrodkowej łopatki.

WSKAZÓWKA KLINICZNA | Podobne odczucia mogą pochodzić z innych struktur szyi i barku.

ŹRÓDŁA: [18], [27], [90], [91].

MAPA 011

Mięsień pochyły przedni

Ból rzutowany i punkt spustowy

FUNKCJA
Zgina bocznie szyję i unosi pierwsze żebro podczas wdechu.

POCHODZENIE
Guzki przednie wyrostków poprzecznych C3–C6.

PRZYCZEP
Guzek mięśnia pochyłego na pierwszym żebrze.

UNERWIENIE
Gałęzie przednie nerwów szyjnych C4–C6.

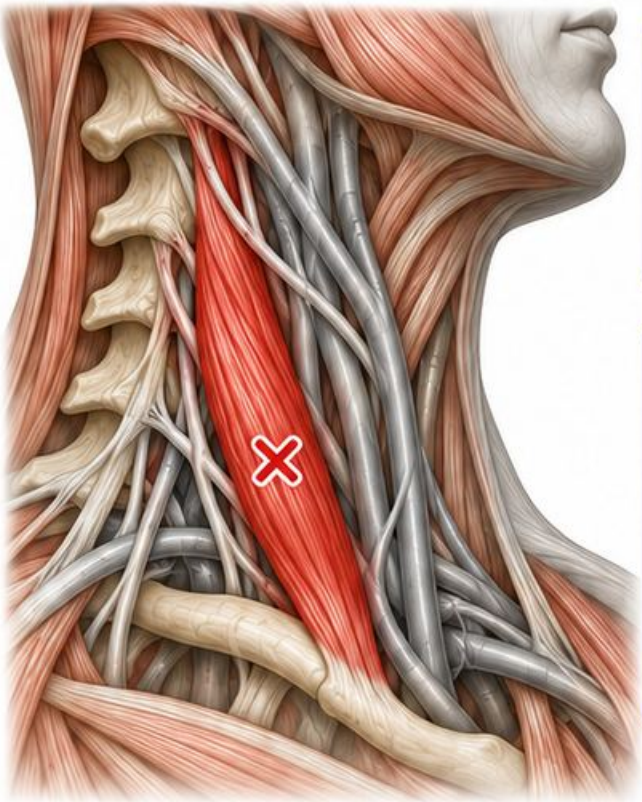

PUNKT SPUSTOWY
X schematyczny na mięśniu; nie wskazuje dostępu przez tkanki głębokie.

BÓL RZUTOWANY
Opisy kliniczne zespołu pochyłych obejmują szyję i kończynę górną; nie wyznaczają swoistego pola jednego mięśnia.

WZORCE BÓLU RZUTOWANEGO

1 SZYJA

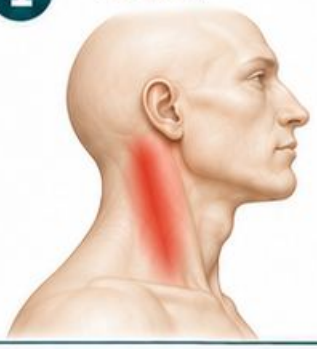

2 BARK

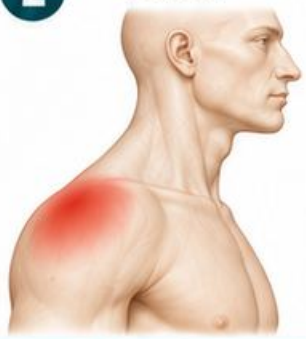

3 RAMIĘ



JAK ZNALEŹĆ PUNKT SPUSTOWY
Pokaż relację mięśnia do pierwszego żebra; nie uciskaj głęboko przy naczyniach i splocie.

OZNAKI I OBJAWY TOWARZYSZĄCE
Drętwienie lub osłabienie ręki wymaga oceny neurologicznej.

WSKAZÓWKA KLINICZNA | Nie przypisuj objawów ręki mięśniowi bez pełnego różnicowania.

ŹRÓDŁA: [18], [23], [31], [90], [91].

MAPA 012

Mięsień pochyły środkowy

Ból rzutowany i punkt spustowy

FUNKCJA
Zgina szyję bocznie i może unosić pierwsze żebro.

POCHODZENIE
Guzki tylne wyrostków poprzecznych C2–C7.

PRZYCZEP
Górna powierzchnia pierwszego żebra, za bruzdą tętnicy podobojczykowej.

UNERWIENIE
Gałęzie przednie nerwów szyjnych C3–C8.

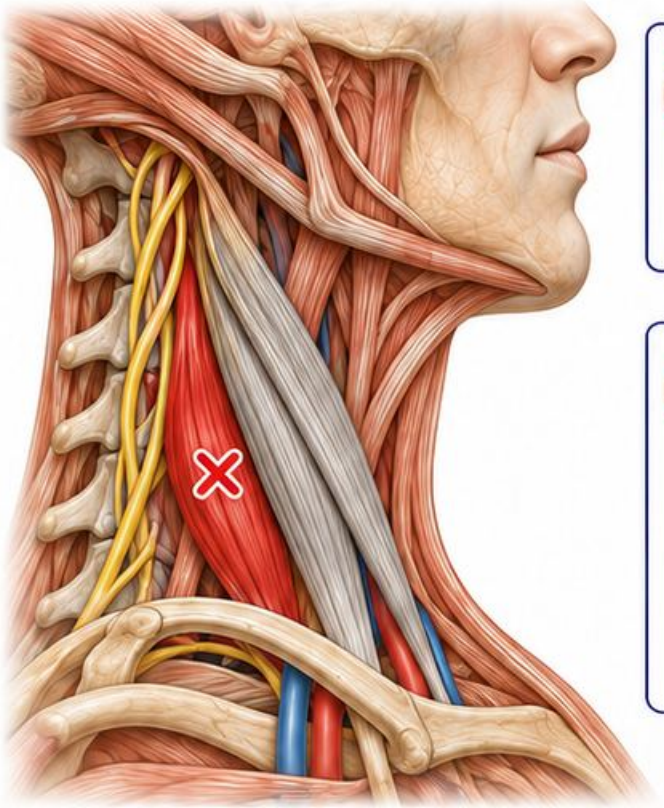

PUNKT SPUSTOWY
X orientacyjny na mięśniu środkowym, nie przy splocie.

BÓL RZUTOWANY
Mapy klasyczne opisują szyję i ramię; dowody kliniczne często dotyczą grupy pochyłych, nie izolowanego mięśnia.

WZORCE BÓLU RZUTOWANEGO

1 **BOK SZYI**

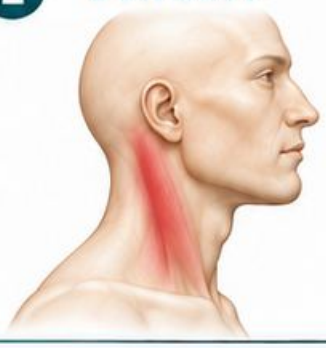

2 **BARK**



3 **RAMIĘ**



JAK ZNALEŹĆ PUNKT SPUSTOWY
Porównaj warstwy przednią i środkową na przekroju; bez głębokiego ucisku.

OZNAKI I OBJAWY TOWARZYSZĄCE
Ból lub parestezje ręki mają wiele możliwych przyczyn.

WSKAZÓWKA KLINICZNA | Nie traktuj podobieństwa do obrysu jako testu na zespół pochyłych.

ŹRÓDŁA: [18], [23], [31], [90], [91].

MAPA 013

Mięsień pochyły tylny

Ból rzutowany i punkt spustowy

FUNKCJA
Zgina szyję bocznie; może wspomagać unoszenie drugiego żebra.

POCHODZENIE
Guzki tylne wyrostków poprzecznych C4–C6.

PRZYCZEP
Powierzchnia zewnętrzna drugiego żebra.

UNERWIENIE
Gałęzie przednie nerwów szyjnych, głównie C6–C8.

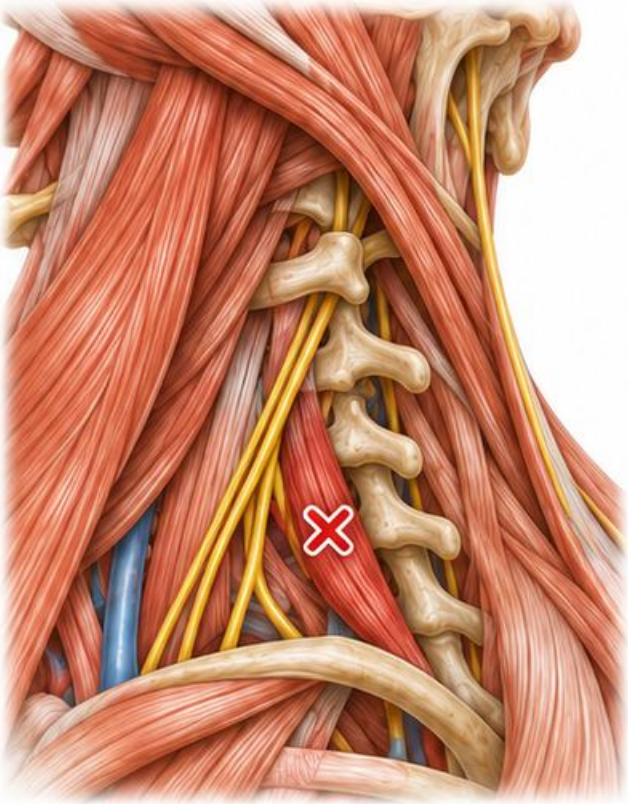

PUNKT SPUSTOWY
X tylko orientuje na tylnym mięśniu; nie jest wskazaniem do ucisku.

BÓL RZUTOWANY
Odrębny wzorzec tego mięśnia jest słabo ustalony; mapy grupowe nie uzasadniają precyzyjnej plamy dla pojedynczego mięśnia.

WZORCE BÓLU RZUTOWANEGO

1 SZYJA

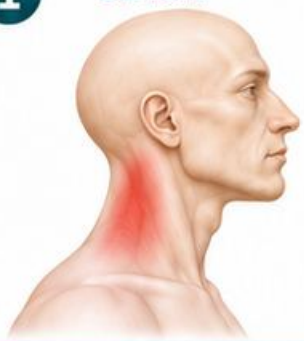

2 GÓRNY BARK

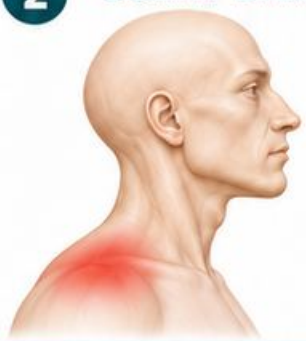

3 RAMIĘ



JAK ZNALEŹĆ PUNKT SPUSTOWY
Użyj warstwowego schematu tylno-bocznej szyi; nie wykonuj głębokiej palpacji.

OZNAKI I OBJAWY TOWARZYSZĄCE
Możliwy miejscowy dyskomfort przy ruchu szyi; objawy kończyny wymagają oceny.

WSKAZÓWKA KLINICZNA | Oddziel anatomię mięśnia od pola objawów zgłaszanych indywidualnie.

ŹRÓDŁA: [18], [23], [27], [90], [91].

MAPA 014

Mięśnie podpotyliczne

Ból rzutowany i punkt spustowy

FUNKCJA
Prostują i rotują głowę; stabilizują połączenie czaszkowo-szyjne.

POCHODZENIE
Guzek tylny C1, wyrostek kolczysty C2 oraz wyrostki poprzeczne C1–C2, zależnie od mięśnia.

PRZYCZEP
Kość potyliczna i wyrostek poprzeczny C1, zależnie od mięśnia.

UNERWIENIE
Nerw podpotyliczny C1.

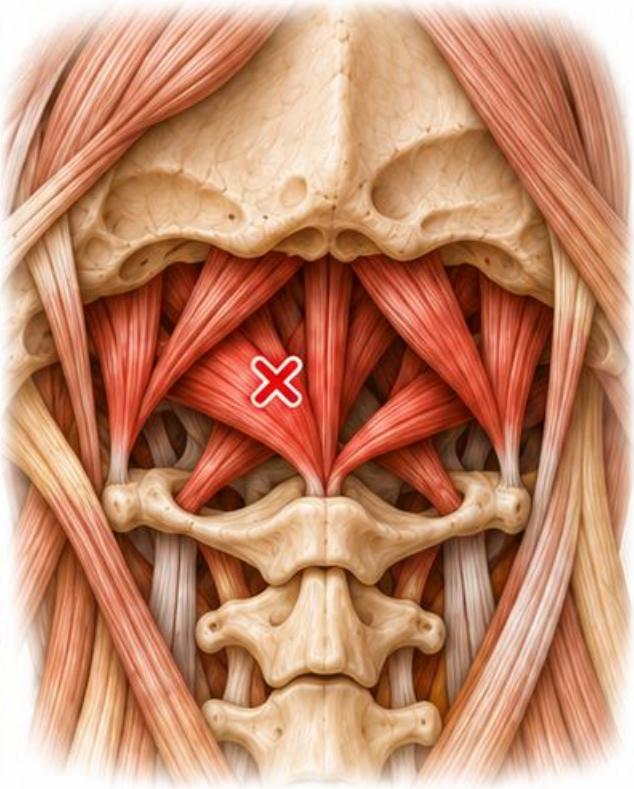

PUNKT SPUSTOWY
X zaznacza grupę głęboką wyłącznie na schemacie, bez palpacji.

BÓL RZUTOWANY
W badaniu dzieci opisywano ból wewnątrz głowy, czoła i za oczami; to nie uniwersalna mapa dorosłych.

WZORCE BÓLU RZUTOWANEGO

1 POTYLICA

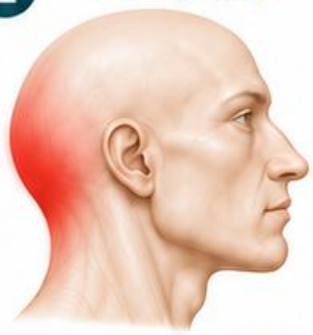

2 CZOŁO

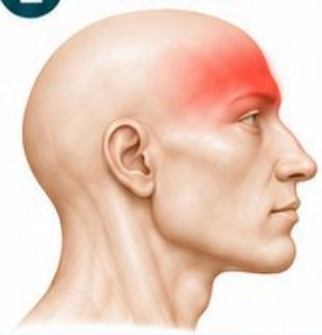

3 ZA OCZAMI

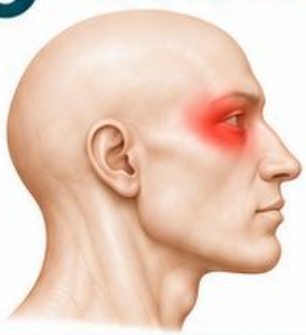

JAK ZNALEŹĆ PUNKT SPUSTOWY
Pokaż warstwę podpotyliczną z kością potyliczną i C1–C2; nie sugeruj głębokiego ucisku.

OZNAKI I OBJAWY TOWARZYSZĄCE
Ból głowy i ograniczenie rotacji mogą współwystępować.

WSKAZÓWKA KLINICZNA | Badanie dotyczyło grupy i określonej populacji; oceń inne przyczyny bólu głowy.

ŹRÓDŁA: [18], [28], [29], [90], [91].

MAPA 015

Mięsień płatowaty głowy

Ból rzutowany i punkt spustowy

FUNKCJA
Obustronnie prostuje głowę; jednostronnie obraca ją w tę samą stronę.

POCHODZENIE
Więzadło karkowe i wyrostki kolczyste C7–T3/T4.

PRZYCZEP
Wyrostek sutkowaty i boczna część kresy karkowej górnej.

UNERWIENIE
Gałęzie tylne nerwów szyjnych.

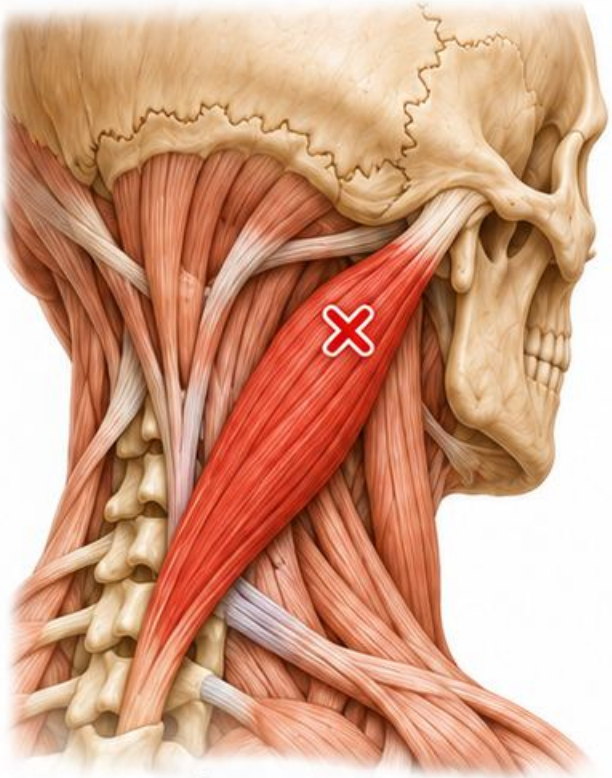

PUNKT SPUSTOWY
X na górnym paśmie mięśnia, z dala od ucha.

BÓL RZUTOWANY
Klasyczne mapy opisują potylicę i skroń; badania głowy wykazują zmienność, nie granice diagnostyczne.

WZORCE BÓLU RZUTOWANEGO

1 **POTYLICA**



2 **SKROŃ**

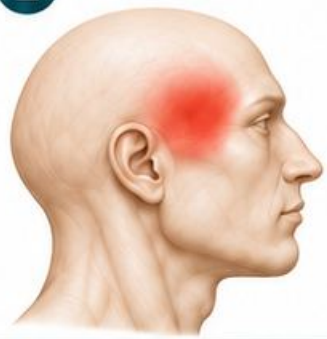

3 **BOK GŁOWY**

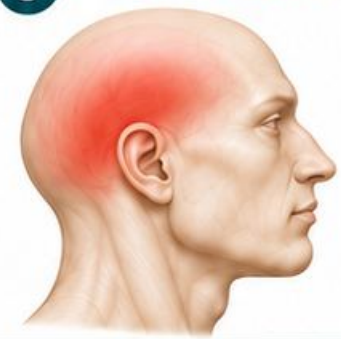

JAK ZNALEŹĆ PUNKT SPUSTOWY
Śledź skośny przebieg ku wyrostkowi sutkowatemu; nie uciskaj okolicy za uchem.

OZNAKI I OBJAWY TOWARZYSZĄCE
Możliwy ból karku przy rotacji głowy.

WSKAZÓWKA KLINICZNA | Objawy głowy nie potwierdzają źródła mięśniowego.

ŹRÓDŁA: [18], [21], [24], [90], [91].

MAPA 016

Mięsień płatowaty szyi

Ból rzutowany i punkt spustowy

FUNKCJA
Obustronnie prostuje szyję; jednostronnie rotuje ją w tę samą stronę.

POCHODZENIE
Wyrostki kolczyste T3–T6.

PRZYCZEP
Wyrostki poprzeczne C1–C3/C4.

UNERWIENIE
Gałęzie tylne nerwów szyjnych.

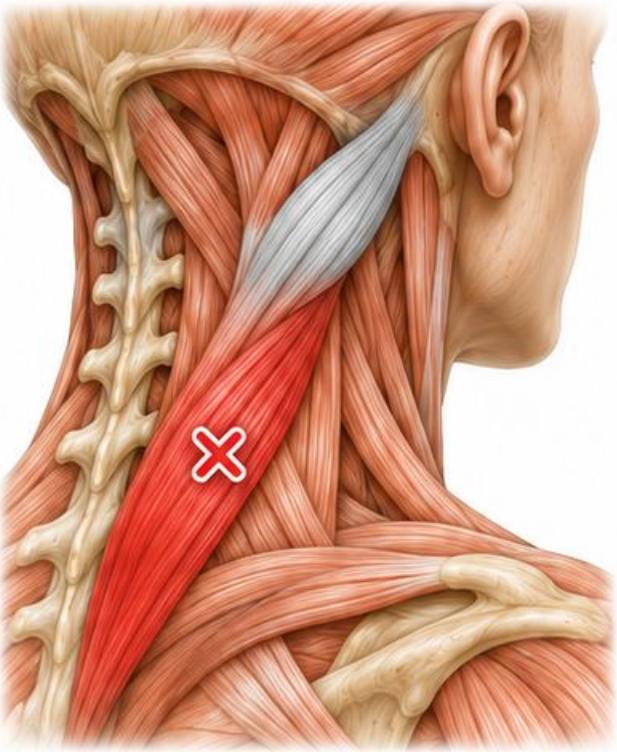

PUNKT SPUSTOWY
X na mięśniu przy karku; bez wskazania na kręgosłup jako źródło bólu.

BÓL RZUTOWANY
Opisy kliniczne grupy mięśni karku obejmują ból potyliczny; odrębna mapa płatowatego szyi nie jest ustalona.

WZORCE BÓLU RZUTOWANEGO

1 KARK

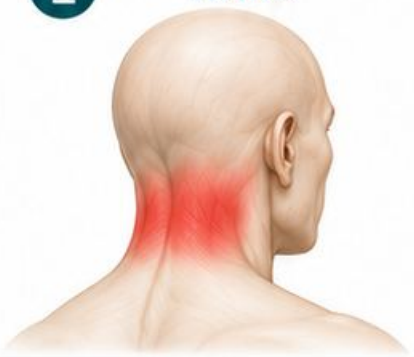

2 POTYLICA

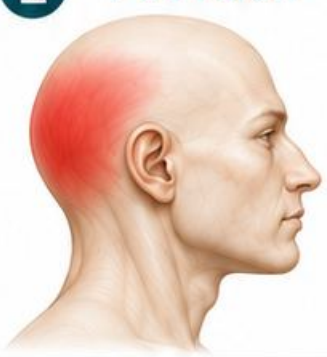

3 GÓRNA ŁOPATKA

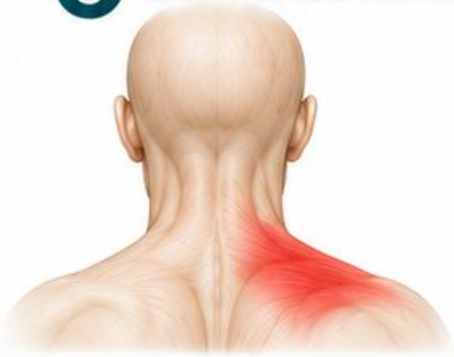

JAK ZNALEŹĆ PUNKT SPUSTOWY
Pokaż przebieg ku górnym wyrostkom poprzecznym szyi; oznaczenie nie jest instrukcją ucisku.

OZNAKI I OBJAWY TOWARZYSZĄCE
Sztywność karku może współwystępować z bólem potylicy.

WSKAZÓWKA KLINICZNA | Nie przenoś pola z mięśnia płatowatego głowy bezpośrednio na szyjny.

ŹRÓDŁA: [18], [24], [29], [90], [91].

MAPA 017

Mięsień półkolcowy głowy

Ból rzutowany i punkt spustowy

FUNKCJA
Prostuje głowę obustronnie i obraca ją w stronę przeciwną jednostronnie.

POCHODZENIE
Wyrostki poprzeczne C7–T6/T7 oraz wyrostki stawowe C4–C6.

PRZYCZEP
Kość potyliczna między kresami karkowymi.

UNERWIENIE
Gałęzie tylne nerwów szyjnych.

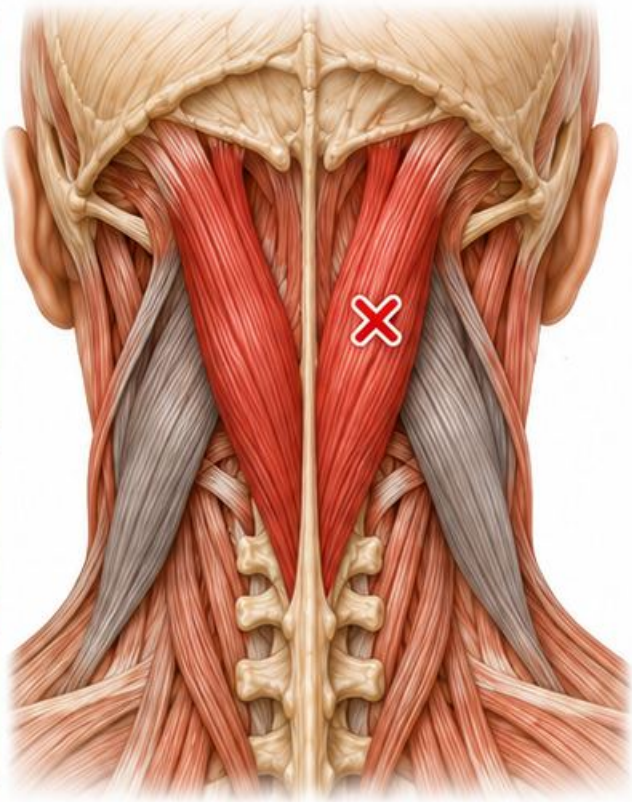

PUNKT SPUSTOWY
X na brzuścu pod mięśniami powierzchownymi; schemat, nie cel ucisku.

BÓL RZUTOWANY
Badania opisują ból głowy przy punktach mięśni karku; mapy klasyczne obejmują potylicę i szczyt głowy, ze zmiennością.

WZORCE BÓLU RZUTOWANEGO

1 POTYLICA



2 SZCZYT GŁOWY



3 KARK

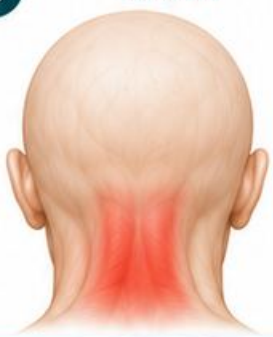

JAK ZNALEŹĆ PUNKT SPUSTOWY
Pokaż głęboką warstwę w przekroju; nie instruuj nacisku przy podstawie czaszki.

OZNAKI I OBJAWY TOWARZYSZĄCE
Możliwy ból potyliczny i sztywność przy wyproście.

WSKAZÓWKA KLINICZNA | Tkliwość nie rozpoznaje przyczyny bólu głowy.

ŹRÓDŁA: [18], [25], [29], [90], [91].

MAPA 018

Mięsień półkolcowy szyi

Ból rzutowany i punkt spustowy

FUNKCJA
Prostuje szyję i wspomaga rotację w stronę przeciwną.

POCHODZENIE
Wyrostki poprzeczne górnych kręgów piersiowych.

PRZYCZEP
Wyrostki kolczyste C2–C5.

UNERWIENIE
Gałęzie tylne nerwów szyjnych.

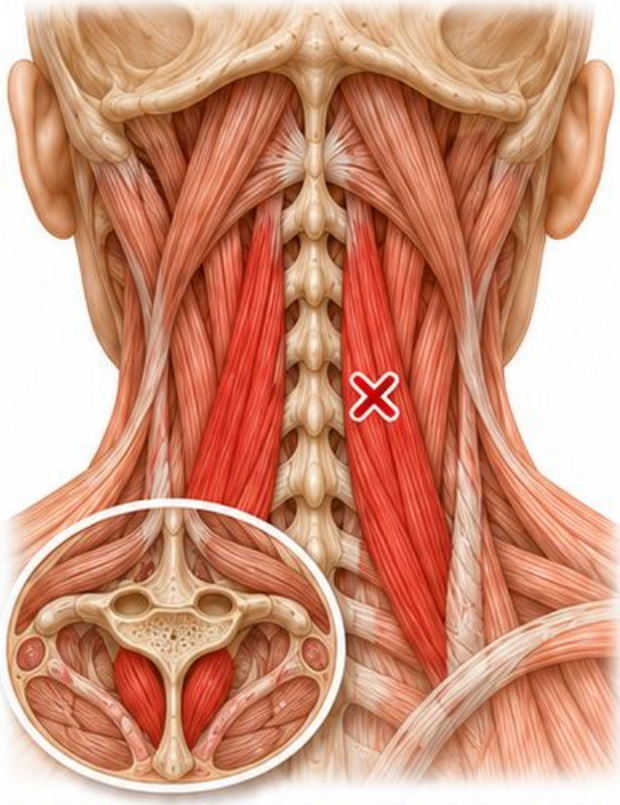

PUNKT SPUSTOWY
X schematyczny na głębokim paśmie; bez głębokiej palpacji.

BÓL RZUTOWANY
Ból okolicy karku i potylicy bywa opisywany w grupowych mapach mięśni; brak pewnego osobnego obrysu tego pasma.

WZORCE BÓLU RZUTOWANEGO

1 KARK

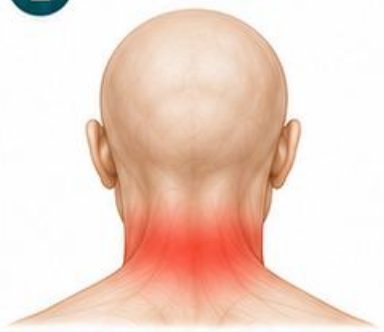

2 POTYLICA



3 GÓRNA SZYJA

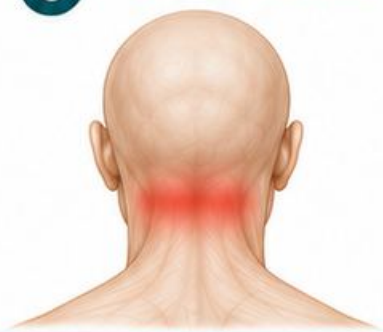

JAK ZNALEŹĆ PUNKT SPUSTOWY
Użyj widoku warstwowego, by odróżnić półkolcowy szyi od głowy.

OZNAKI I OBJAWY TOWARZYSZĄCE
Sztywność przy rotacji może współwystępować z dolegliwością karku.

WSKAZÓWKA KLINICZNA | Nie przypisuj bólu potylicy jednemu mięśniowi bez oceny klinicznej.

ŹRÓDŁA: [18], [24], [29], [90], [91].

Ostoja

Bark i ramię

Mapy 019–036

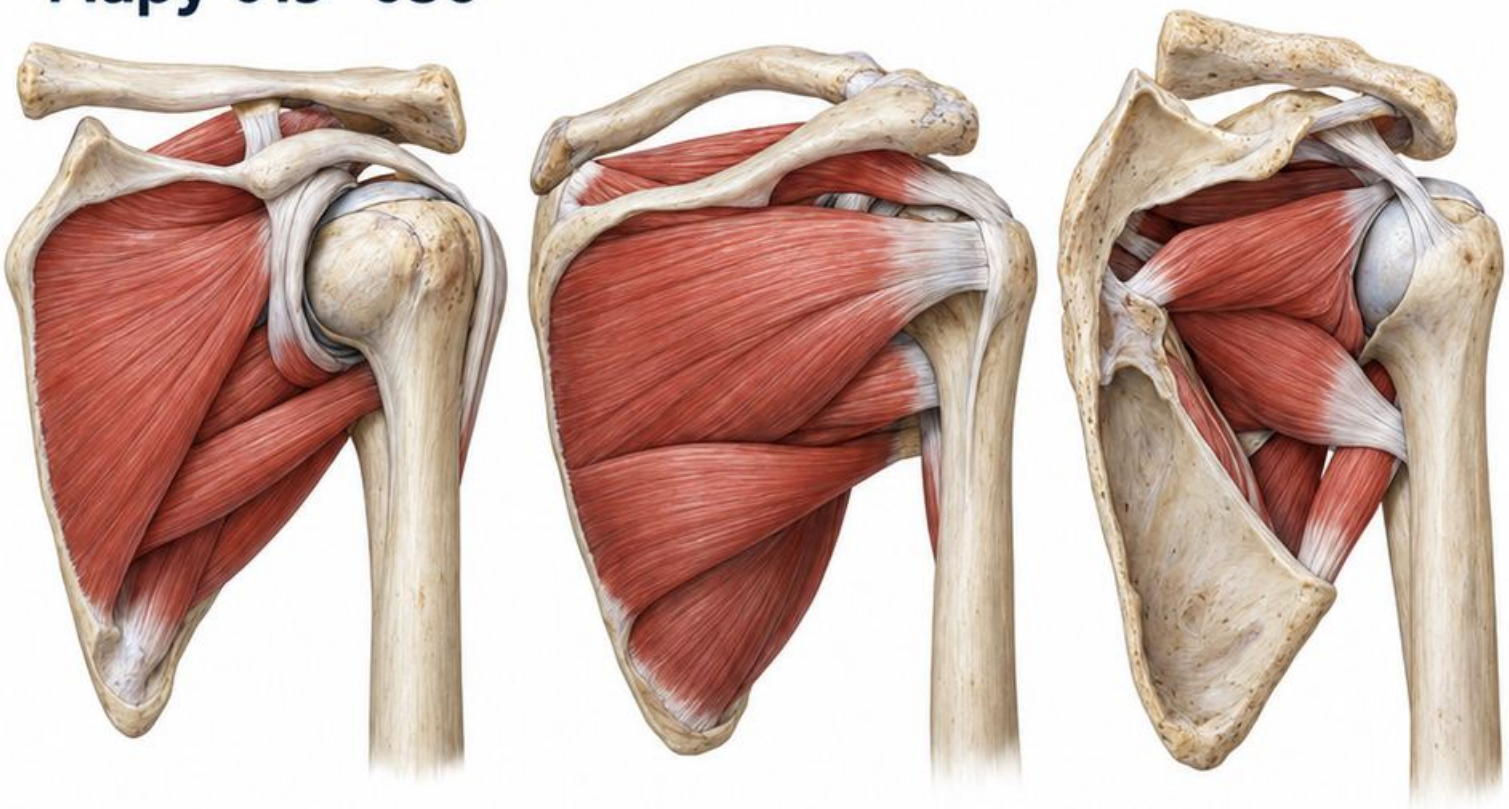

Stożek rotatorów: nadgrzebieniowy, podgrzebieniowy, obły mniejszy i podłopatkowy. Dalej: obły większy, części naramiennego, zginacze i prostowniki łokcia.

Na końcu rozdziału: mięsień łokciowy i piersiowy mniejszy. Porównuj widok przedni, tylny oraz warstwy głębokie.

Najpierw znajdź łopatkę, wyrostek barkowy i kość ramienną. Potem oddziel położenie mięśnia od miejsca zgłaszanego bólu.

Osobna plansza części mięśnia porządkuje anatomię; nie dowodzi odrębnej mapy bólu. Przy braku danych pozostawiono obrys do indywidualnego opisu.

Nowe osłabienie, uraz lub ból klatki piersiowej wymagają odpowiedniej oceny, zamiast dopasowywania objawu do mięśnia.

Źródła: [18], [40].

MAPA 019 Mięsień nadgrzebieniowy
Ból rzutowany i punkt spustowy

FUNKCJA
Inicjuje odwodzenie ramienia i stabilizuje głowę kości ramiennej.

POCHODZENIE
Dół nadgrzebieniowy łopatki.

PRZYCZEP
Górna powierzchnia guzka większego kości ramiennej.

UNERWIENIE
Nerw nadłopatkowy C5–C6.

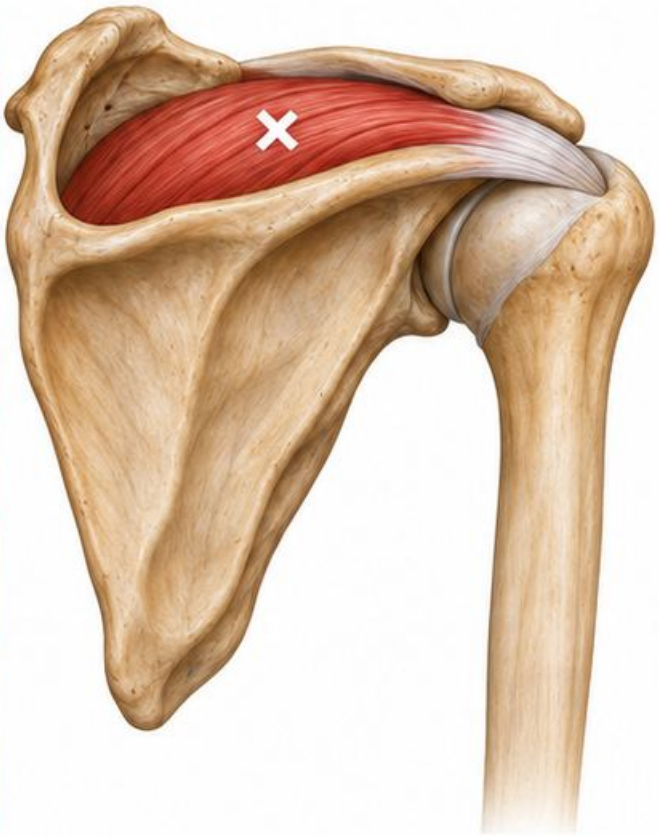

PUNKT SPUSTOWY
X na brzuścu nad grzebieniem łopatki; nie na ścięgnie.

BÓL RZUTOWANY
Opisy klasyczne i badania sportowców wskazują okolicę bocznego barku i górnego ramienia; nie określają przyczyny u jednostki.

WZORCE BÓLU RZUTOWANEGO

1 BARK BOCZNIE



2 GÓRNE RAMIĘ



3 OKOLICA DELTOIDU



JAK ZNALEŹĆ PUNKT SPUSTOWY
Znajdź dół nadgrzebieniowy nad grzebieniem łopatki; odróżnij ścięgno od mięśnia.

OZNAKI I OBJAWY TOWARZYSZĄCE
Ból przy unoszeniu ramienia może współwystępować z tkliwością.

WSKAZÓWKA KLINICZNA
Nie utożsamiaj bólu barku automatycznie z nadgrzebieniowym.

ŹRÓDŁA: [18], [42], [90], [91].

MAPA 020 Mięsień podgrzebieniowy
Ból rzutowany i punkt spustowy

FUNKCJA
Rotuje ramię na zewnątrz i stabilizuje staw ramienny.

POCHODZENIE
Dół podgrzebieniowy łopatki.

PRZYCZEP
Środkowa powierzchnia guzka większego kości ramiennej.

UNERWIENIE
Nerw nadłopatkowy C5–C6.

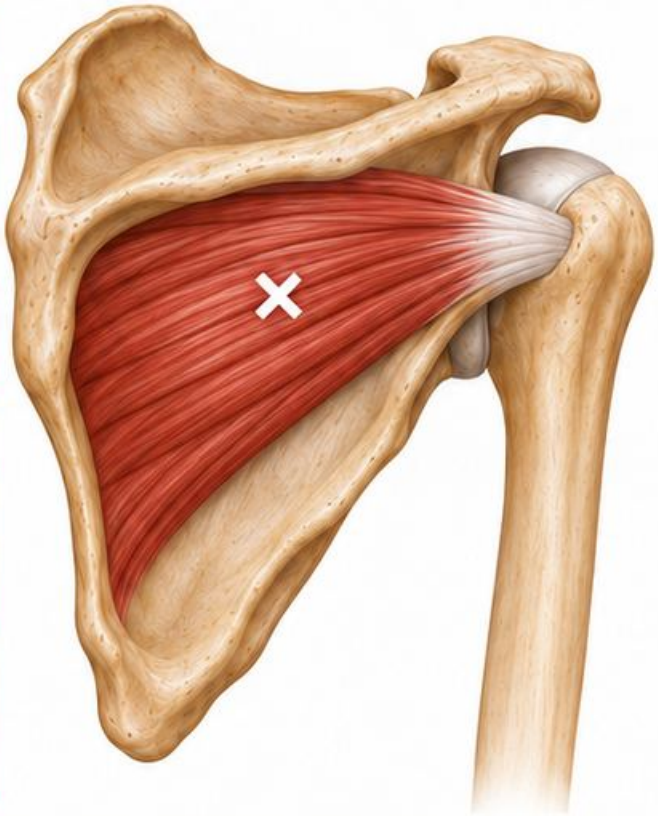

PUNKT SPUSTOWY
X na środku brzuśca pod grzebieniem łopatki.

BÓL RZUTOWANY
W badaniu klinicznym opisywano ból przednio-bocznego ramienia; mapy klasyczne obejmują bark i ramię, z dużą zmiennością.

WZORCE BÓLU RZUTOWANEGO

1 PRZÓD BARKU



2 BOK RAMIENIA



3 ŁOKIEĆ



JAK ZNALEŹĆ PUNKT SPUSTOWY
Oceń powierzchowny brzuśiec w dole podgrzebieniowym; nie naciskaj głęboko do pachy.

OZNAKI I OBJAWY TOWARZYSZĄCE
Ograniczenie rotacji zewnętrznej może współwystępować z bólem barku.

WSKAZÓWKA KLINICZNA
Badanie jednego mięśnia nie wyklucza choroby stożka rotatorów.

ŹRÓDŁA: [18], [41], [42], [90], [91].

MAPA 021

Mięsień podgrzebieniowy — część dolna
Ból rzutowany i punkt spustowy

FUNKCJA

Rotuje ramię na zewnątrz i stabilizuje staw ramienny.

POCHODZENIE

Dół podgrzebieniowy łopatki, część dolna.

PRZYCZEP

Środkowa powierzchnia guzka większego kości ramiennej.

UNERWIENIE

Nerw nadłopatkowy C5–C6.

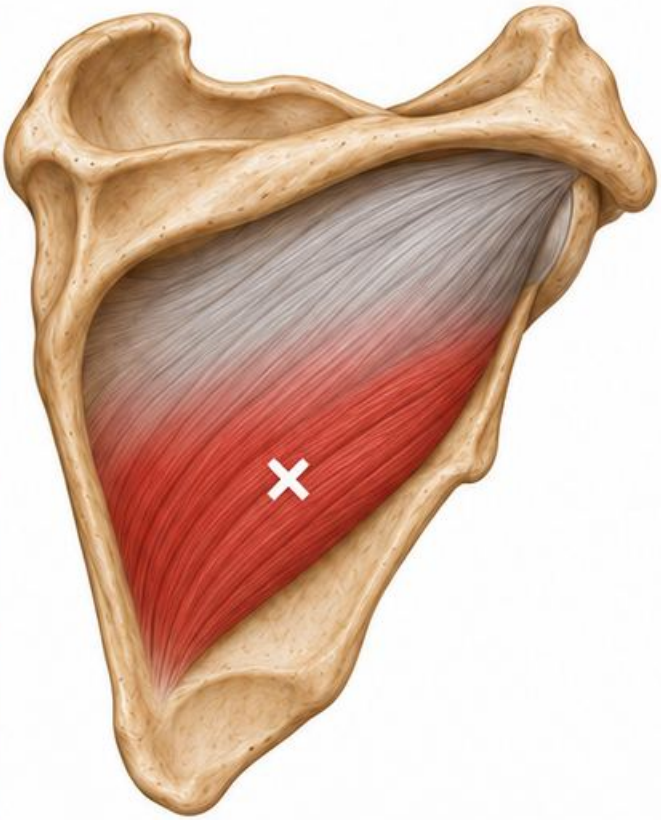

PUNKT SPUSTOWY

X orientacyjny na dolnej części brzuśca; podział nie wskazuje osobnego celu palpacji.

BÓL RZUTOWANY

Ból klasycznie opisywany dla podgrzebieniowego może obejmować przód barku i ramię; części nie mają pewnych odrębnych map.

WZORCE BÓLU RZUTOWANEGO

1 PRZÓD BARKU



2 BOK RAMIENIA



3 GÓRNE RAMIĘ



JAK ZNALEŹĆ PUNKT SPUSTOWY

Oceń położenie względem grzebienia łopatki; nie uciskaj głębokich tkanek barku.

OZNAKI I OBJAWY TOWARZYSZĄCE

Dyskomfort przy rotacji może mieć różne źródła.

WSKAZÓWKA KLINICZNA

Podział brzuśca ma charakter orientacyjny; wzorzec nie rozdziela się pewnie na części.

ŹRÓDŁA: [18], [41], [42], [90], [91].

MAPA 022

Mięsień obły mniejszy
Ból rzutowany i punkt spustowy

FUNKCJA
Rotuje ramię na zewnątrz i wspiera stabilizację stawu.

POCHODZENIE
Boczny brzeg łopatki.

PRZYCZEP
Dolna powierzchnia guzka większego kości ramiennej.

UNERWIENIE
Nerw pachowy C5–C6.

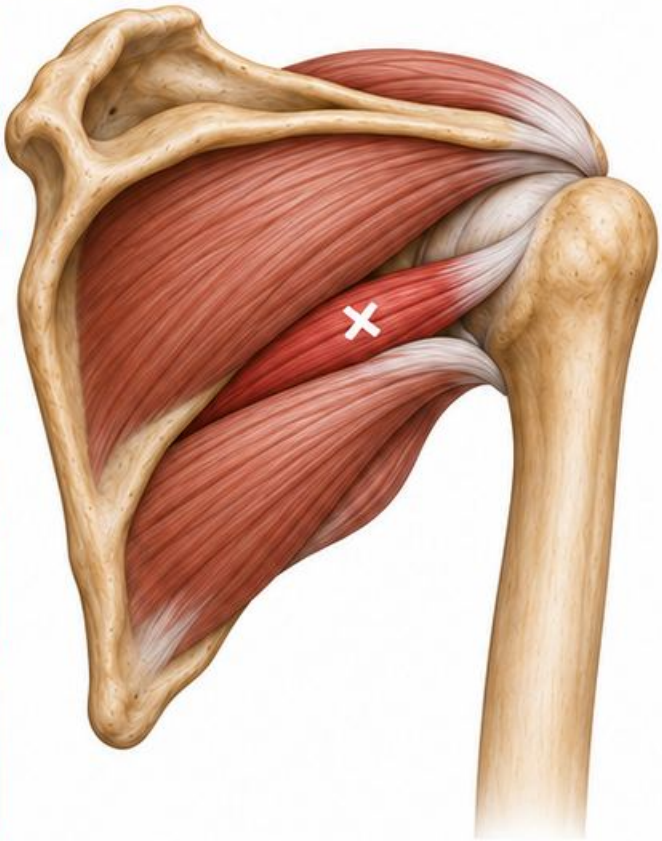

PUNKT SPUSTOWY
X na małym brzuścu tylnego barku.

BÓL RZUTOWANY
Mapy klasyczne opisują tylny bark i górne ramię; odrębny wzorzec kliniczny jest mniej pewny.

WZORCE BÓLU RZUTOWANEGO

1 TYŁ BARKU



2 GÓRNE RAMIĘ



3 BOK RAMIENIA



JAK ZNALEŹĆ PUNKT SPUSTOWY
Pokaż położenie między podgrzebieniowym a obłym większym; bez dostępu przez pachę.

OZNAKI I OBJAWY TOWARZYSZĄCE
Możliwa tkliwość tylnego barku przy rotacji zewnętrznej.

WSKAZÓWKA KLINICZNA
Nie przenoś objawów z większych mięśni stożka rotatorów na obły mniejszy.

ŹRÓDŁA: [18], [42], [90], [91].

MAPA 023

Mięsień podłopatkowy
Ból rzutowany i punkt spustowy

FUNKCJA
Rotuje ramię do wewnątrz i stabilizuje głowę kości ramiennej.

POCHODZENIE
Dół podłopatkowy na powierzchni żebrowej łopatki.

PRZYCZEP
Guzek mniejszy kości ramiennej i torebka stawu.

UNERWIENIE
Nerwy podłopatkowe górny i dolny C5–C7.

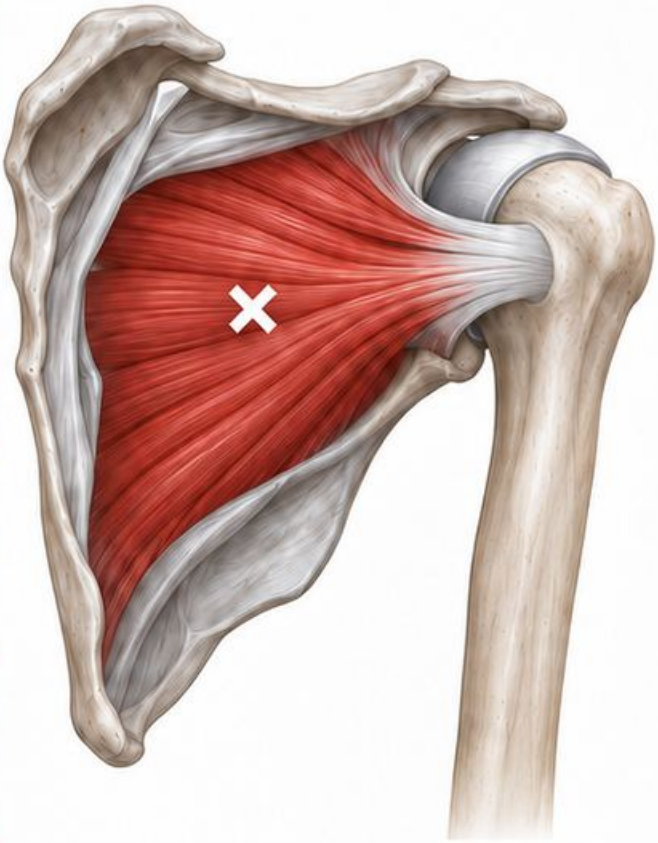

PUNKT SPUSTOWY
Mięsień głęboki; X jest symbolem na schemacie, nie wskazaniem do ucisku.

BÓL RZUTOWANY
Mapy klasyczne opisują tylny bark i górne ramię; głęboki punkt nie jest dostępny z powierzchniowej ryciny.

WZORCE BÓLU RZUTOWANEGO

1 TYŁ BARKU



2 GÓRNE RAMIĘ



3 OKOLICA ŁOPATKI



JAK ZNALEŹĆ PUNKT SPUSTOWY
Pokaż powierzchnię żebrową łopatki w przekroju; bez dostępu ręką przez pachę.

OZNAKI I OBJAWY TOWARZYSZĄCE
Ograniczenie rotacji może współwystępować z bólem barku.

WSKAZÓWKA KLINICZNA
Nie używaj ryciny jako instrukcji palpacji głębokiej okolicy.

ŹRÓDŁA: [18], [42], [90], [91].

MAPA 024

Mięsień obły większy
Ból rzutowany i punkt spustowy

FUNKCJA
Przywodzi, prostuje i rotuje ramię do wewnątrz.

POCHODZENIE
Tylna powierzchnia kąta dolnego łopatki.

PRZYCZEP
Grzebień guzka mniejszego kości ramiennej.

UNERWIENIE
Nerw podłopatkowy dolny C5–C7.

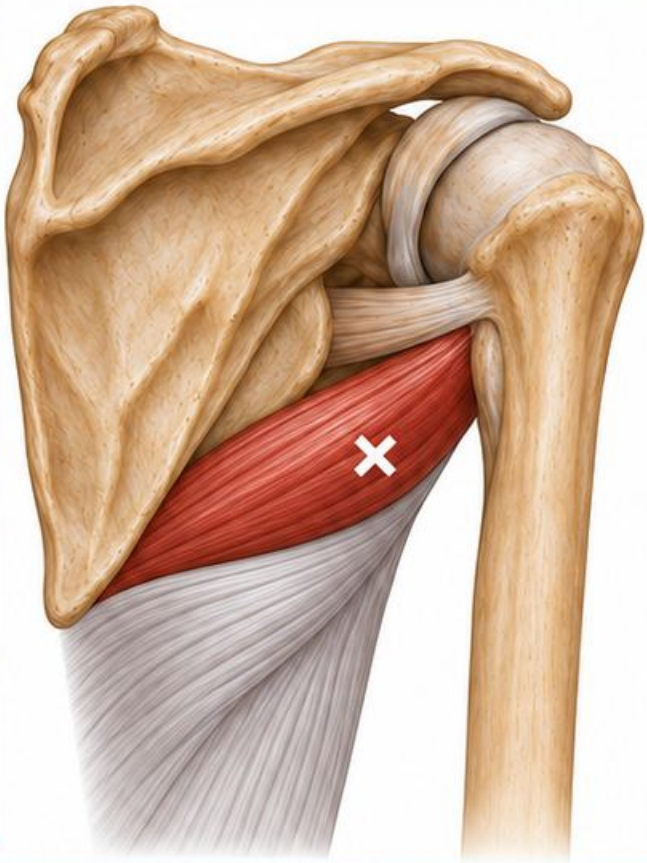

PUNKT SPUSTOWY
X na brzuścu w tylnej fałdzie pachowej, bez pokazywania palpacji.

BÓL RZUTOWANY
Opisy klasyczne obejmują tylną część barku i ramię; wzorzec może nakładać się na sąsiednie mięśnie.

WZORCE BÓLU RZUTOWANEGO

1 TYŁ BARKU



2 FAŁD PACHOWY



3 GÓRNE RAMIĘ



JAK ZNALEŹĆ PUNKT SPUSTOWY
Śledź przebieg od kąta dolnego łopatki ku kości ramiennej; bez ucisku pachy.

OZNAKI I OBJAWY TOWARZYSZĄCE
Dyskomfort może nasilać się przy ruchu pociągania.

WSKAZÓWKA KLINICZNA
Sąsiedni najszerszy grzbietu może dawać podobne odczucia.

ŹRÓDŁA: [18], [42], [90], [91].

MAPA 025

Mięsień naramienny – część przednia
Ból rzutowany i punkt spustowy

FUNKCJA
Zgina ramię i wspiera rotację do wewnątrz.

POCHODZENIE
Boczna część obojczyka.

PRZYCZEP
Guzowatość naramienna kości ramiennej.

UNERWIENIE
Nerw pachowy C5–C6.

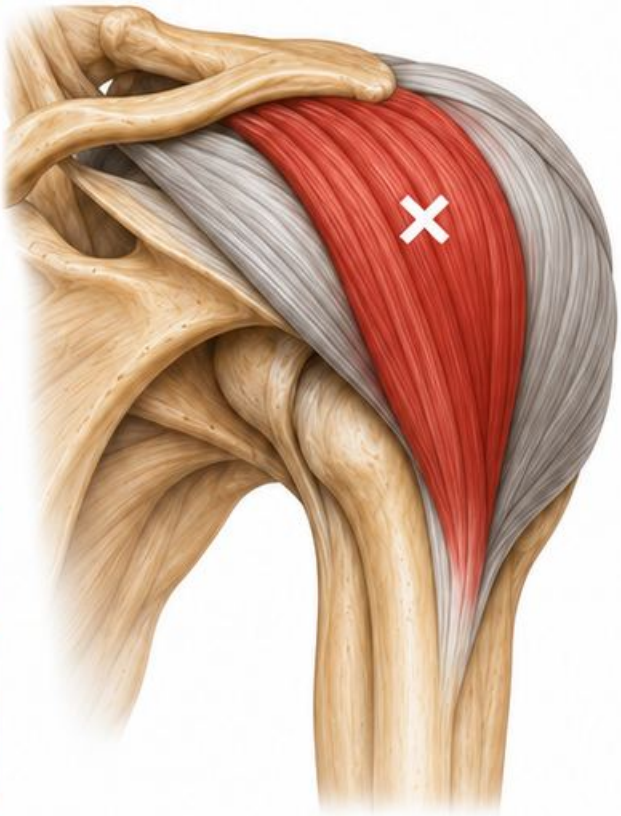

PUNKT SPUSTOWY
X na przednim paśmie naramiennego; nie na ścięgnie.

BÓL RZUTOWANY
Klasyczne mapy opisują ból przedniego barku i górnego ramienia; badania nie potwierdzają osobnego pola każdej części.

WZORCE BÓLU RZUTOWANEGO

1 PRZÓD BARKU



2 GÓRNE RAMIĘ



3 OKOLICA DELTOIDU



JAK ZNALEŹĆ PUNKT SPUSTOWY
Rozpoznaj włókna od obojczyka ku guzowatości naramiennej; bez ucisku przedniego barku.

OZNAKI I OBJAWY TOWARZYSZĄCE
Ból przy zginaniu ramienia może współwystępować.

WSKAZÓWKA KLINICZNA
Podział części jest funkcjonalny; objawy mogą obejmować cały mięsień.

ŹRÓDŁA: [18], [42], [43], [90], [91].

MAPA 026

Mięsień naramienny — część środkowa
Ból rzutowany i punkt spustowy

FUNKCJA
Odwodzi ramię w stawie ramiennym.

POCHODZENIE
Wyrostek barkowy łopatki.

PRZYCZEP
Guzowatość naramienna kości ramiennej.

UNERWIENIE
Nerw pachowy C5–C6.

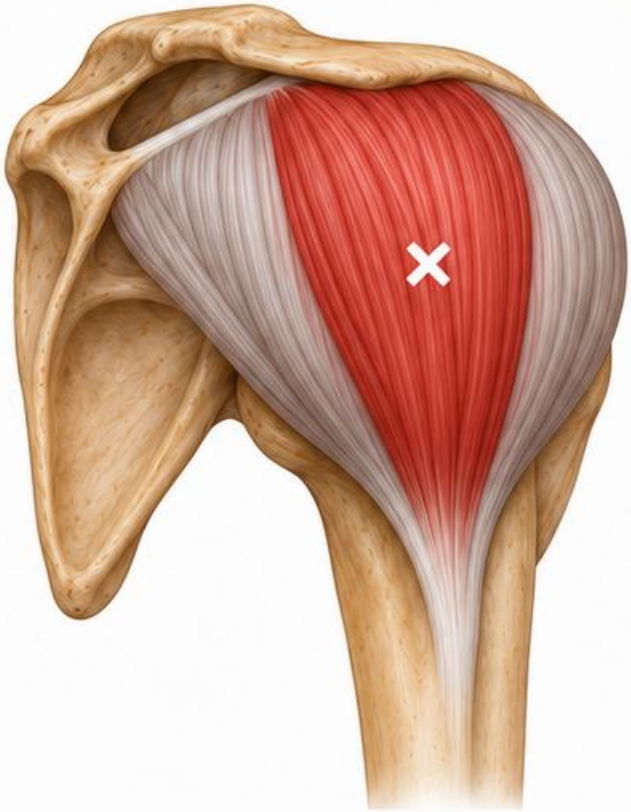

PUNKT SPUSTOWY
X na bocznym paśmie mięśnia.

BÓL RZUTOWANY
Mapy klasyczne opisują boczny bark i ramię; literatura nie rozdziela pewnie wzorców poszczególnych części.

WZORCE BÓLU RZUTOWANEGO

1 BOK BARKU



2 BOK RAMIENIA



3 OKOLICA ŁOKCIA



JAK ZNALEŹĆ PUNKT SPUSTOWY
Śledź włókna od wyrostka barkowego w dół; nie utożsamiaj bólu ze ścięgnem.

OZNAKI I OBJAWY TOWARZYSZĄCE
Ból przy odwodzeniu może współwystępować z tkliwością bocznego barku.

WSKAZÓWKA KLINICZNA
Oceń także staw i stożek rotatorów; mapa nie rozpoznaje przyczyny.

ŹRÓDŁA: [18], [42], [43], [90], [91].

MAPA 027

Mięsień naramienny – część tylna
Ból rzutowany i punkt spustowy

FUNKCJA
Prostuje i rotuje ramię na zewnątrz.

POCHODZENIE
Grzebień łopatki.

PRZYCZEP
Guzowatość naramienna kości ramiennej.

UNERWIENIE
Nerw pachowy C5–C6.

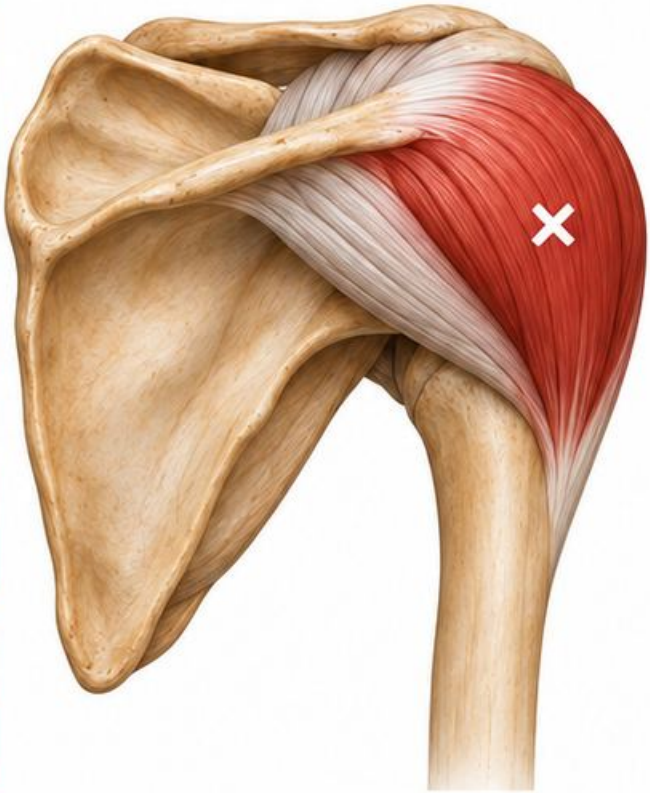

PUNKT SPUSTOWY
X na tylnym paśmie mięśnia.

BÓL RZUTOWANY
Mapy klasyczne obejmują tylny bark i górne ramię; odrębne pole tylnej części nie jest potwierdzone jako uniwersalne.

WZORCE BÓLU RZUTOWANEGO

1 TYŁ BARKU



2 GÓRNE RAMIĘ



3 BOK RAMIENIA



JAK ZNALEŹĆ PUNKT SPUSTOWY
Pokaż włókna od grzebienia łopatki; oddziel mięsień od tylnej torebki stawu.

OZNAKI I OBJAWY TOWARZYSZĄCE
Dyskomfort może nasilać się przy wyproście ramienia.

WSKAZÓWKA KLINICZNA
Nie przypisuj objawu wyłącznie części tylnej na podstawie mapy.

ŹRÓDŁA: [18], [42], [43], [90], [91].

MAPA 028

Mięsień dwugłowy ramienia — głowa długa
Ból rzutowany i punkt spustowy

FUNKCJA
Zgina łokieć i odwraca przedramię; wspiera zgięcie barku.

POCHODZENIE
Guzek nadpanewkowy łopatki.

PRZYCZEP
Guzowatość kości promieniowej i rozcięgno mięśnia dwugłowego.

UNERWIENIE
Nerw mięśniowo-skórny C5–C7.

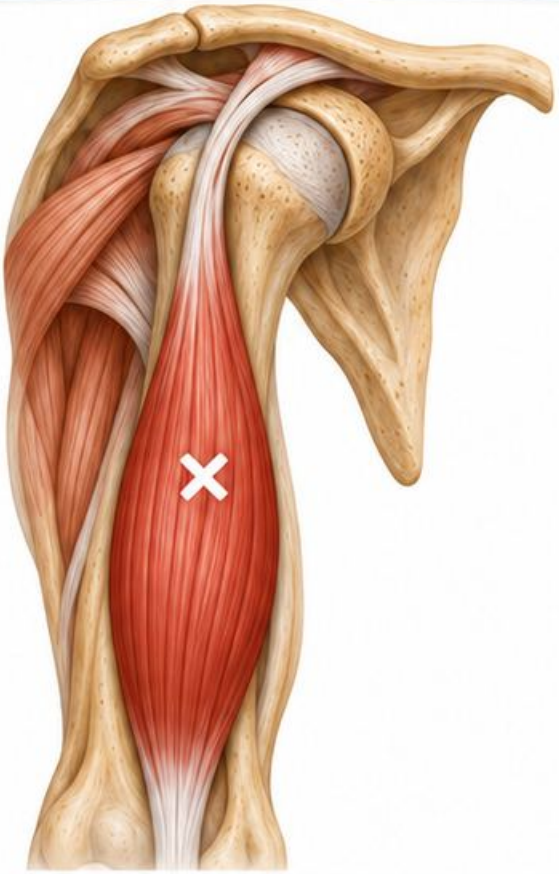

PUNKT SPUSTOWY
X na brzuścu przednim; nie na ścięgnie w bruździe.

BÓL RZUTOWANY
Wzorzec klasyczny może obejmować przód barku i ramienia; badania nie dowodzą osobnej mapy głowy długiej.

WZORCE BÓLU RZUTOWANEGO

1 PRZÓD BARKU



2 GÓRNE RAMIĘ



3 ZGIĘCIE ŁOKCIA



JAK ZNALEŹĆ PUNKT SPUSTOWY
Pokaż długą głowę od obrąbka nadpanewkowego do ścięgna; X pozostaje na brzuścu.

OZNAKI I OBJAWY TOWARZYSZĄCE
Dolegliwość przy supinacji lub zginaniu łokcia nie izoluje ścięgna.

WSKAZÓWKA KLINICZNA
Oddziel ból mięśnia od zmian ścięgna i stawu barkowego.

ŹRÓDŁA: [18], [40], [43], [90], [91].

MAPA 029

Mięsień dwugłowy ramienia — głowa krótka
Ból rzutowany i punkt spustowy

FUNKCJA
Zgina łokieć i odwraca przedramię.

POCHODZENIE
Wyrostek kruczy łopatki.

PRZYCZEP
Guzowatość kości promieniowej i rozcięgno mięśnia dwugłowego.

UNERWIENIE
Nerw mięśniowo-skórny C5–C7.

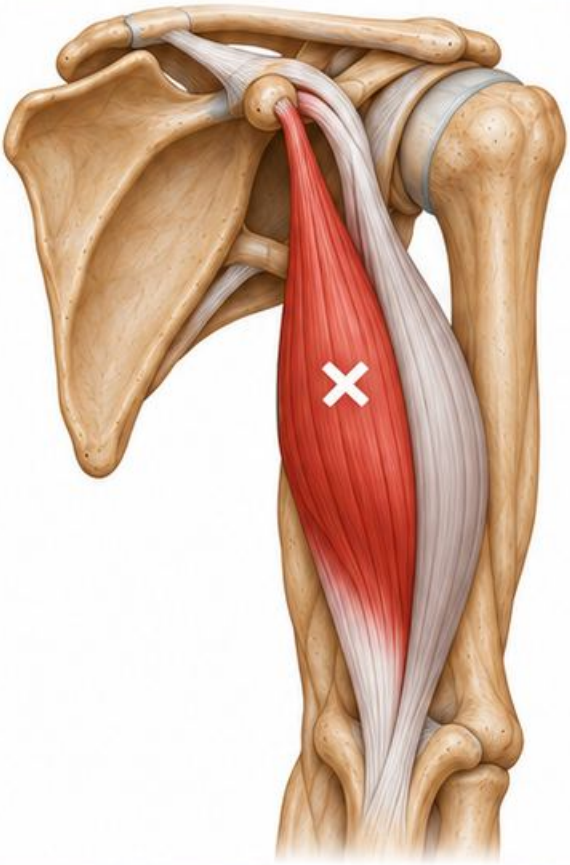

PUNKT SPUSTOWY
X na brzuścu głowy krótkiej; nie na wyrostku kruczym.

BÓL RZUTOWANY
Opisy bólu dotyczą zwykle mięśnia dwugłowego jako całości; nie wyznaczono pewnej mapy osobnej głowy.

WZORCE BÓLU RZUTOWANEGO

1 PRZÓD RAMIENIA



2 OKOLICA ŁOKCIA



3 PRZÓD BARKU



JAK ZNALEŹĆ PUNKT SPUSTOWY
Pokaż początek na wyrostku kruczym jako punkt orientacyjny, nie cel ucisku.

OZNAKI I OBJAWY TOWARZYSZĄCE
Dyskomfort przy podnoszeniu może mieć różne źródła.

WSKAZÓWKA KLINICZNA
Nie kopiuj osobnego pola głowy długiej na głowę krótką.

ŹRÓDŁA: [18], [40], [43], [90], [91].

MAPA 030

Mięsień ramienny
Ból rzutowany i punkt spustowy

FUNKCJA
Zgina łokieć niezależnie od ustawienia przedramienia.

POCHODZENIE
Dalsza połowa przedniej powierzchni kości ramiennej.

PRZYCZEP
Guzowatość i wyrostek dziobiasty kości łokciowej.

UNERWIENIE
Nerw mięśniowo-skórny C5–C6; zmienny udział nerwu promieniowego.

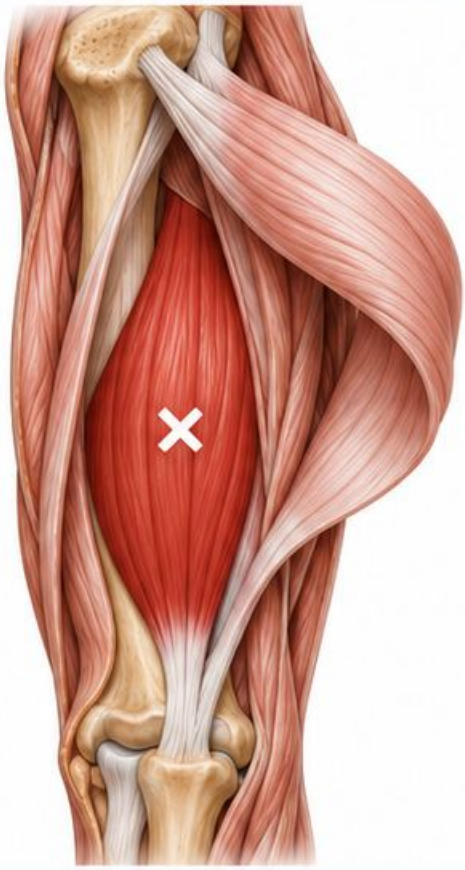

PUNKT SPUSTOWY
X na głębokim brzuścu pod bicepsem, nie w dole łokciowym.

BÓL RZUTOWANY
Badanie pilotażowe dotyczyło wybranych pacjentów z bólem ramienia; nie wyznacza uniwersalnego pola promieniowania.

WZORCE BÓLU RZUTOWANEGO

1 PRZÓD RAMIENIA



2 OKOLICA ŁOKCIA



3 PRZEDRAMIĘ



JAK ZNALEŹĆ PUNKT SPUSTOWY
Pokaż warstwę pod bicepsem; nie sugeruj dostępu do głębokiego mięśnia przez ucisk.

OZNAKI I OBJAWY TOWARZYSZĄCE
Ból przy zginaniu łokcia może współwystępować z tkliwością.

WSKAZÓWKA KLINICZNA
Rozważ staw i ścięgna; ruch nie identyfikuje jednego mięśnia.

ŹRÓDŁA: [18], [40], [44], [90], [91].

MAPA 031

Mięsień kruczo-ramienny
Ból rzutowany i punkt spustowy

FUNKCJA
Zgina i przywodzi ramię w stawie barkowym.

POCHODZENIE
Wyrostek kruczy łopatki.

PRZYCZEP
Przyśrodkowa powierzchnia trzonu kości ramiennej.

UNERWIENIE
Nerw mięśniowo-skórny C5–C7.

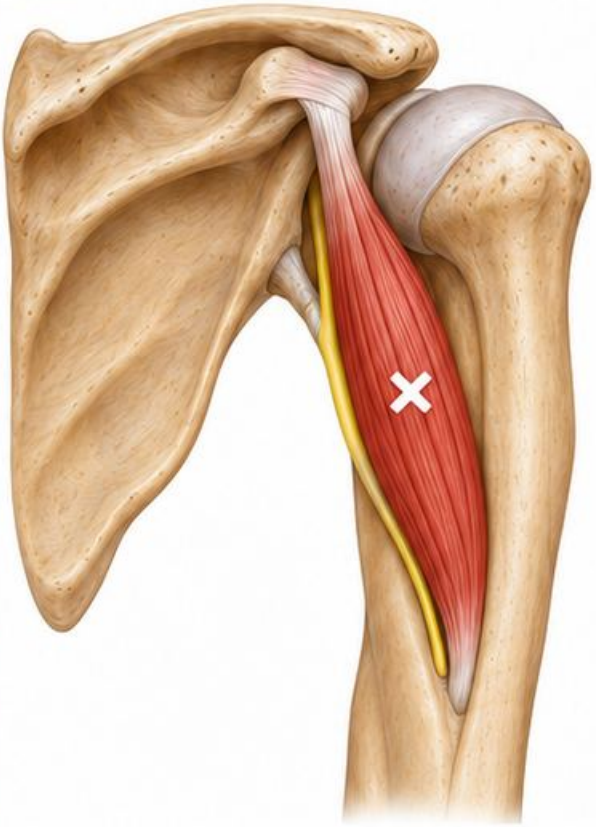

PUNKT SPUSTOWY
X orientacyjny na głębokim przyśrodkowym ramieniu.

BÓL RZUTOWANY
Klasyczne mapy mogą obejmować przyśrodkowe ramię; brak mocnego dowodu na swoiste pole tego mięśnia.

WZORCE BÓLU RZUTOWANEGO

1 PRZYŚRODKOWE RAMIĘ



2 PRZÓD BARKU



3 GÓRNE RAMIĘ



JAK ZNALEŹĆ PUNKT SPUSTOWY
Pokaż przebieg od wyrostka kruczego; bez palpacji głębokiej pachy.

OZNAKI I OBJAWY TOWARZYSZĄCE
Dyskomfort przy przywodzeniu może pochodzić z wielu struktur.

WSKAZÓWKA KLINICZNA
Nie traktuj bólu ramienia jako potwierdzenia punktu spustowego.

ŹRÓDŁA: [18], [40], [42], [90], [91].

MAPA 032

Mięsień trójgłowy ramienia — głowa długa

Ból rzutowany i punkt spustowy

FUNKCJA

Prostuje łokieć; wspiera wyprost i przywodzenie ramienia.

POCHODZENIE

Guzek podpanewkowy łopatki.

PRZYCZEP

Wyrostek łokciowy przez wspólne ścięgno trójgłowego.

UNERWIENIE

Nerw promieniowy C6–C8.



PUNKT SPUSTOWY

X na tylnej głowie długiej; nie na nerwie promieniowym.

BÓL RZUTOWANY

Mapy klasyczne obejmują tył ramienia i okolice łokcia; brak pewnej odrębności wzorca tej głowy.

WZORCE BÓLU RZUTOWANEGO

1 TYŁ RAMIENIA



2 ŁOKIEĆ



3 TYŁ BARKU



JAK ZNALEŹĆ PUNKT SPUSTOWY

Pokaż długą głowę od łopatki do wspólnego ścięgna; nerw wyłącznie jako szara struktura orientacyjna.

OZNAKI I OBJAWY TOWARZYSZĄCE

Dyskomfort może nasilać się przy prostowaniu łokcia.

WSKAZÓWKA KLINICZNA

Nie utożsamiaj tkliwości mięśnia z uszkodzeniem nerwu.

ŹRÓDŁA: [18], [40], [90], [91].

MAPA 033

Mięsień trójgłowy ramienia — głowa boczna

Ból rzutowany i punkt spustowy

FUNKCJA

Prostuje łokieć.

POCHODZENIE

Tylna powierzchnia kości ramiennej powyżej bruzdy nerwu promieniowego.

PRZYCZEP

Wyrostek łokciowy przez wspólne ścięgno trójgłowego.

UNERWIENIE

Nerw promieniowy C6–C8.

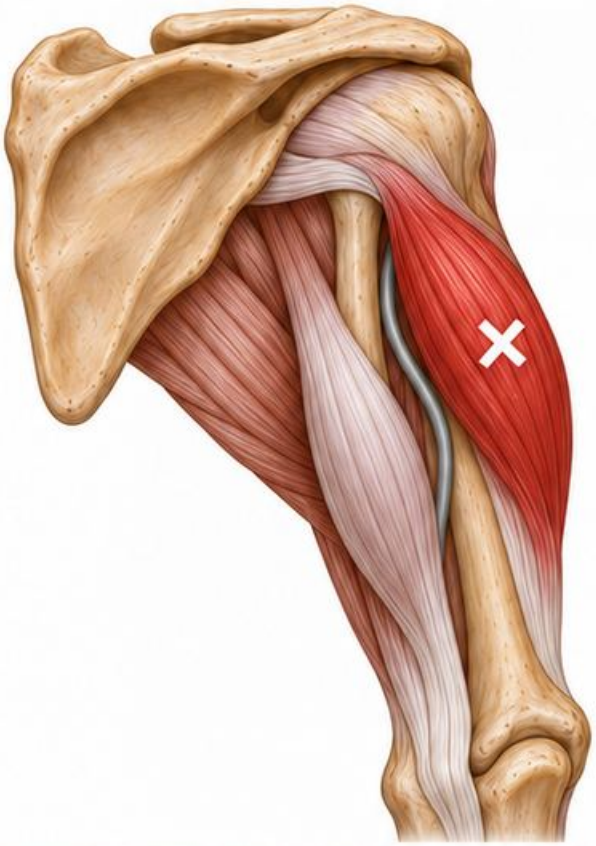

PUNKT SPUSTOWY

X na bocznej głowie mięśnia.

BÓL RZUTOWANY

Opisy klasyczne obejmują tył ramienia i łokieć; nie określają odrębnego pola głowy bocznej.

WZORCE BÓLU RZUTOWANEGO

1 TYŁ RAMIENIA



2 BOK ŁOKCIA



3 GÓRNE RAMIĘ



JAK ZNALEŹĆ PUNKT SPUSTOWY

Pokaż bruzdę nerwu promieniowego bez X ani czerwonego oznaczenia na nerwie.

OZNAKI I OBJAWY TOWARZYSZĄCE

Ból przy prostowaniu nie wskazuje samodzielnie źródła.

WSKAZÓWKA KLINICZNA

Oddziel mapę mięśnia od objawów neurologicznych.

ŹRÓDŁA: [18], [40], [90], [91].

MAPA 034

Mięsień trójgłowy ramienia — głowa przyśrodkowa
Ból rzutowany i punkt spustowy

FUNKCJA
Prostuje łokieć; działa również w spokojnym wyproście przeciw grawitacji.

POCHODZENIE
Tylna powierzchnia kości ramiennej poniżej bruzdy nerwu promieniowego.

PRZYCZEP
Wyrostek łokciowy przez wspólne ścięgno trójgłowego.

UNERWIENIE
Nerw promieniowy C6–C8.

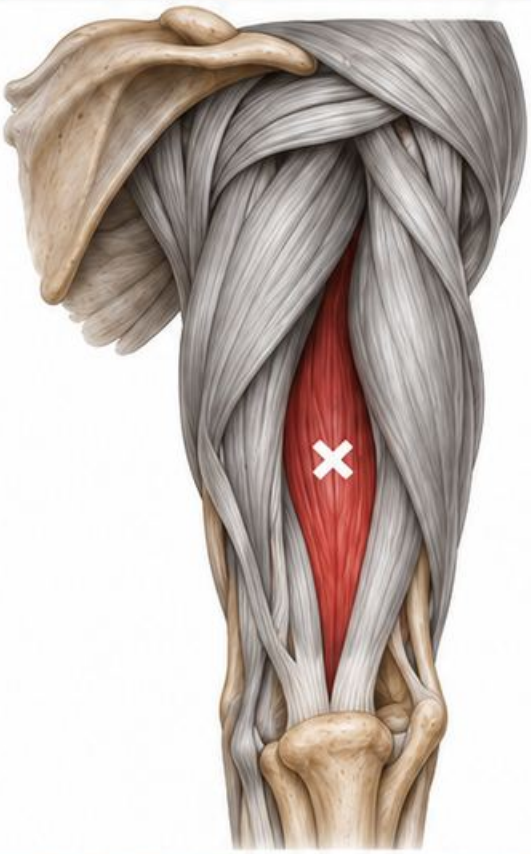

PUNKT SPUSTOWY
X na głębokiej głowie przyśrodkowej; symbol nie określa dostępu.

BÓL RZUTOWANY
Wzorzec klasyczny dotyczy głównie tyłu ramienia; osobna mapa głowy przyśrodkowej nie jest ustalona.

WZORCE BÓLU RZUTOWANEGO

1 TYŁ RAMIENIA



2 ŁOKIEĆ



3 PRZYŚRODKOWE RAMIĘ



JAK ZNALEŹĆ PUNKT SPUSTOWY
Użyj warstwowego widoku kości ramiennej; bez sugerowania głębokiej palpacji.

OZNAKI I OBJAWY TOWARZYSZĄCE
Tkliwość przy wyproście może nakładać się na sąsiednie mięśnie.

WSKAZÓWKA KLINICZNA
Nie zakładaj, że jedna głowa wyjaśnia objawy całego ramienia.

ŹRÓDŁA: [18], [40], [90], [91].

MAPA 035

Mięsień łokciowy
Ból rzutowany i punkt spustowy

FUNKCJA
Wspomaga prostowanie i stabilizuje łokieć.

POCHODZENIE
Nadkłykieć boczny kości ramiennej.

PRZYCZEP
Boczna powierzchnia wyrostka łokciowego i bliższej kości łokciowej.

UNERWIENIE
Gałąź głęboka nerwu promieniowego, C7–T1.



PUNKT SPUSTOWY
X w małym trójkątnym mięśniu tylno-bocznego łokcia.

BÓL RZUTOWANY
Nie ustalono swoistego wzorca bólu rzutowanego dla tego mięśnia; nie rysuj odległych pól.

WZORZEC RZUTOWANIA — NIEUSTALONY

1 WIDOK PRZEDNI



2 WIDOK TYLNY



3 WIDOK BOCZNY



JAK ZNALEŹĆ PUNKT SPUSTOWY
Zlokalizuj trójkąt między nadkłykciem bocznym a wyrostkiem łokciowym; bez ucisku dołu łokciowego.

OZNAKI I OBJAWY TOWARZYSZĄCE
Miejscowy ból przy wyproście może mieć różne przyczyny.

WSKAZÓWKA KLINICZNA
Nie rysuj odległej strefy bólu bez danych dla tego mięśnia.

ŹRÓDŁA: [18], [40], [90], [91].

MAPA 036

Mięsień piersiowy mniejszy
Ból rzutowany i punkt spustowy

FUNKCJA
Obniża i wysuwa łopatkę; może wspomagać wdech przy ustalonej łopatce.

POCHODZENIE
Żebra III–V w pobliżu chrząstek żebrowych.

PRZYCZEP
Wyrostek kruczy łopatki.

UNERWIENIE
Nerw piersiowy przyśrodkowy C8–T1.

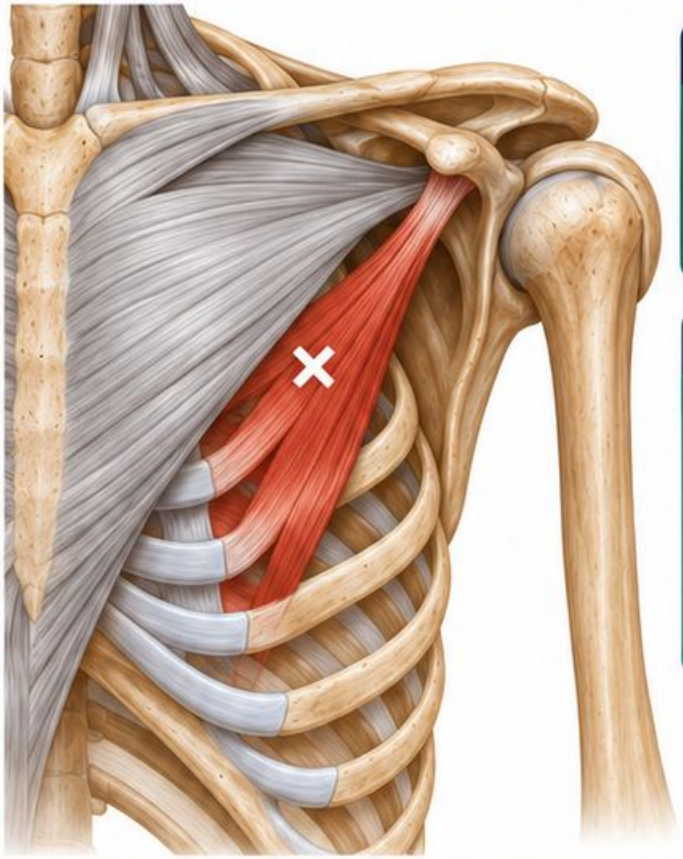

PUNKT SPUSTOWY
X na schematycznym brzuścu pod mięśniem piersiowym większym; bez nacisku w pachę.

BÓL RZUTOWANY
Klasyczne opisy obejmują przedni bark i górne ramię; obserwacje kliniczne nie ustalają przyczyny bólu klatki.

WZORCE BÓLU RZUTOWANEGO

1 PRZÓD BARKU



2 GÓRNE RAMIĘ



3 GÓRNA KLATKA



JAK ZNALEŹĆ PUNKT SPUSTOWY
Pokaż mięsień pod większym i jego przyczep kruczy; nie instruuj głębokiego ucisku.

OZNAKI I OBJAWY TOWARZYSZĄCE
Ból klatki, duszność lub nagły objaw wymagają pilnej oceny.

WSKAZÓWKA KLINICZNA
Nie przypisuj bólu klatki temu mięśniowi na podstawie podobieństwa mapy.

ŹRÓDŁA: [18], [40], [42], [90], [91].



Ostoja

Przedramię i dłoń

Mapy 037–054

Najpierw: ramienno-promieniowy, nawrotny obły i odwracacz. Dalej: prostowniki nadgarstka, palców i kciuka.

Druga część: zginacze nadgarstka, palców i kciuka, przywodziciel kciuka oraz pierwszy międzykostny grzbietowy.

Odczytaj stronę promieniową i łokciową. Na dłoni rozróżnij grzbiet, powierzchnię dłoniową, paliczki oraz kości śródręcza.

Długie ścięgno może łączyć odległy brzusiec mięśnia z palcem. Miejsce dolegliwości nie wskazuje automatycznie miejsca jej powstania.

Przy słabszych danych zamiast gotowej plamy bólu wykorzystaj pusty obrys do zapisu relacji. Nowe osłabienie lub zaburzenia czucia wymagają osobnej oceny.

Źródła: [18], [40], [45].

Mapa 037:

Mięsień ramienno-promieniowy

FUNKCJA:
Zgina łokieć, szczególnie przy przedramieniu w pozycji pośredniej.

POCHODZENIE:
Grzebień nadkłykciowy boczny kości ramiennej.

PRZYCZEP:
Boczna powierzchnia dalszego końca kości promieniowej.

UNERWIENIE:
Nerw promieniowy (C5–C7).

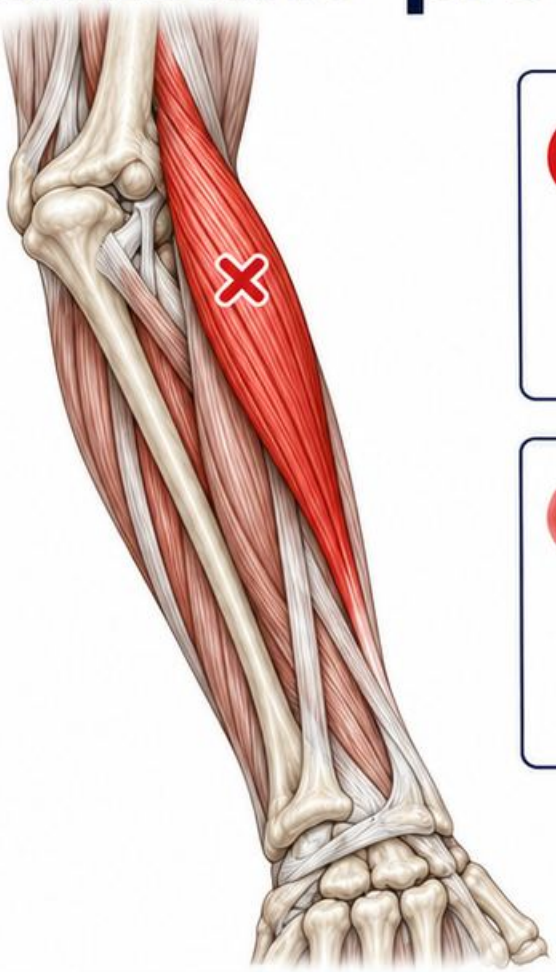

PUNKT SPUSTOWY:
Boczna część przedramienia, poniżej łokcia. X oznacza orientacyjną tkliwość, nie cel ucisku.

BÓL RZUTOWANY:
W opisywanym wzorcu ból może obejmować boczny łokieć i grzbietowo-boczne przedramię.





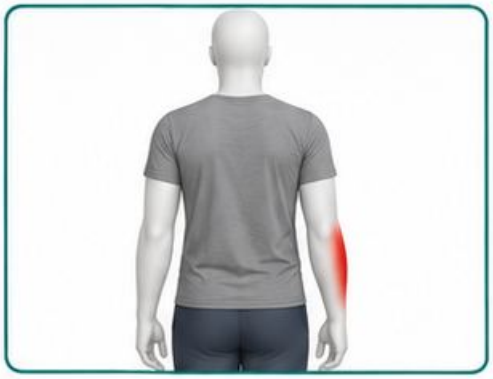

JAK ZNALEŹĆ:
Odszukaj punkty kostne i kierunek włókien. Czy zginanie łokcia z kciukiem skierowanym ku górze zmienia znajomą dolegliwość?

OBJAWY:
Zapisz rzeczywiste miejsce i charakter dolegliwości; podobny objaw może mieć inne źródło.

WSKAZÓWKA KLINICZNA: Wzorzec opisywano u osób z bólem bocznego łokcia; nie jest testem przyczyny.

Źródła: [18], [40], [45], [91], [92].

MAPA 038

MIĘSIEŃ NAWROTNY OBŁY

FUNKCJA
Nawraca przedramię; wspomaga zgięcie łokcia.

POCHODZENIE
Głowa ramienna: nadkłykieć przyśrodkowy; głowa łokciowa: wyrostek dziobiasty.

PRZYCZEP
Boczna powierzchnia trzonu kości promieniowej.

UNERWIENIE
Nerw pośrodkowy (C6–C7).



PUNKT SPUSTOWY
Środkowa część przedniej strony przedramienia. X oznacza orientacyjną tkliwość, nie cel ucisku.

BÓL RZUTOWANY
Klasyczny opis łączy ból mięśnia z przednią stroną przedramienia i okolicą nadgarstka.







JAK ZNALEŹĆ
Odszukaj punkty kostne i kierunek włókien. Czy obracanie dłoni w dół przy odkładaniu przedmiotu zmienia znajomą dolegliwość?

OBJAWY
Zapisz rzeczywiste miejsce i charakter dolegliwości; podobny objaw może mieć inne źródło.

WSKAZÓWKA KLINICZNA | Nie ustalono swoistego, wiarygodnego pola odległego dla tego mięśnia.

Źródła: [18], [40], [90], [91], [92].

Mapa 039: Mięsień odwracacz

FUNKCJA:
Odwraca przedramię; stabilizuje głowę kości promieniowej.

POCHODZENIE:
Nadkłykieć boczny, więzadła łokcia i grzebień mięśnia odwracacza.

PRZYCZEP:
Boczna, przednia i tylna powierzchnia bliższej kości promieniowej.

UNERWIENIE:
Gałąź głęboka nerwu promieniowego (C6–C7).

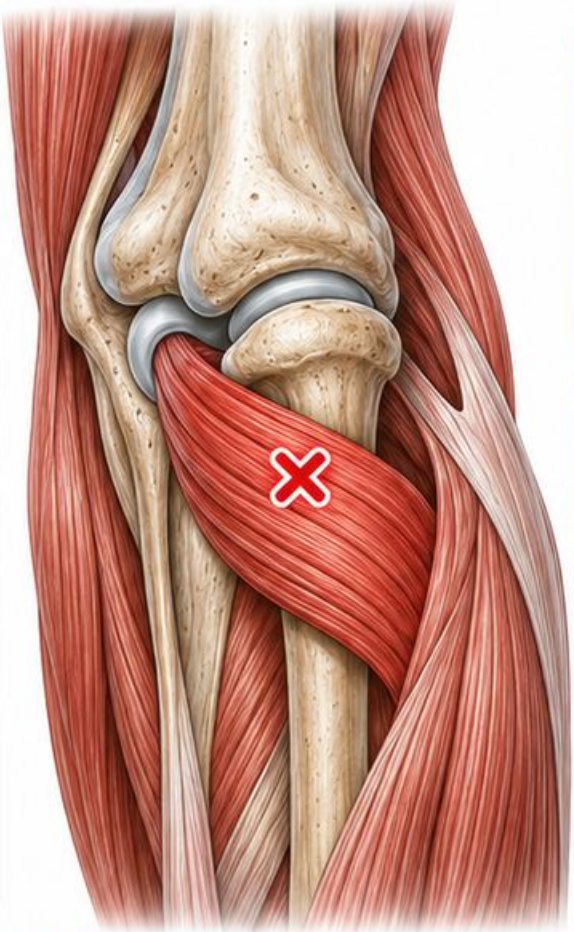

PUNKT SPUSTOWY:
Głęboka okolica bocznego łokcia i bliższego przedramienia. X oznacza orientacyjną tkliwość, nie cel ucisku.

BÓL RZUTOWANY:
Tradycyjnie opisywany ból może obejmować boczny łokieć i grzbietowo-boczne przedramię.







JAK ZNALEŹĆ:
Odszukaj punkty kostne i kierunek włókien. Czy obracanie dłoni ku górze przy otwieraniu pojemnika zmienia znajomą dolegliwość?

OBJAWY:
Zapisz rzeczywiste miejsce i charakter dolegliwości; podobny objaw może mieć inne źródło.

WSKAZÓWKA KLINICZNA: Głęboka lokalizacja i sąsiedztwo gałęzi nerwu promieniowego nie są wskazaniem do ucisku.

Źródła: [18], [40], [90], [91], [92].

Mapa 040:

Prostownik promieniowy długi nadgarstka

FUNKCJA:
Prostuje i odwodzi nadgarstek; wspiera chwyt.

POCHODZENIE:
Grzebień nadkłykciowy boczny kości ramiennej.

PRZYCZEP:
Podstawa drugiej kości śródręcza.

UNERWIENIE:
Nerw promieniowy (C6–C7).

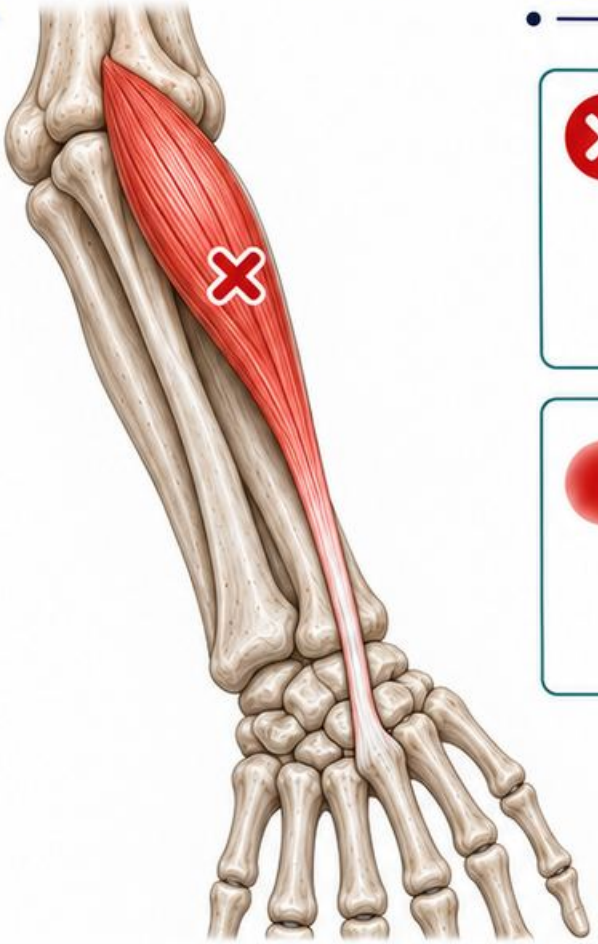

PUNKT SPUSTOWY:
Grzbietowo-boczna część przedramienia. X oznacza orientacyjną tkliwość, nie cel ucisku.

BÓL RZUTOWANY:
Opisywany wzorzec bólu obejmuje boczny łokieć i grzbietowo-boczne przedramię.







JAK ZNALEŹĆ: Odszukaj punkty kostne i kierunek włókien. Czy unoszenie dłoni i kierowanie jej ku kciukowi zmienia znajomą dolegliwość?

OBJAWY: Zapisz rzeczywiste miejsce i charakter dolegliwości; podobny objaw może mieć inne źródło.

WSKAZÓWKA KLINICZNA: Badanie bólu bocznego łokcia obejmowało ten mięsień; obraz nie rozstrzyga rozpoznania.

Źródła: [18], [40], [45], [90], [91], [92].

MAPA 041

Mapa 041: Prostownik promieniowy krótki nadgarstka

FUNKCJA:
Prostuje i odwodzi nadgarstek.

POCHODZENIE:
Nadkłykieć boczny i wspólne ścięgno prostowników.

PRZYCZEP:
Podstawa trzeciej kości śródręcza.

UNERWIENIE:
Gałąź głęboka nerwu promieniowego (C7–C8).



PUNKT SPUSTOWY:
Grzbietowe przedramię, poniżej bocznego łokcia. X oznacza orientacyjną tkliwość, nie cel ucisku.

BÓL RZUTOWANY:
Opisywany wzorzec bólu obejmuje boczny łokieć i grzbietowo-boczne przedramię.







JAK ZNALEŹĆ:
Odszukaj punkty kostne i kierunek włókien. Czy utrzymywanie nadgarstka przy chwytaniu zmienia znajomą dolegliwość?

OBJAWY:
Zapisz rzeczywiste miejsce i charakter dolegliwości; podobny objaw może mieć inne źródło.

WSKAZÓWKA KLINICZNA: Dane pochodzą z grupy z bólem bocznego łokcia; nie stanowią uniwersalnej mapy.

Źródła: [18], [40], [45], [90], [91], [92].

MAPA 042

PROSTOWNIK ŁOKCIOWY NADGARSTKA

FUNKCJA
Prostuje i przywodzi nadgarstek; stabilizuje go przy chwycie.

POCHODZENIE
Nadkłykieć boczny i tylna powierzchnia kości łokciowej.

PRZYCZEP
Podstawa piątej kości śródręcza.

UNERWIENIE
Nerw międzykostny tylny (C7–C8).

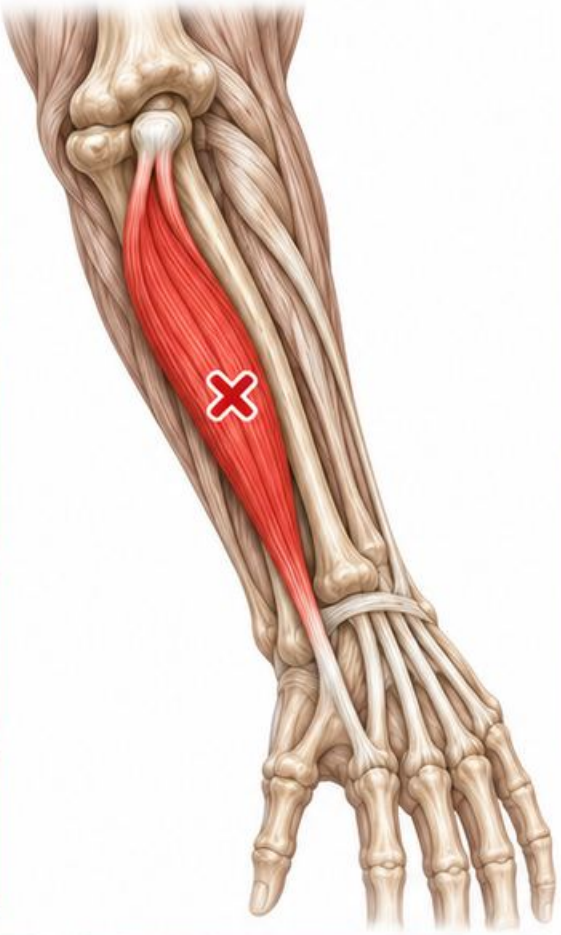

PUNKT SPUSTOWY
Grzbietowo-łokciowa część dalszego przedramienia. X oznacza orientacyjną tkliwość, nie cel ucisku.

BÓL RZUTOWANY
Tradycyjny wzorzec może obejmować łokciową stronę nadgarstka i grzbiet dłoni.







JAK ZNALEŹĆ
Odszukaj punkty kostne i kierunek włókien. Czy kierowanie dłoni ku stronie małego palca zmienia znajomą dolegliwość?

OBJAWY
Zapisz rzeczywiste miejsce i charakter dolegliwości; podobny objaw może mieć inne źródło.

WSKAZÓWKA KLINICZNA | Nie ustalono pewnego odległego wzorca dla tego mięśnia; zapisz rzeczywisty obszar.

Źródła: [18], [40], [90], [91], [92].

Mapa 043:

PROSTOWNIK PALCÓW

FUNKCJA:
Prostuje palce II–V i wspomaga wyprost nadgarstka.

POCHODZENIE:
Nadkłykieć boczny kości ramiennej.

PRZYCZEP:
Rozcięgna grzbietowe palców II–V.

UNERWIENIE:
Nerw międzykostny tylny (C7–C8).



PUNKT SPUSTOWY:
Środkowa część tylnego przedramienia. X oznacza orientacyjną tkliwość, nie cel ucisku.

BÓL RZUTOWANY:
Opisywany ból może obejmować boczny łokieć i grzbietowo-boczne przedramię.







JAK ZNALEŹĆ:
Odszukaj punkty kostne i kierunek włókien. Czy otwieranie dłoni przed odłożeniem przedmiotu zmienia znajomą dolegliwość?

OBJAWY:
Zapisz rzeczywiste miejsce i charakter dolegliwości; podobny objaw może mieć inne źródło.

WSKAZÓWKA KLINICZNA: Badano go w grupie z bólem bocznego łokcia; nie przypisuj mu objawów palców bez oceny.

Źródła: [18], [40], [45], [90], [91], [92].

Mapa 044

Prostownik wskaziciela

FUNKCJA:
Prostuje palec wskazujący niezależnie od pozostałych palców.

POCHODZENIE:
Tylna powierzchnia dalszej części kości łokciowej i błona międzykostna.

PRZYCZEP:
Rozcięgno grzbietowe palca wskazującego.

UNERWIENIE:
Nerw międzykostny tylny (C7–C8).



PUNKT SPUSTOWY:
Głęboka tylna część dalszego przedramienia. X oznacza orientacyjną tkliwość, nie cel ucisku.

BÓL RZUTOWANY:
Tradycyjny wzorzec może obejmować grzbiet ręki i okolicę wskaziciela.







JAK ZNALEŹĆ:
Odszukaj punkty kostne i kierunek włókien. Czy prostowanie wskaziciela podczas wskazywania zmienia znajomą dolegliwość?

OBJAWY:
Zapisz rzeczywiste miejsce i charakter dolegliwości; podobny objaw może mieć inne źródło.

WSKAZÓWKA KLINICZNA: Nie przenoś na ten mięsień mapy wspólnego prostownika palców.

Źródła: [18], [40], [90], [91], [92].

Mapa 045

Odwodziciel długi kciuka

FUNKCJA:
Odwodzi i prostuje kciuk w stawie nadgarstkowo-śródręcznym.

POCHODZENIE:
Tylna powierzchnia kości promieniowej i łokciowej oraz błona międzykostna.

PRZYCZEP:
Podstawa pierwszej kości śródręcza.

UNERWIENIE:
Nerw międzykostny tylny (C7–C8).

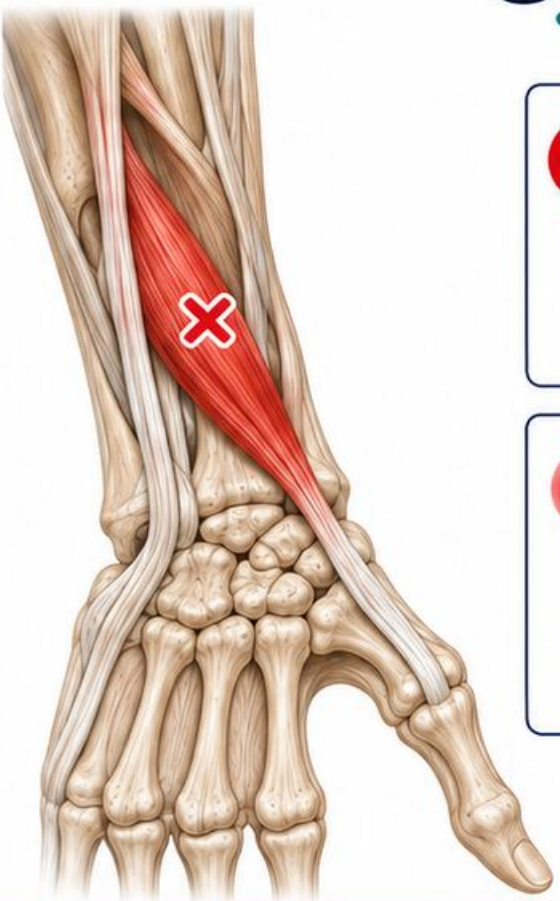

PUNKT SPUSTOWY:
Grzbietowo-promieniowa okolica nadgarstka.
X oznacza orientacyjną tkliwość, nie cel ucisku.

BÓL RZUTOWANY:
Tradycyjny wzorzec może obejmować podstawę kciuka i promieniową stronę nadgarstka.







JAK ZNALEŹĆ:
Odszukaj punkty kostne i kierunek włókien. Czy odsuwanie kciuka przy obejmowaniu szerokiego przedmiotu zmienia znajomą dolegliwość?

OBJAWY:
Zapisz rzeczywiste miejsce i charakter dolegliwości; podobny objaw może mieć inne źródło.

WSKAZÓWKA KLINICZNA:
Okolica jest wspólna dla kilku ścięgien; nie uznawaj tkliwości za potwierdzenie źródła.

Źródła: [18], [40], [90], [91], [92].

MAPA 046

PROSTOWNIK KRÓTKI KCIUKA

FUNKCJA
Prostuje kciuk w stawie śródręczno-paliczkowym.

POCHODZENIE
Tylna powierzchnia dalszej części kości promieniowej i błona międzykostna.

PRZYCZEP
Podstawa paliczka bliższego kciuka.

UNERWIENIE
Nerw międzykostny tylny (C7–C8).

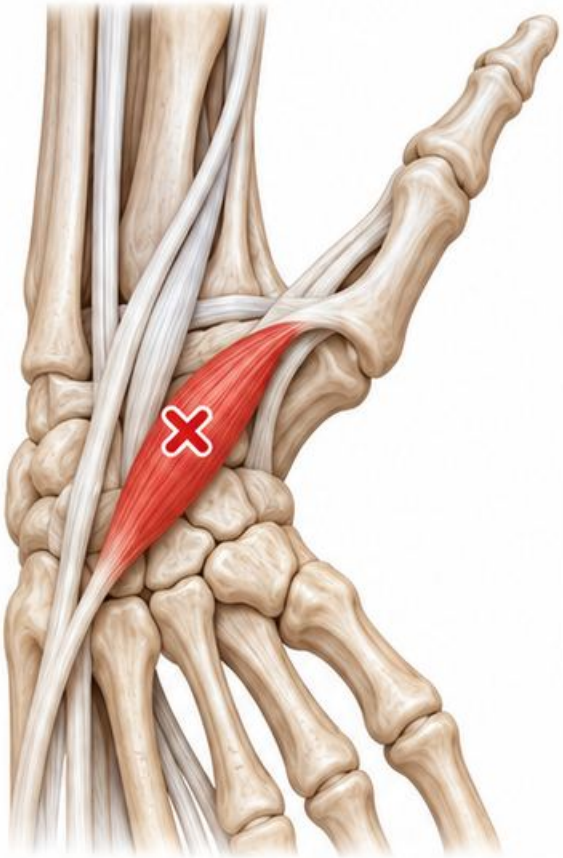

PUNKT SPUSTOWY
Grzbietowo-promieniowa część nadgarstka. X oznacza orientacyjną tkliwość, nie cel ucisku.

BÓL RZUTOWANY
Tradycyjny wzorzec może obejmować grzbiet podstawy kciuka i promieniowy nadgarstek.







JAK ZNALEŹĆ
Odszukaj punkty kostne i kierunek włókien. Czy prostowanie kciuka w stawie śródręczno-paliczkowym zmienia znajomą dolegliwość?

OBJAWY
Zapisz rzeczywiste miejsce i charakter dolegliwości; podobny objaw może mieć inne źródło.

WSKAZÓWKA KLINICZNA | Ścięgno sąsiaduje z innymi strukturami; nie wyznaczono swoistego pola odległego.

Źródła: [18], [40], [90], [91], [92].

MAPA 047

PROSTOWNIK DŁUGI KCIUKA

FUNKCJA:
Prostuje kciuk w stawie międzypaliczkowym.

POCHODZENIE:
Tylna powierzchnia kości łokciowej i błona międzykostna.

PRZYCZEP:
Podstawa paliczka dalszego kciuka.

UNERWIENIE:
Nerw międzykostny tylny (C7–C8).



PUNKT SPUSTOWY:
Grzbiet dalszego przedramienia i promieniowej strony nadgarstka. X oznacza orientacyjną tkliwość, nie cel ucisku.

BÓL RZUTOWANY:
Tradycyjny wzorzec może obejmować kciuk i grzbietowo-promieniowy nadgarstek.







JAK ZNALEŹĆ:
Odszukaj punkty kostne i kierunek włókien. Czy prostowanie końcowego stawu kciuka zmienia znajomą dolegliwość?

OBJAWY:
Zapisz rzeczywiste miejsce i charakter dolegliwości; podobny objaw może mieć inne źródło.

WSKAZÓWKA KLINICZNA: Przebieg ścięgna przez grzbiet nadgarstka nie dowodzi odległego bólu mięśniowego.

Źródła: [18], [40], [90], [91], [92].

MAPA 048

ZGINACZ PROMIENIOWY NADGARSTKA

FUNKCJA:
Zgina i odwodzi nadgarstek.

POCHODZENIE:
Nadkłykieć przyśrodkowy, powięź przedramienia i przegrody międzymięśniowe.

PRZYCZEP:
Podstawa drugiej i trzeciej kości śródręcza.

UNERWIENIE:
Nerw pośrodkowy (C6–C7).

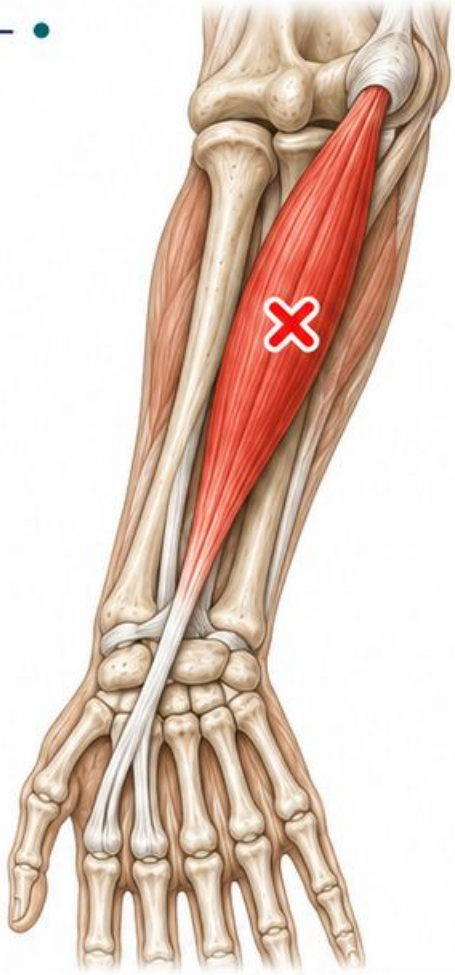

PUNKT SPUSTOWY:
Przednia część przedramienia po stronie promieniowej. X oznacza orientacyjną tkliwość, nie cel ucisku.

BÓL RZUTOWANY:
Eksperymentalny wzorzec bólu obejmował dłoń; nie wyznacza stałych granic u każdej osoby.



JAK ZNALEŹĆ:
Odszukaj punkty kostne i kierunek włókien. Czy zginanie dłoni z kierowaniem jej ku kciukowi zmienia znajomą dolegliwość?

OBJAWY:
Zapisz rzeczywiste miejsce i charakter dolegliwości; podobny objaw może mieć inne źródło.

WSKAZÓWKA KLINICZNA: Warunki eksperymentalne nie określają stałego pola bólu u konkretnej osoby.

Źródła: [18], [40], [46], [90], [91], [92].

MAPA 049

ZGINACZ ŁOKCIOWY NADGARSTKA

FUNKCJA
Zgina i przywodzi nadgarstek.

POCHODZENIE
Nadkłykieć przyśrodkowy; głowa łokciowa także z wyrostka łokciowego.

PRZYCZEP
Kość grochowata, haczyk kości haczykowatej i podstawa V kości śródręcza.

UNERWIENIE
Nerw łokciowy (C7–T1).



PUNKT SPUSTOWY
Przednia część przedramienia po stronie łokciowej. X oznacza orientacyjną tkliwość, nie cel ucisku.

BÓL RZUTOWANY
Klasyczny wzorzec może obejmować łokciową stronę dłoni i okolicę V palca.







JAK ZNALEŹĆ
Odszukaj punkty kostne i kierunek włókien. Czy zginanie dłoni ku stronie małego palca zmienia znajomą dolegliwość?

OBJAWY
Zapisz rzeczywiste miejsce i charakter dolegliwości; podobny objaw może mieć inne źródło.

WSKAZÓWKA KLINICZNA | Ból lub drętwienie IV–V palca wymagają różnicowania nerwowego; brak swoistej mapy mięśnia.

ŹRÓDŁA: [18], [40], [90], [91], [92].

Mapa 050

Zginacz powierzchowny palców

FUNKCJA:
Zgina palce II–V w stawach międzypaliczkowych bliższych; wspomaga zgięcie nadgarstka.

POCHODZENIE:
Głowa ramienno-łokciowa: nadkłykieć przyśrodkowy i wyrostek dziobiasty; głowa promieniowa: przedni brzeg kości promieniowej.

PRZYCZEP:
Boczna część paliczków środkowych palców II–V.

UNERWIENIE:
Nerw pośrodkowy (C7–T1).



PUNKT SPUSTOWY:
Środkowa przednia część przedramienia. X oznacza orientacyjną tkliwość, nie cel ucisku.

BÓL RZUTOWANY:
Tradycyjny wzorzec może obejmować przedramię i dłoniową stronę palców.



JAK ZNALEŹĆ:
Odszukaj punkty kostne i kierunek włókien. Czy zginanie środkowych stawów palców podczas chwytania zmienia znajomą dolegliwość?

OBJAWY:
Zapisz rzeczywiste miejsce i charakter dolegliwości; podobny objaw może mieć inne źródło.

WSKAZÓWKA KLINICZNA: Nie myl ścięgien zginacza powierzchownego z głębokim; nie diagnozuj na podstawie mapy.

Źródła: [18], [40], [90], [91], [92].

MAPA 051

ZGINACZ GŁĘBOKI PALCÓW

FUNKCJA
Zgina dalsze stawy palców II–V.

POCHODZENIE
Przednia i przyśrodkowa powierzchnia kości łokciowej oraz błona międzykostna.

PRZYCZEP
Podstawy paliczków dalszych palców II–V.

UNERWIENIE
Nerw międzykostny przedni (palce II–III) i łokciowy (IV–V), C8–T1.



PUNKT SPUSTOWY
Głęboka przednia część przedramienia. X oznacza orientacyjną tkliwość, nie cel ucisku.

BÓL RZUTOWANY
Tradycyjny wzorzec może obejmować dłoniową stronę palców i dalsze przedramię.







JAK ZNALEŹĆ
Odszukaj punkty kostne i kierunek włókien. Czy zginanie końców palców przy chwytaniu cienkiego przedmiotu zmienia znajomą dolegliwość?

OBJAWY
Zapisz rzeczywiste miejsce i charakter dolegliwości; podobny objaw może mieć inne źródło.

WSKAZÓWKA KLINICZNA | Głęboka warstwa nie jest celem silnego ucisku; zaburzenia chwytu wymagają pełnej oceny.

Źródła: [18], [40], [90], [91], [92].

Mapa 052

ZGINACZ DŁUGI KCIUKA

FUNKCJA
Zgina dalszy staw kciuka.

POCHODZENIE
Przednia powierzchnia kości promieniowej i błona międzykostna.

PRZYCZEP
Podstawa paliczka dalszego kciuka.

UNERWIENIE
Nerw międzykostny przedni (C8–T1).



PUNKT SPUSTOWY
Głęboka przednia część przedramienia. X oznacza orientacyjną tkliwość, nie cel ucisku.

BÓL RZUTOWANY
Klasyczny wzorzec może obejmować dłoniową stronę kciuka; przebieg jest zmienny.







JAK ZNALEŹĆ
Odszukaj punkty kostne i kierunek włókien. Czy zginanie czubka kciuka podczas chwytu precyzyjnego zmienia znajomą dolegliwość?

OBJAWY
Zapisz rzeczywiste miejsce i charakter dolegliwości; podobny objaw może mieć inne źródło.

WSKAZÓWKA KLINICZNA | Związek z ruchem kciuka nie wyznacza obszaru bólu ani diagnozy.

Źródła: [18], [40], [47], [90], [91], [92].

Mapa 053

PRZYWODZICIEL KCIUKA

FUNKCJA
Przywodzi kciuk i stabilizuje chwyt szczypcowy.

POCHODZENIE
Część skośna: okolica podstaw II–III kości śródręcza; część poprzeczna: trzon III.

PRZYCZEP
Podstawa paliczka bliższego kciuka po stronie łokciowej.

UNERWIENIE
Gałąź głęboka nerwu łokciowego (C8–T1).

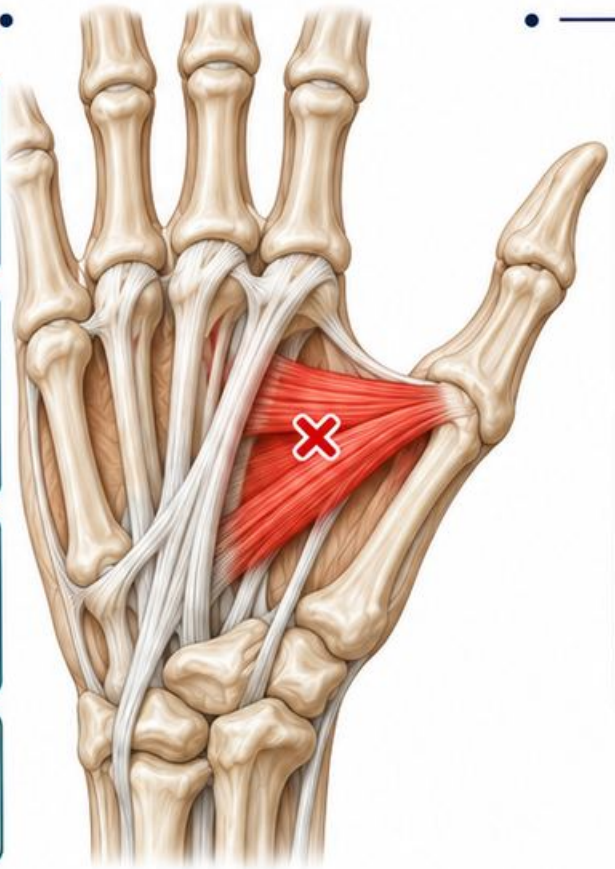

PUNKT SPUSTOWY
Głęboka część dłoni między I a II kością śródręcza. X oznacza orientacyjną tkliwość, nie cel ucisku.

BÓL RZUTOWANY
Tradycyjny wzorzec może obejmować kłąb kciuka i pierwszą przestrzeń międzykostną.







JAK ZNALEŹĆ
Odszukaj punkty kostne i kierunek włókien. Czy przytrzymywanie płaskiego przedmiotu między kciukiem a dłonią zmienia znajomą dolegliwość?

OBJAWY
Zapisz rzeczywiste miejsce i charakter dolegliwości; podobny objaw może mieć inne źródło.

WSKAZÓWKA KLINICZNA | Nie uciskaj głęboko dłoni; ból kciuka może pochodzić ze stawu, ścięgien lub nerwu.

Źródła: [18], [40], [90], [91], [92].

MAPA 054

PIERWSZY MIĘSIEŃ MIĘDZYKOSTNY GRZBIETOWY

FUNKCJA
Odwodzi wskaziciel i wspomaga jego zgięcie.

POCHODZENIE
Przylegające powierzchnie I i II kości śródręcza.

PRZYCZEP
Podstawa paliczka bliższego wskaziciela i rozcięgno grzbietowe.

UNERWIENIE
Gałąź głęboka nerwu łokciowego (C8–T1).

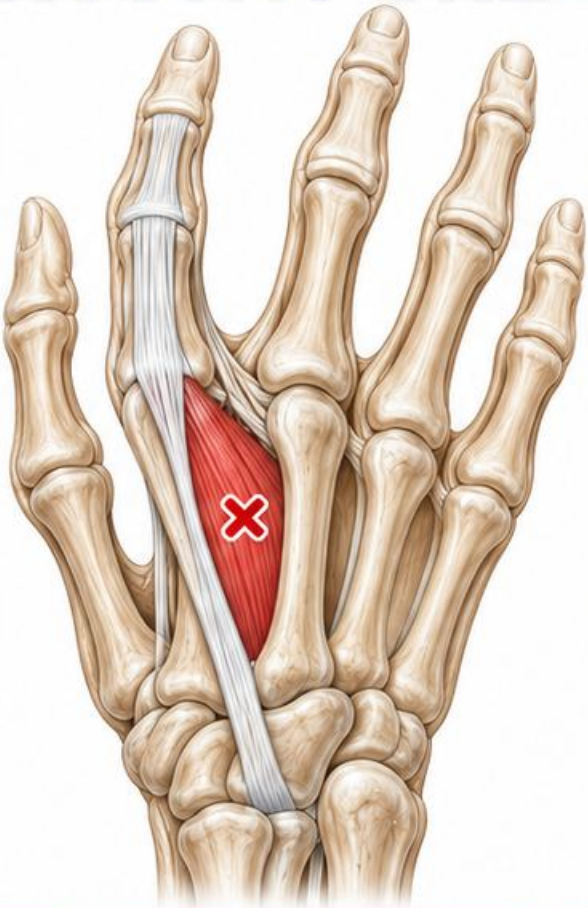

PUNKT SPUSTOWY
Pierwsza przestrzeń międzykostna grzbietu dłoni. X oznacza orientacyjną tkliwość, nie cel ucisku.

BÓL RZUTOWANY
Tradycyjny wzorzec może obejmować grzbiet dłoni i podstawę wskaziciela.







JAK ZNALEŹĆ
Odszukaj punkty kostne i kierunek włókien. Czy odsuwanie wskaziciela od środkowego palca zmienia znajomą dolegliwość?

OBJAWY
Zapisz rzeczywiste miejsce i charakter dolegliwości; podobny objaw może mieć inne źródło.

WSKAZÓWKA KLINICZNA | Oceń także stawy i nerw; sama zgodność lokalizacji nie wskazuje źródła.

Źródła: [18], [40], [90], [91], [92].

Ostoja

Tułów i kręgosłup

18 map: obręcz łopatkowa, ściana klatki piersiowej, warstwy grzbietu oraz mięśnie brzucha.

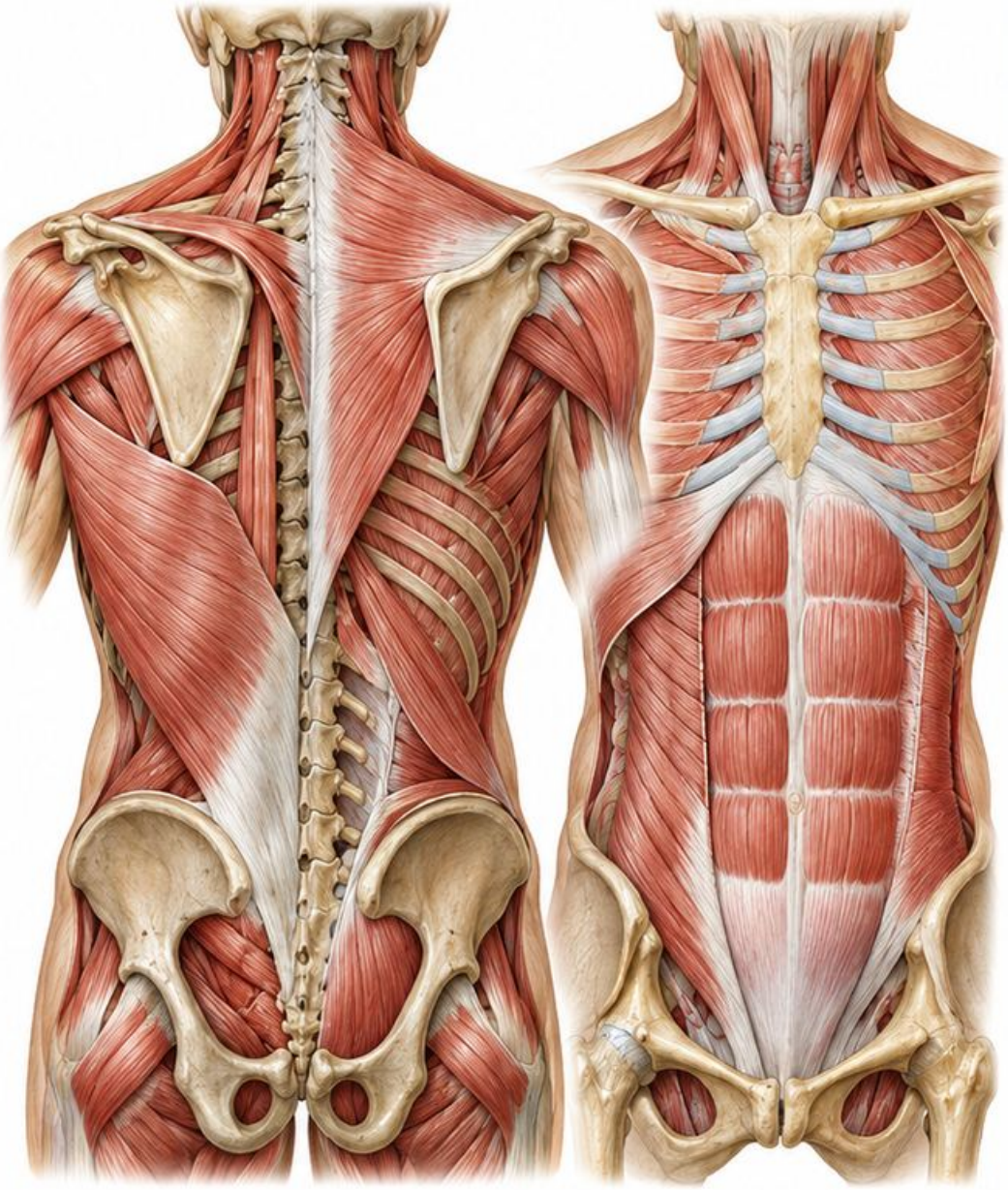

Obręcz łopatkowa

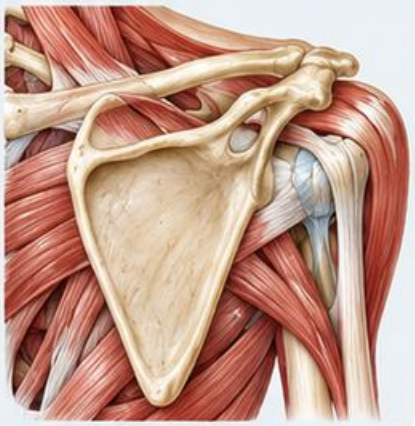

Ściana klatki piersiowej

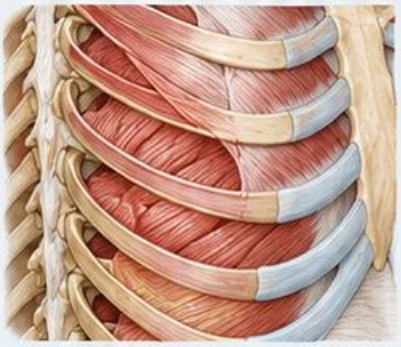

Mięśnie brzucha

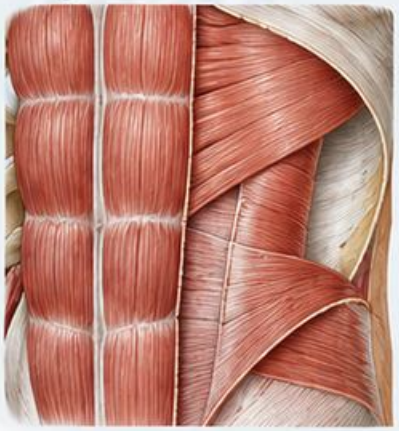

Najpierw rozpoznaj łopatkę, żebra, linię kręgosłupa i miednicę. Następnie sprawdź, która warstwa została odsłonięta na ilustracji.

Części jednego mięśnia mogą różnić się przebiegiem włókien, choć badanie bólu nie rozdziela ich na niezależne wzorce.

Porównuj lokalizację z relacją osoby: kiedy objaw występuje, jaki ruch mu towarzyszy i czy odczucie jest znajome.

Brak pola odległego oznacza ograniczenie dowodów, a nie brak możliwego bólu. Nowy ból klatki piersiowej lub brzucha wymaga oceny przyczyny.

Źródła: [18], [60], [61], [67], [78].

MAPA 055

MIĘSIEŃ CZWOROBOCZNY — CZĘŚĆ POPRZECZNA

FUNKCJA:
Cofa łopatkę; stabilizuje obręcz barkową.

POCHODZENIE:
Wyrostki kolczyste C7–T3.

PRZYCZEP:
Grzebień łopatki i wyrostek barkowy.

UNERWIENIE:
Nerw dodatkowy (XI); czucie C3–C4.

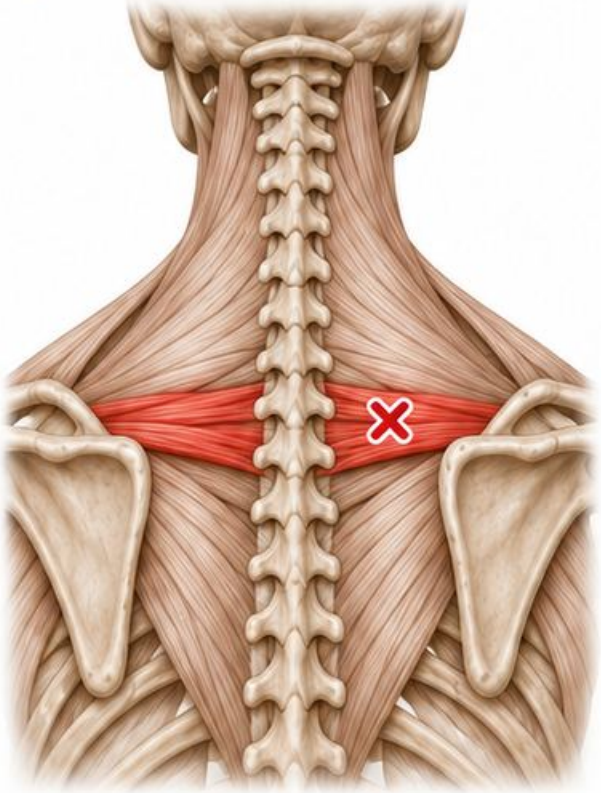

PUNKT SPUSTOWY:
Część środkowa mięśnia, między kręgosłupem a grzebieniem łopatki. X oznacza orientacyjną tkliwość, nie cel ucisku.

BÓL RZUTOWANY:
Tradycyjny wzorzec całego mięśnia obejmuje kark i bark; nie wyodrębnia części poprzecznej.







JAK ZNALEŹĆ:
Odszukaj punkty kostne i kierunek włókien. Czy zbliżanie łopatek albo długie utrzymywanie rąk z przodu zmienia znajomy ból między łopatkami?

OBJAWY:
Zapisz rzeczywiste miejsce i charakter dolegliwości; podobny objaw może mieć inne źródło.

WSKAZÓWKA KLINICZNA: Badanie całego mięśnia nie potwierdza odrębnego wzorca części poprzecznej.

Źródła: [18], [61], [72], [90], [91], [92].

Mapa 056

MIĘSIEŃ CZWOROBOCZNY — CZĘŚĆ WSTĘPUJĄCA

FUNKCJA:
Obniża łopatkę i uczestniczy w jej rotacji ku górze.

POCHODZENIE:
Wyrostki kolczyste T4–T12.

PRZYCZEP:
Przyśrodkowa część grzebienia łopatki.

UNERWIENIE:
Nerw dodatkowy (XI); czucie C3–C4.

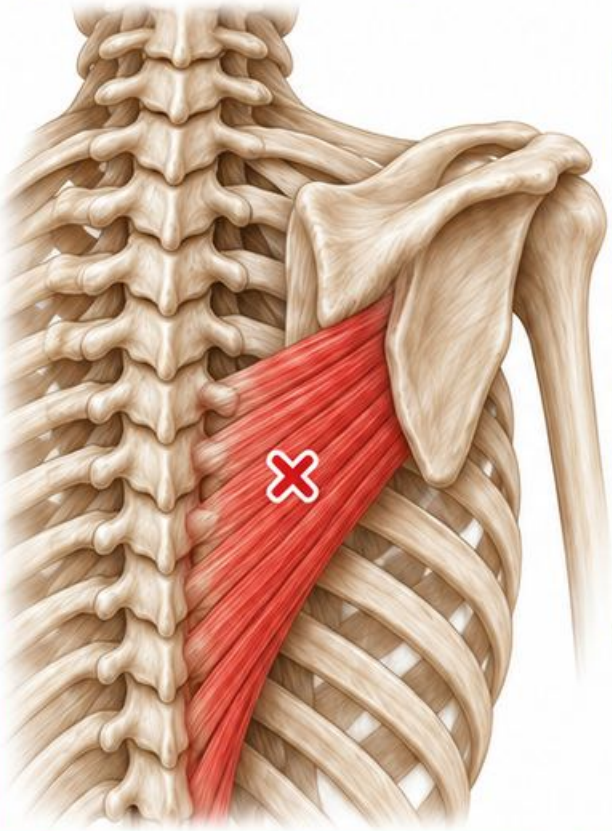

PUNKT SPUSTOWY:
Dolne włókna biegnące skośnie ku łopatce.
X oznacza orientacyjną tkliwość, nie cel ucisku.

BÓL RZUTOWANY:
Tradycyjny wzorzec całego mięśnia obejmuje kark i bark; nie wyodrębnia części wstępującej.







JAK ZNALEŹĆ:
Odszukaj punkty kostne i kierunek włókien. Czy sięganie nad głowę wiąże się ze znajomym odczuciem poniżej łopatki?

OBJAWY:
Zapisz rzeczywiste miejsce i charakter dolegliwości; podobny objaw może mieć inne źródło.

WSKAZÓWKA KLINICZNA: Nie przenoś wzorca górnych włókien na część dolną.

Źródła: [18], [61], [72], [90], [91], [92].

MAPA 057

MIĘSIEŃ RÓWNOLEGŁOBOCZNY WIĘKSZY

FUNKCJA
Cofa i stabilizuje łopatkę.

POCHODZENIE
Wyrostki kolczyste T2–T5.

PRZYCZEP
Przyśrodkowy brzeg łopatki poniżej grzebienia.

UNERWIENIE
Nerw grzbietowy łopatki (C4–C5).

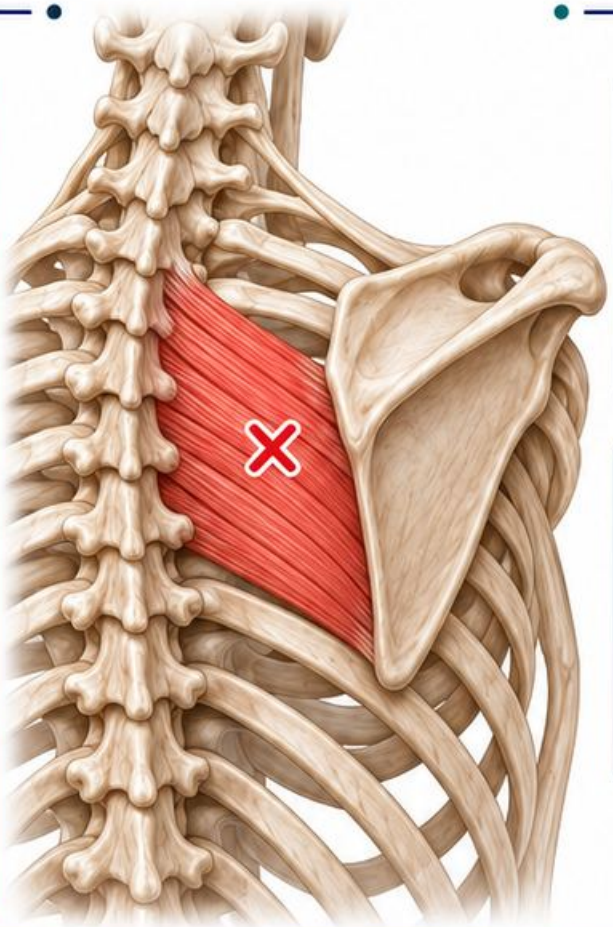

PUNKT SPUSTOWY
Między kręgosłupem piersiowym a przyśrodkowym brzegiem łopatki. X oznacza orientacyjną tkliwość, nie cel ucisku.

BÓL RZUTOWANY
Opisywany wzorzec grupy obejmuje okolicę międzyłopatkową; nie rozdziela mięśnia większego.







JAK ZNALEŹĆ
Odszukaj punkty kostne i kierunek włókien. Czy przyciągnięcie łopatki do kręgosłupa wiąże się z rozpoznawalnym bólem między łopatkami?

OBJAWY
Zapisz rzeczywiste miejsce i charakter dolegliwości; podobny objaw może mieć inne źródło.

WSKAZÓWKA KLINICZNA | Nie wkładaj palców pod łopatkę; tkliwość nie odróżnia przyczyny.

Źródła: [18], [60], [61], [90], [91], [92].

MAPA 058

MIĘSIEŃ RÓWNOLEGŁOBOCZNY MNIEJSZY

FUNKCJA:
Cofa i unosi łopatkę.

POCHODZENIE:
Więzadło karkowe i wyrostki kolczyste C7–T1.

PRZYCZEP:
Przyśrodkowy koniec grzebienia łopatki.

UNERWIENIE:
Nerw grzbietowy łopatki (C4–C5).

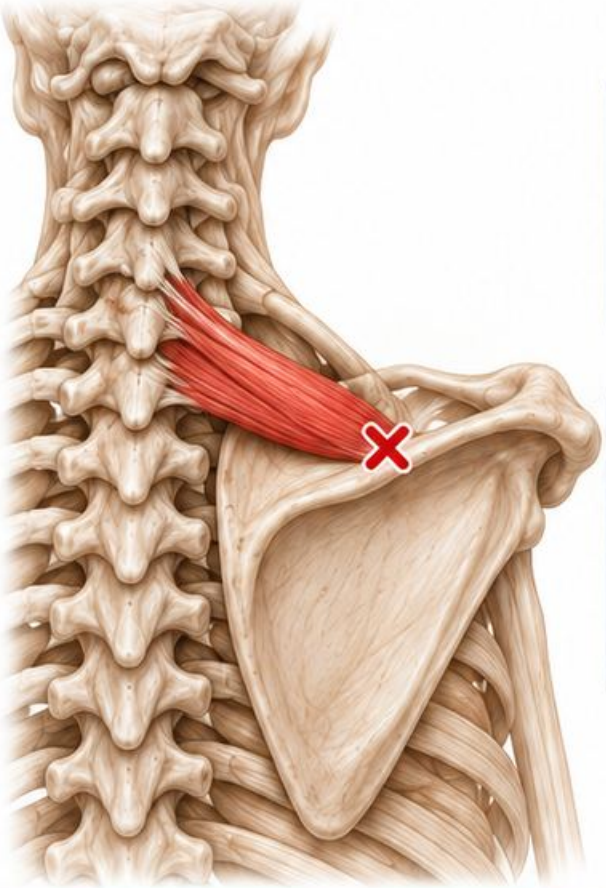

PUNKT SPUSTOWY:
Górny przyśrodkowy brzeg łopatki. X oznacza orientacyjną tkliwość, nie cel ucisku.

BÓL RZUTOWANY:
Opisywany wzorzec grupy obejmuje okolicę międzyłopatkową; nie rozdziela mięśnia mniejszego.







JAK ZNALEŹĆ:
Odszukaj punkty kostne i kierunek włókien. Czy utrzymywanie ramion przed sobą zmienia znajome odczucie przy górnym przyśrodkowym brzegu łopatki?

OBJAWY:
Zapisz rzeczywiste miejsce i charakter dolegliwości; podobny objaw może mieć inne źródło.

WSKAZÓWKA KLINICZNA:
Podobne objawy mogą wiązać się z dźwigaczem łopatki lub innymi strukturami.

ŹRÓDŁA: [18], [60], [61], [90], [91], [92].

Mapa 059

Mięsień najszerszy grzbietu – część górna

FUNKCJA:
Prostuje, przywodzi i obraca ramię do wewnątrz.

POCHODZENIE:
Wyrostki kolczyste T7–L5, powięź piersiowo-lędźwiowa, grzebień biodrowy i dolne żebra.

PRZYCZEP:
Dno bruzdy międzyguzkowej kości ramiennej.

UNERWIENIE:
Nerw piersiowo-grzbietowy (C6–C8).

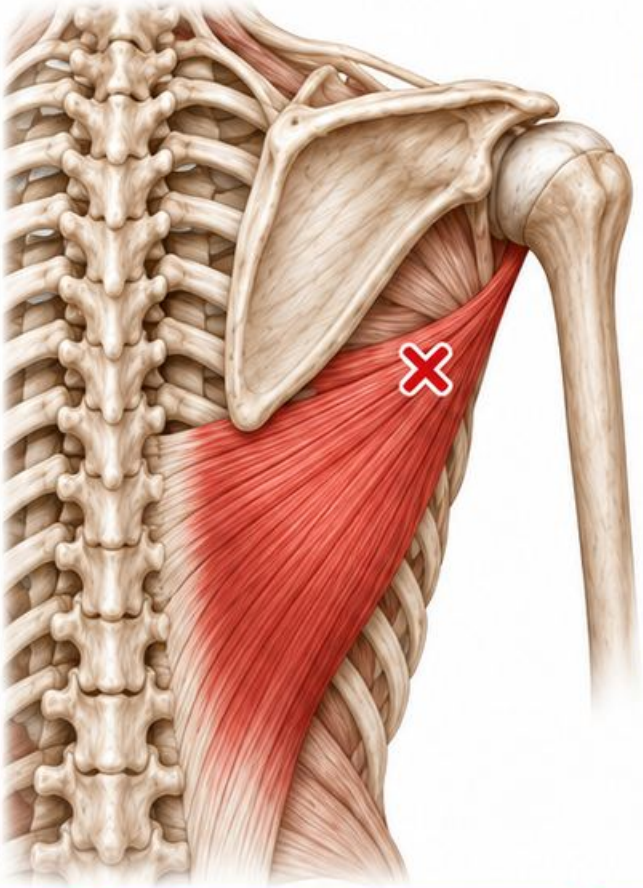

PUNKT SPUSTOWY:
Górne włókna i tylny fałd pachowy. X oznacza orientacyjną tkliwość, nie cel ucisku.

BÓL RZUTOWANY:
Tradycyjny wzorzec może obejmować tylny bark i ramię; granice są zmienne.



JAK ZNALEŹĆ:
Odszukaj punkty kostne i kierunek włókien. Czy przyciąganie ramienia do tułowia wiąże się z tym samym odczuciem z tyłu barku?

OBJAWY:
Zapisz rzeczywiste miejsce i charakter dolegliwości; podobny objaw może mieć inne źródło.

WSKAZÓWKA KLINICZNA: Nie uciskaj głęboko pachy; podobny ból ma wiele możliwych źródeł.

Źródła: [18], [61], [72], [90], [91], [92].

MAPA 060

MIĘŚIEŃ NAJSZERSZY GRZBIETU

część dolna

FUNKCJA
Prostuje, przywodzi i obraca ramię do wewnątrz.

POCHODZENIE
Wyrostki kolczyste T7–L5, powięź piersiowo-lędźwiowa, grzebień biodrowy i dolne żebra.

PRZYCZEP
Dno bruzdy międzyguzkowej kości ramiennej.

UNERWIENIE
Nerw piersiowo-grzbietowy (C6–C8).



PUNKT SPUSTOWY
Dolno-boczny grzbiet i tylna fałda pachowa. X oznacza orientacyjną tkliwość, nie cel ucisku.

BÓL RZUTOWANY
Tradycyjny wzorzec mięśnia może obejmować tylny bark i ramię; nie izoluje dolnych włókien.







JAK ZNALEŹĆ
Odszukaj punkty kostne i kierunek włókien. Czy sięganie wysoko lub przyciąganie ręki zmienia znajome odczucie dolno-bocznego grzbietu?

OBJAWY
Zapisz rzeczywiste miejsce i charakter dolegliwości; podobny objaw może mieć inne źródło.

WSKAZÓWKA KLINICZNA | Zgodna lokalizacja nie potwierdza źródła bólu.

Źródła: [18], [61], [72], [90], [91], [92].

MAPA 061

MIĘSIEŃ PIERSIOWY WIĘKSZY

część obojczykowa

FUNKCJA
Zgina i przywodzi ramię; część obojczykowa wspomaga zgięcie poziome.

POCHODZENIE
Przyśrodkowa połowa obojczyka.

PRZYCZEP
Grzebień guzka większego kości ramiennej i warga boczna bruzdy międzyguzkowej.

UNERWIENIE
Nerwy piersiowe boczny i przyśrodkowy (C5–T1).

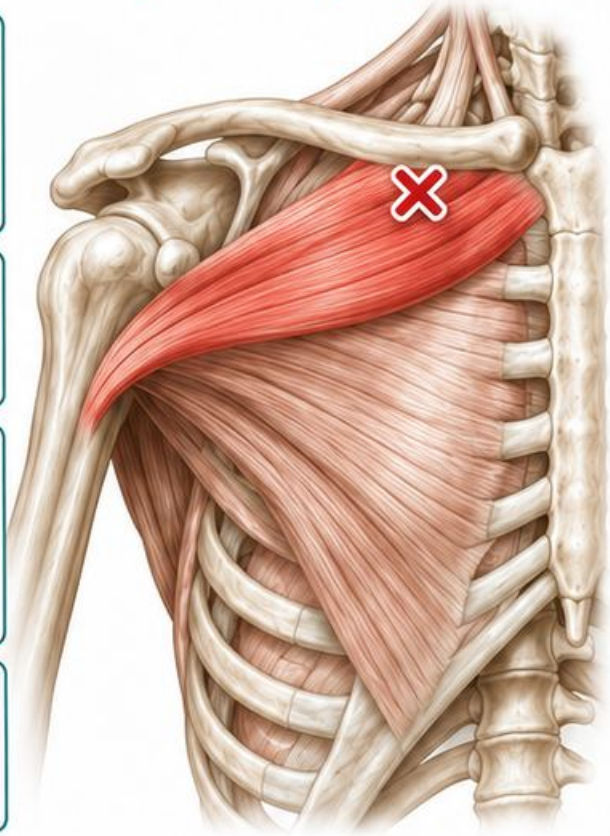

PUNKT SPUSTOWY
Część obojczykowa przedniej ściany klatki. X oznacza orientacyjną tkliwość, nie cel ucisku.

BÓL RZUTOWANY
Klasyczny wzorzec może obejmować przedni bark i przyśrodkową część ramienia.



JAK ZNALEŹĆ
Odszukaj punkty kostne i kierunek włókien. Czy uniesienie ramienia do przodu wiąże się ze znajomym odczuciem pod obojczykiem?

OBJAWY
Zapisz rzeczywiste miejsce i charakter dolegliwości; podobny objaw może mieć inne źródło.

WSKAZÓWKA KLINICZNA | Nie przypisuj nowego bólu klatki mięśniowi; najpierw oceń objawy alarmowe.

Źródła: [18], [62], [90], [91], [92].

MAPA 062

MIĘSIEŃ PIERSIOWY WIĘKSZY

• część mostkowo-żebrowa •

FUNKCJA:
Przywodzi i obraca ramię do wewnątrz; wspiera zgięcie poziome.

POCHODZENIE:
Mostek i chrząstki żeber I–VI; rozcięgno mięśnia skośnego zewnętrznego.

PRZYCZEP:
Grzebień guzka większego (warga boczna bruzdy międzyguzkowej).

UNERWIENIE:
Nerwy piersiowe przyśrodkowy i boczny (C5–T1).

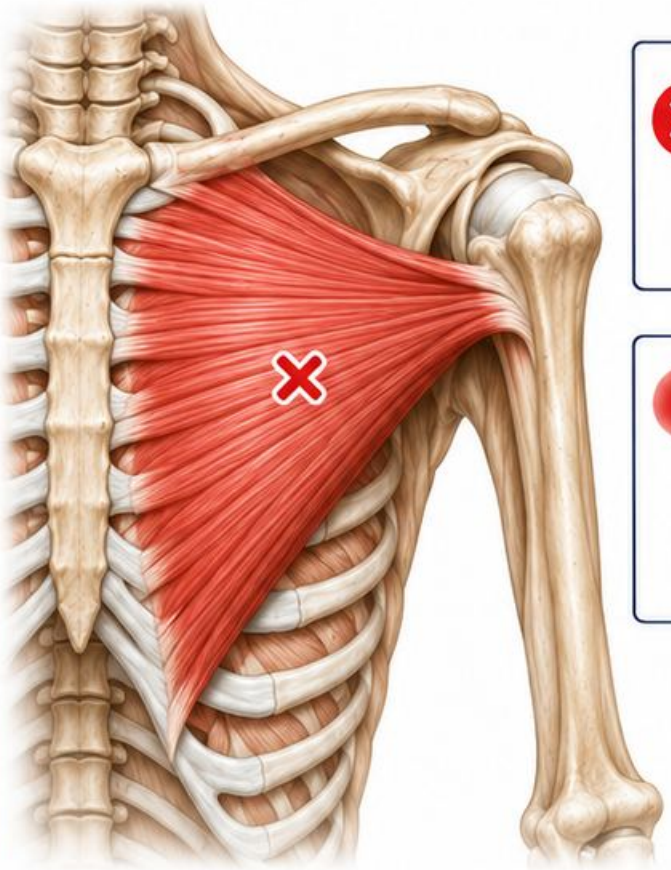

PUNKT SPUSTOWY:
Część mostkowo-żebrowa przedniej klatki. X oznacza orientacyjną tkliwość, nie cel ucisku.

BÓL RZUTOWANY:
Klasyczny wzorzec może obejmować przedni bark i przyśrodkową część ramienia; nie rozdziela głów.







JAK ZNALEŹĆ:
Odszukaj punkty kostne i kierunek włókien. Czy przybliżanie ramienia przed klatką piersiową wiąże się z rozpoznawalnym bólem?

OBJAWY:
Zapisz rzeczywiste miejsce i charakter dolegliwości; podobny objaw może mieć inne źródło.

WSKAZÓWKA KLINICZNA: Badanie bólu klatki po ocenie kardiologicznej nie wyklucza choroby serca ani płuc.

• Źródła: [18], [62], [90], [91], [92]. •

MAPA 063

MIĘSIEŃ ZĘBATY PRZEDNI

FUNKCJA:
Wysuwa i obraca łopatkę; utrzymuje ją przy klatce piersiowej.

POCHODZENIE:
Zewnętrzne powierzchnie żeber I–VIII (czasem IX).

PRZYCZEP:
Przednia powierzchnia brzegu przyśrodkowego łopatki.

UNERWIENIE:
Nerw piersiowy długi (C5–C7).

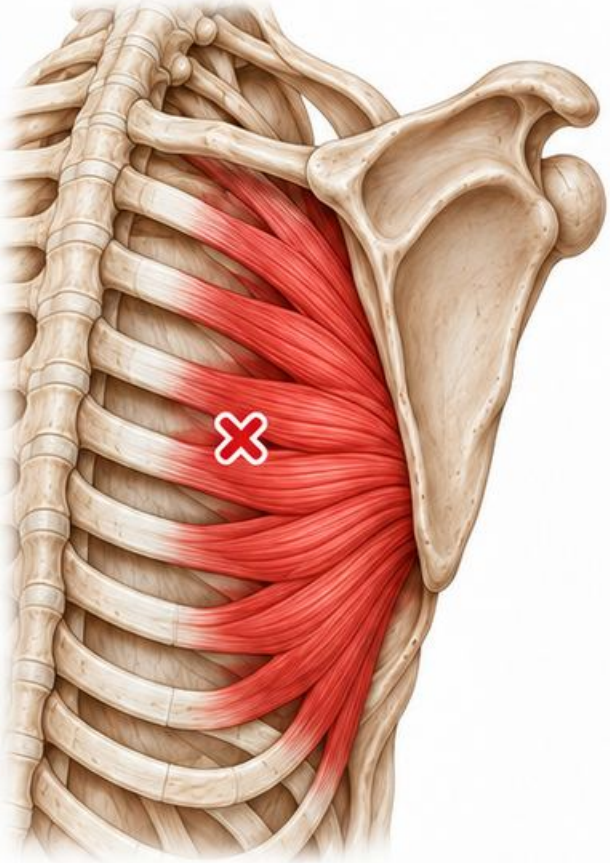

PUNKT SPUSTOWY:
Boczna ściana żeber pod łopatką, X oznacza orientacyjną tkliwość, nie cel ucisku.

BÓL RZUTOWANY:
Opisy bólu obejmują boczną ścianę klatki i okolicę podłopatkową; nie są uniwersalną mapą.







JAK ZNALEŹĆ:
Odszukaj punkty kostne i kierunek włókien. Czy wysunięcie rąk przed siebie wiąże się ze znajomym bólem bocznych żeber?

OBJAWY:
Zapisz rzeczywiste miejsce i charakter dolegliwości; podobny objaw może mieć inne źródło.

WSKAZÓWKA KLINICZNA: Nowy ból klatki lub duszność wymagają pilnej oceny, nie dopasowania do mapy.

Źródła: [18], [63], [90], [91], [92].

Mapa 064

Mięsień zębaty tylny górny

FUNKCJA:
Unosi górne żebra podczas wdechu i wspomaga ruch łopatki.

POCHODZENIE:
Wyrostki kolczyste C7–T3.

PRZYCZEP:
Zewnętrzne powierzchnie żeber II–V.

UNERWIENIE:
Gałęzie brzuszne nerwów międzyżebrowych II–V.

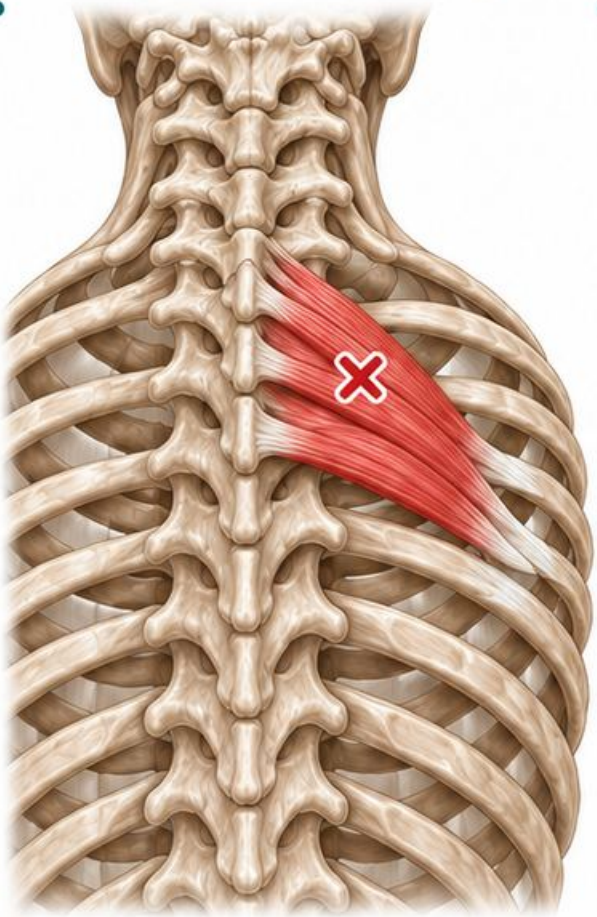

PUNKT SPUSTOWY:
Głęboka górna część grzbietu pod równoległobocznymi. X oznacza orientacyjną tkliwość, nie cel ucisku.

BÓL RZUTOWANY:
Opisy przypadków obejmują górny grzbiet i okolicę łopatki; nie potwierdzają wyłącznego źródła.







JAK ZNALEŹĆ:
Odszukaj punkty kostne i kierunek włókien. Czy zwykły wdech lub ruch obręczy barkowej wiąże się z tym samym odczuciem górnego grzbietu?

OBJAWY:
Zapisz rzeczywiste miejsce i charakter dolegliwości; podobny objaw może mieć inne źródło.

WSKAZÓWKA KLINICZNA: Nie uciskaj głęboko między żebrami ani nie prowokuj objawów oddechowych.

Źródła: [18], [64], [90], [91], [92].

MAPA 065

MIĘSIEŃ BIODROWO-ŻEBROWY KLATKI PIERSIOWEJ

FUNKCJA
Wspomaga wyprost i zgięcie boczne tułowia.

POCHODZENIE
Kąty żeber dolnych i powięź piersiowo-lędźwiowa.

PRZYCZEP
Kąty żeber górnych; przyczep zależy od poziomu.

UNERWIENIE
Gałęzie grzbietowe nerwów piersiowych.

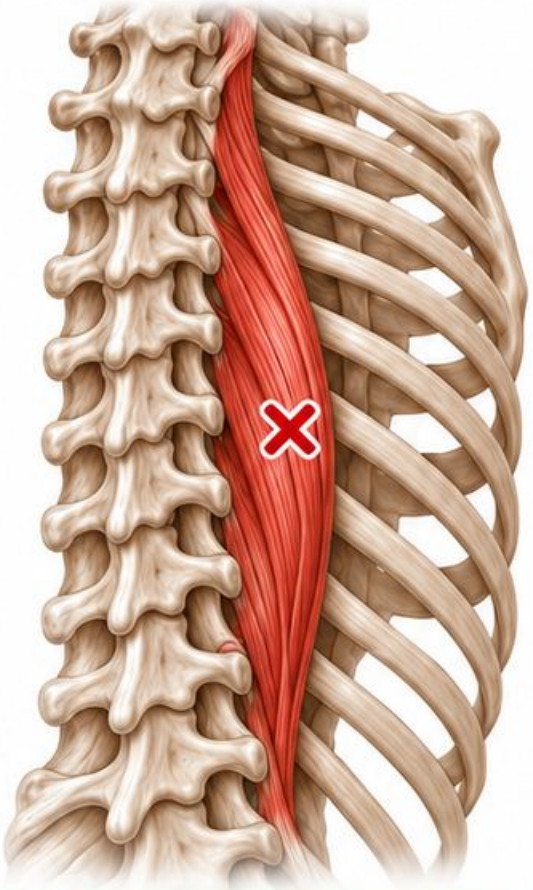

PUNKT SPUSTOWY
Boczny pas mięśnia przykręgosłupowego na wysokości żeber. X oznacza orientacyjną tkliwość, nie cel ucisku.

BÓL RZUTOWANY
Tradycyjny wzorzec może obejmować grzbiet i sąsiednią ścianę klatki; granice są zmienne.







JAK ZNALEŹĆ
Odszukaj punkty kostne i kierunek włókien. Czy spokojny wyprost tułowia wiąże się ze znajomym odczuciem przy żebrach z tyłu?

OBJAWY
Zapisz rzeczywiste miejsce i charakter dolegliwości; podobny objaw może mieć inne źródło.

WSKAZÓWKA KLINICZNA | Dolegliwości oddechowe lub silny nowy ból wymagają szerszej oceny.

ŹRÓDŁA: [18], [60], [78], [90], [91], [92].

MAPA 066

MIĘSIEŃ NAJDŁUŻSZY KLATKI PIERSIOWEJ

FUNKCJA
Prostuje i zgina bocznie kręgosłup; wspiera postawę.

POCHODZENIE
Wspólne ścięgno prostownika grzbietu z kości krzyżowej, grzebienia biodrowego i wyrostków lędźwiowych.

PRZYCZEP
Wyrostki poprzeczne i żebra w odcinku piersiowym.

UNERWIENIE
Gałęzie grzbietowe nerwów rdzeniowych.

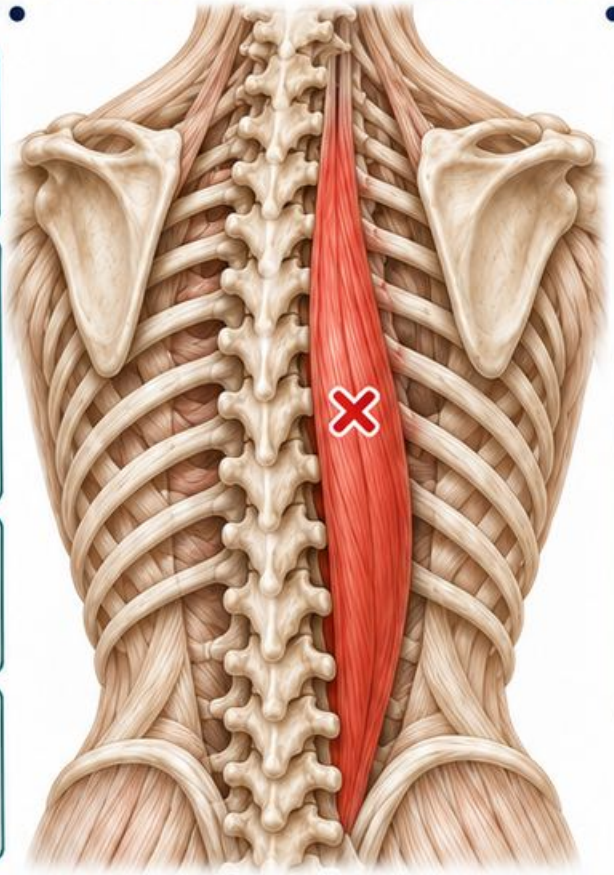

PUNKT SPUSTOWY
Pas pośredni prostownika grzbietu wzdłuż odcinka piersiowego. X oznacza orientacyjną tkliwość, nie cel ucisku.

BÓL RZUTOWANY
Tradycyjny wzorzec może obejmować sąsiedni grzbiet piersiowy; nie ma odrębnej mapy tej części.







JAK ZNALEŹĆ
Odszukaj punkty kostne i kierunek włókien. Czy prostowanie po dłuższym pochyleniu zmienia znajome odczucie obok kręgosłupa?

OBJAWY
Zapisz rzeczywiste miejsce i charakter dolegliwości; podobny objaw może mieć inne źródło.

WSKAZÓWKA KLINICZNA | Objawy mogą pochodzić z wielu struktur; nie rozstrzygaj na podstawie lokalizacji.

Źródła: [18], [78], [82], [90], [91], [92].

Mapa 067

MIĘŚNIE WIELODZIELNE — ODCINEK PIERSIOWY

FUNKCJA:
Stabilizuje i prostuje sąsiednie segmenty kręgosłupa.

POCHODZENIE:
Wyrostki poprzeczne kręgów piersiowych.

PRZYCZEP:
Wyrostki kolczyste 2–4 segmenty wyżej.

UNERWIENIE:
Gałęzie grzbietowe nerwów rdzeniowych.

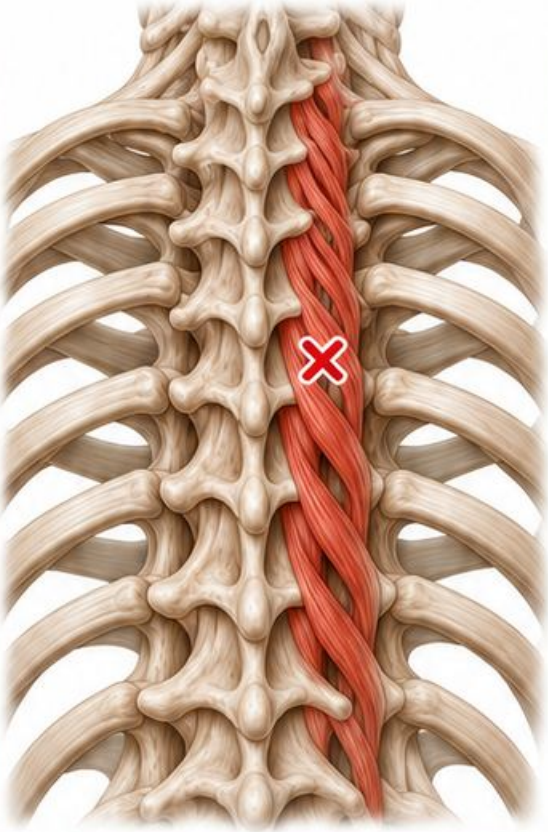

PUNKT SPUSTOWY:
Głębokie pasma przy wyrostkach piersiowych. X oznacza orientacyjną tkliwość, nie cel ucisku.

BÓL RZUTOWANY:
Możliwy wzorzec pozostaje przykręgosłupowy; nie ustalono swoistego pola odległego.







JAK ZNALEŹĆ:
Odszukaj punkty kostne i kierunek włókien. Czy niewielka zmiana ustawienia tułowia wiąże się ze znajomym, miejscowym bólem grzbietu?

OBJAWY:
Zapisz rzeczywiste miejsce i charakter dolegliwości; podobny objaw może mieć inne źródło.

WSKAZÓWKA KLINICZNA: Nie wykonuj głębokiego ucisku przy kręgosłupie.

Źródła: [18], [78], [82], [90], [91], [92].

Mapa 068

Mięśnie wielodzielne — odcinek lędźwiowy

FUNKCJA
Stabilizuje segmenty lędźwiowe i wspomaga wyprost.

POCHODZENIE
Kość krzyżowa oraz wyrostki suteczkowate kręgów lędźwiowych.

PRZYCZEP
Wyrostki kolczyste 2–4 segmenty wyżej.

UNERWIENIE
Gałęzie grzbietowe nerwów lędźwiowych.

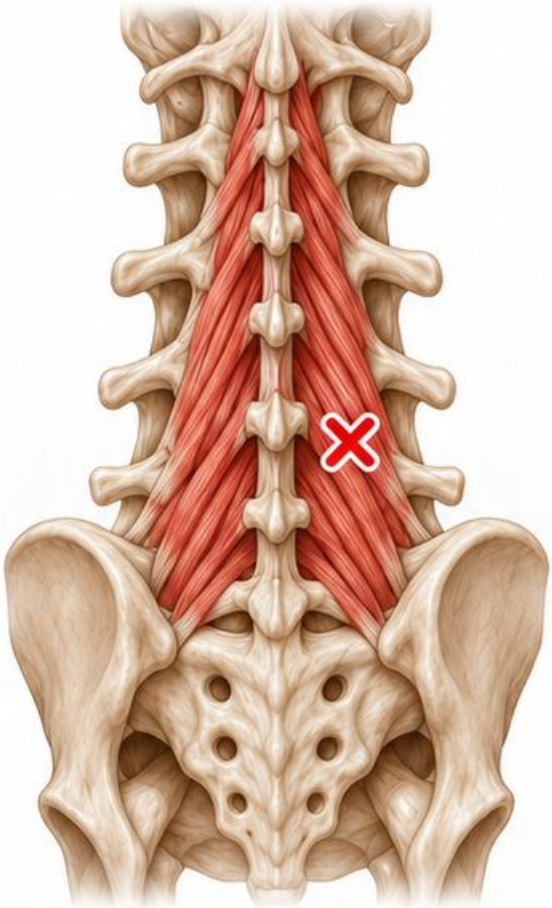

PUNKT SPUSTOWY
Głęboka okolica przykręgosłupowa lędźwi. X oznacza orientacyjną tkliwość, nie cel ucisku.

BÓL RZUTOWANY
Możliwy wzorzec pozostaje przykręgosłupowy i lędźwiowy; badania nie izolują tej części.







JAK ZNALEŹĆ
Odszukaj punkty kostne i kierunek włókien. Czy wstawanie po dłuższym siedzeniu zmienia znaiomy ból przy linii kręgosłupa?

OBJAWY
Zapisz rzeczywiste miejsce i charakter dolegliwości; podobny objaw może mieć inne źródło.

WSKAZÓWKA KLINICZNA | Ból promieniujący do nogi wymaga również oceny neurologicznej.

Źródła: [18], [65], [78], [90], [91], [92].

MAPA 069

MIĘSIEŃ BIODROWO-ŻEBROWY LĘDŹWI

FUNKCJA
Prostuje i zgina bocznie odcinek lędźwiowy.

POCHODZENIE
Grzebień biodrowy, kość krzyżowa i powięź piersiowo-lędźwiowa.

PRZYCZEP
Kąty dolnych żeber i wyrostki poprzeczne górnych kręgów lędźwiowych.

UNERWIENIE
Gałęzie grzbietowe nerwów rdzeniowych.

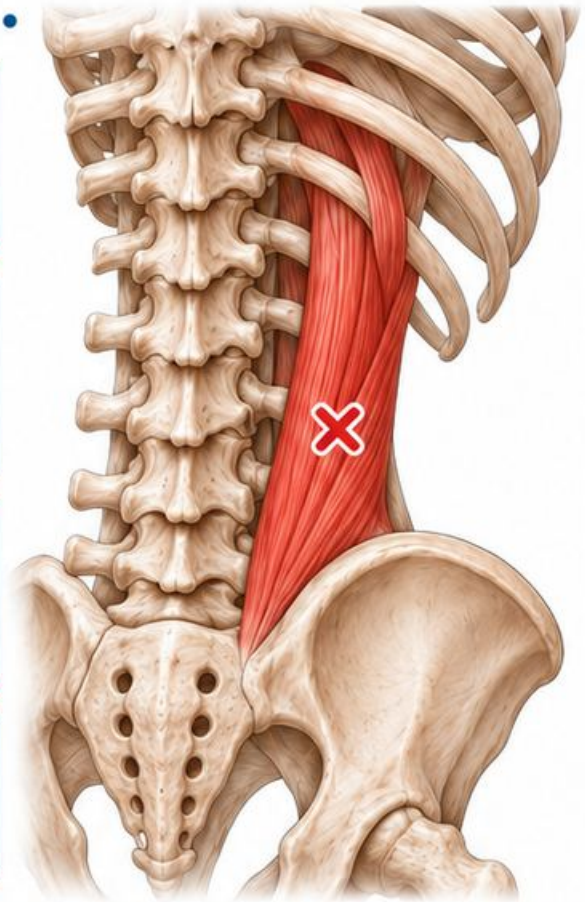

PUNKT SPUSTOWY
Boczny pas lędźwiowego prostownika grzbietu. X oznacza orientacyjną tkliwość, nie cel ucisku.

BÓL RZUTOWANY
Tradycyjny wzorzec może obejmować dolny grzbiet i okolicę biodrową; przebieg bywa zmienny.







JAK ZNALEŹĆ
Odszukaj punkty kostne i kierunek włókien. Czy prostowanie tułowia po pochyleniu wiąże się z odczuciem nad grzebienien biodrowym?

OBJAWY
Zapisz rzeczywiste miejsce i charakter dolegliwości; podobny objaw może mieć inne źródło.

WSKAZÓWKA KLINICZNA | Zapisz rzeczywiste objawy; nie przypisuj bólu nogi bez badania.

Źródła: [18], [83], [90], [91], [92].

MAPA 070

MIĘŚIEŃ CZWOROBOCZNY LĘDŹWI

FUNKCJA
Zgina bocznie i stabilizuje odcinek lędźwiowy; ustala XII żebro.

POCHODZENIE
Więzadło biodrowo-lędźwiowe i grzebień biodrowy.

PRZYCZEP
XII żebro oraz wyrostki poprzeczne L1–L4.

UNERWIENIE
Gałęzie brzuszne T12–L4.

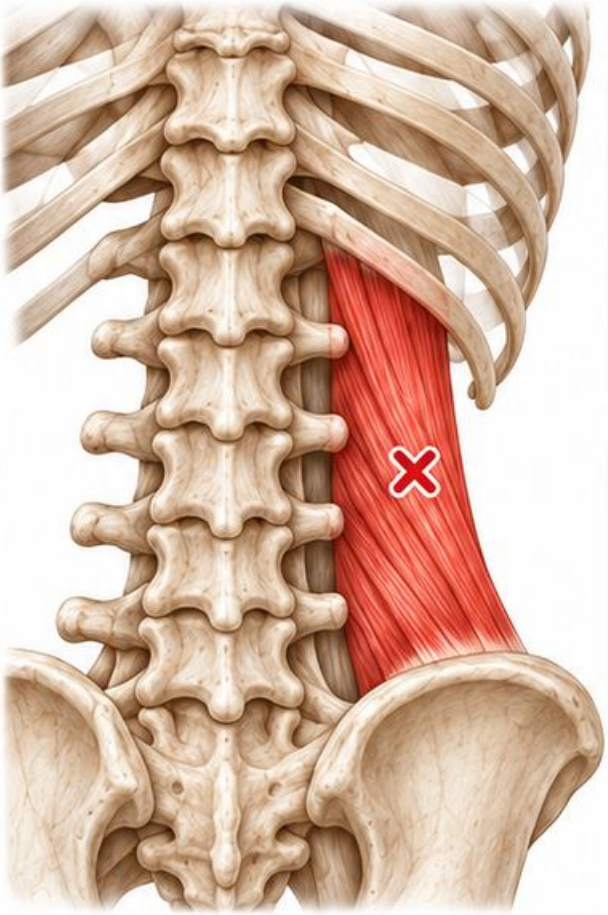

PUNKT SPUSTOWY
Między XII żebrem a grzebieniem biodrowym, bocznie od kręgosłupa. X oznacza orientacyjną tkliwość, nie cel ucisku.

BÓL RZUTOWANY
Tradycyjny wzorzec może obejmować dolny grzbiet, grzebień biodrowy i pośladek.







JAK ZNALEŹĆ
Odszukaj punkty kostne i kierunek włókien. Czy zmiana pozycji lub skłon boczny wiąże się ze znajomym bólem boku lędźwi?

OBJAWY
Zapisz rzeczywiste miejsce i charakter dolegliwości; podobny objaw może mieć inne źródło.

WSKAZÓWKA KLINICZNA | Głęboka lokalizacja nie uzasadnia ucisku brzucha; rozważ także inne przyczyny.

Źródła: [18], [66], [90], [91], [92].

Mapa 071

MIĘSIEŃ PROSTY BRZUCHA

FUNKCJA
Zgina tułów i stabilizuje ścianę brzucha.

POCHODZENIE
Spojenie łonowe i grzebień łonowy.

PRZYCZEP
Wyrostek mieczykowaty i chrząstki żeber V–VII.

UNERWIENIE
Nerwy piersiowo-brzuszne T7–T12.

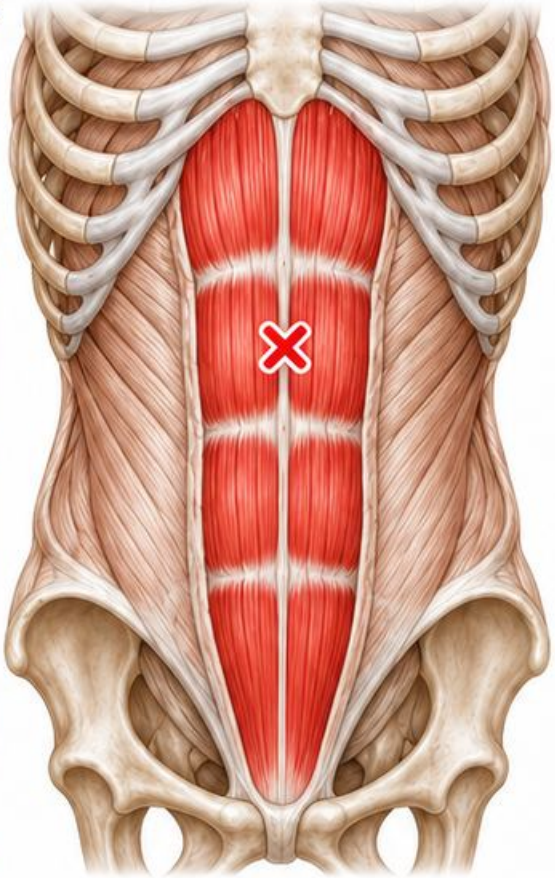

PUNKT SPUSTOWY
Przednia ściana brzucha, wzdłuż pasm mięśnia. X oznacza orientacyjną tkliwość, nie cel ucisku.

BÓL RZUTOWANY
Opisy bólu obejmują przedni brzuch i bok; badana grupa nie stanowi mapy diagnostycznej.







JAK ZNALEŹĆ
Odszukaj punkty kostne i kierunek włókien. Czy kaszel lub zmiana pozycji tułowia wiąże się z tym samym bólem brzucha?

OBJAWY
Zapisz rzeczywiste miejsce i charakter dolegliwości; podobny objaw może mieć inne źródło.

WSKAZÓWKA KLINICZNA | Nowy lub narastający ból brzucha wymaga oceny medycznej.

Źródła: [18], [67], [90], [91], [92].

Mapa 072

Mięśnie skośne brzucha

FUNKCJA:
Obracają i zginają tułów; wspierają ścianę brzucha.

POCHODZENIE:
Skośny zewnętrzny: żebra V–XII. Wewnętrzny: powięź piersiowo-lędźwiowa i grzebień biodrowy.

PRZYCZEP:
Skośny zewnętrzny: kresa biała i miednica. Wewnętrzny: żebra X–XII, kresa biała i grzebień łonowy.

UNERWIENIE:
Nerwy piersiowo-brzuszne T7–T12 oraz L1.

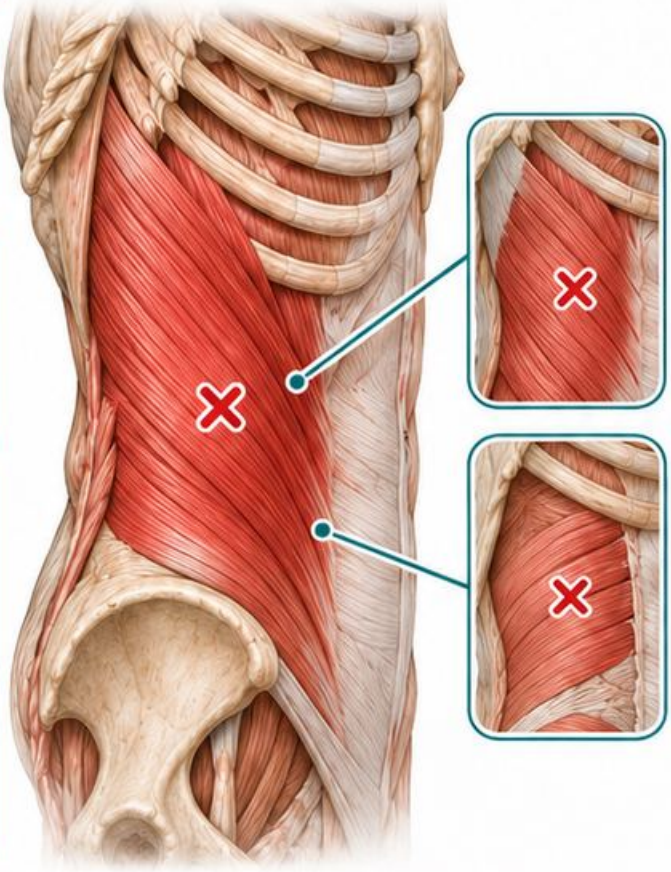

PUNKT SPUSTOWY:
Boczna ściana brzucha; pokaż oddzielnie obie warstwy. X oznacza orientacyjną tkliwość, nie cel ucisku.

BÓL RZUTOWANY:
Opisy bólu obejmują bok brzucha; badanie nie rozdzielało pewnie obu warstw mięśnia.



JAK ZNALEŹĆ:
Odszukaj punkty kostne i kierunek włókien. Czy obrót tułowia albo wstawanie z łóżka wiąże się ze znajomą dolegliwością boku brzucha?

OBJAWY:
Zapisz rzeczywiste miejsce i charakter dolegliwości; podobny objaw może mieć inne źródło.

WSKAZÓWKA KLINICZNA: Nie uciskaj głęboko brzucha; podobna lokalizacja może mieć przyczynę narządową.

Źródła: [18], [67], [90], [91], [92].

Biodro, pośladki i udo

18 map prowadzi od powierzchownych pośladków do głębokich zginaczy biodra, przedniego uda i przywodzicieli.

Punkty odniesienia: grzebień biodrowy, krętarz większy, kość udowa, rzepka i przyśrodkowa okolica kolana.

Górna, dolna, przednia lub tylna część na rycinie oznacza wybrany obszar tego samego mięśnia, jeśli badanie nie rozdziela jego części.

Nie każda miejscowa tkliwość daje odległy ból. Gdy brak osobnego wzorca, karta pokazuje anatomię i granicę dostępnych dowodów.

Porównuj zwykły chód, schody i siad z rzeczywistą relacją osoby. Pachwinę oraz głęboką miednicę poznawaj na ilustracji, bez poszukiwania punktów uciskiem.

Źródła: [18], [68], [69], [71], [80].

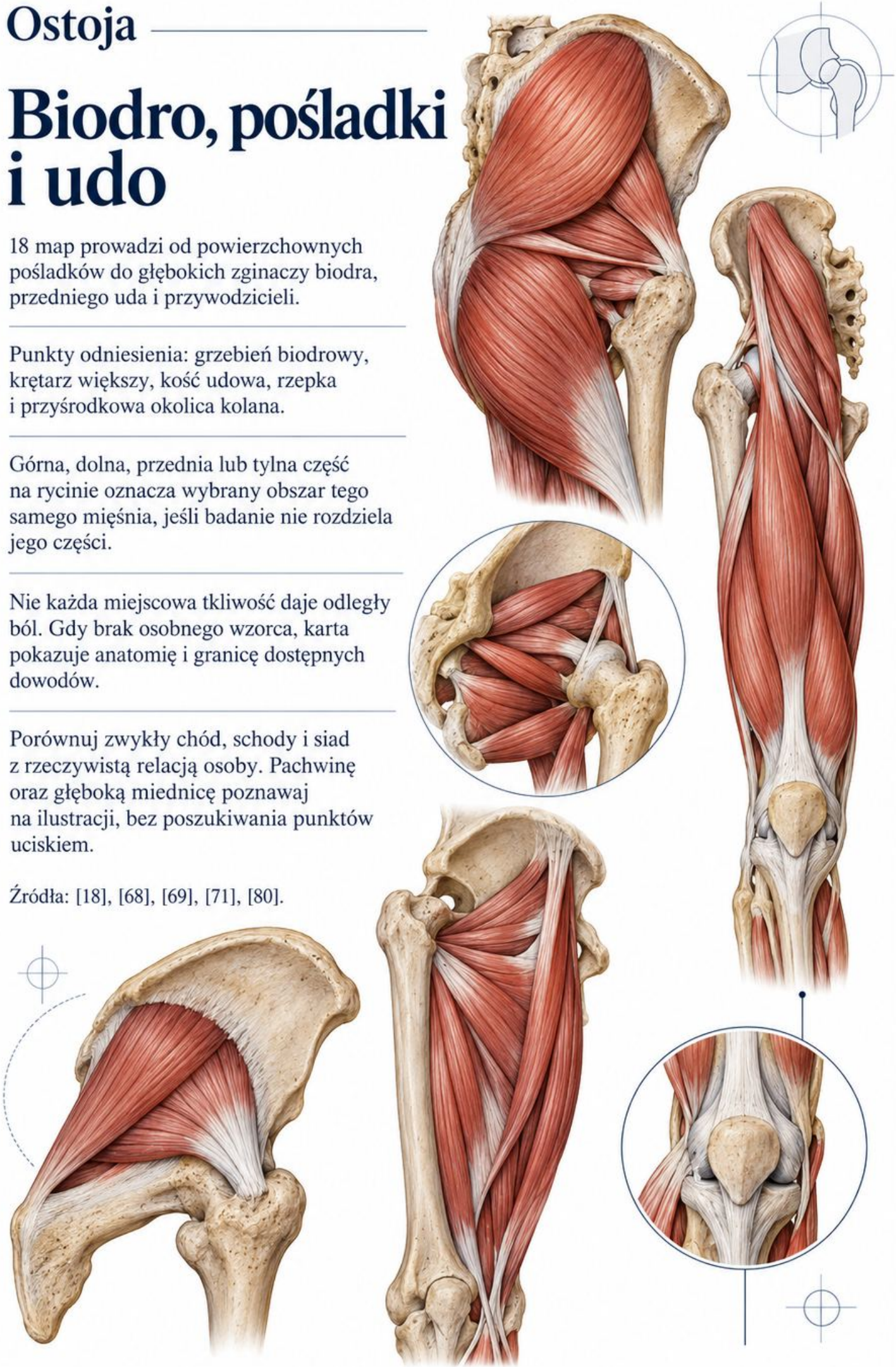

MAPA 073

MIĘSIEŃ POŚLADKOWY WIELKI — CZĘŚĆ GÓRNA

FUNKCJA:
Prostuje i obraca udo na zewnątrz; pomaga stabilizować biodro podczas wstawania.

POCHODZENIE:
Kość biodrowa za tylną linią pośladkową; kość krzyżowa i guziczna.

PRZYCZEP:
Pasmo biodrowo-piszczelowe i guzowatość pośladkowa kości udowej.

UNERWIENIE:
Nerw pośladkowy dolny (L5–S2).

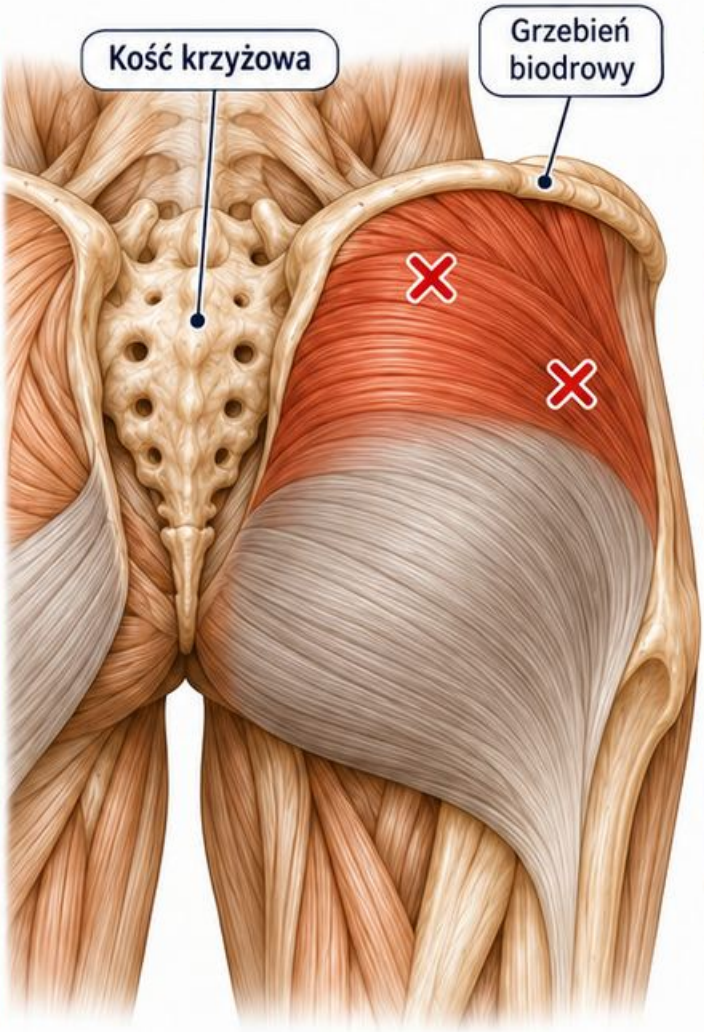

PUNKT SPUSTOWY:
X oznacza wyłącznie orientacyjną okolicę możliwej tkliwości; nie jest celem ucisku.

BÓL RZUTOWANY:
Badanie obejmowało cały mięsień u wybranej grupy; nie określa osobnej mapy jego górnej części. Zapisz rzeczywisty obszar odczuć.

LOKALIZACJA:
Górna część leży poniżej grzebienia biodrowego. Nie szukaj punktu przez głęboki ucisk.

OBJAWY:
Pytaj o ból pośladka, miednicy i okolicy lędźwiowej; lokalizacja sama nie wskazuje źródła.

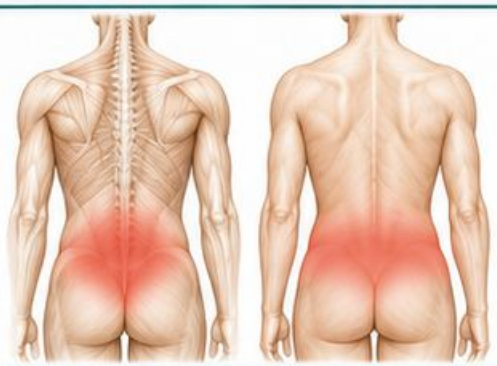

WSKAZÓWKA KLINICZNA: Porównaj obie strony i oceń ruch biodra w szerszym kontekście.

ŹRÓDŁA: [18], [71], [85], [76].

Mapa 074 | Mięsień pośladkowy wielki — część dolna

FUNKCJA:

Prostuje i obraca udo na zewnątrz.

POCHODZENIE:

Tylna kość biodrowa, kość krzyżowa i guziczna.

PRZYCZEP:

Pasmo biodrowo-piszczelowe oraz guzowatość pośladkowa kości udowej.

UNERWIENIE:

Nerw pośladkowy dolny (L5–S2).

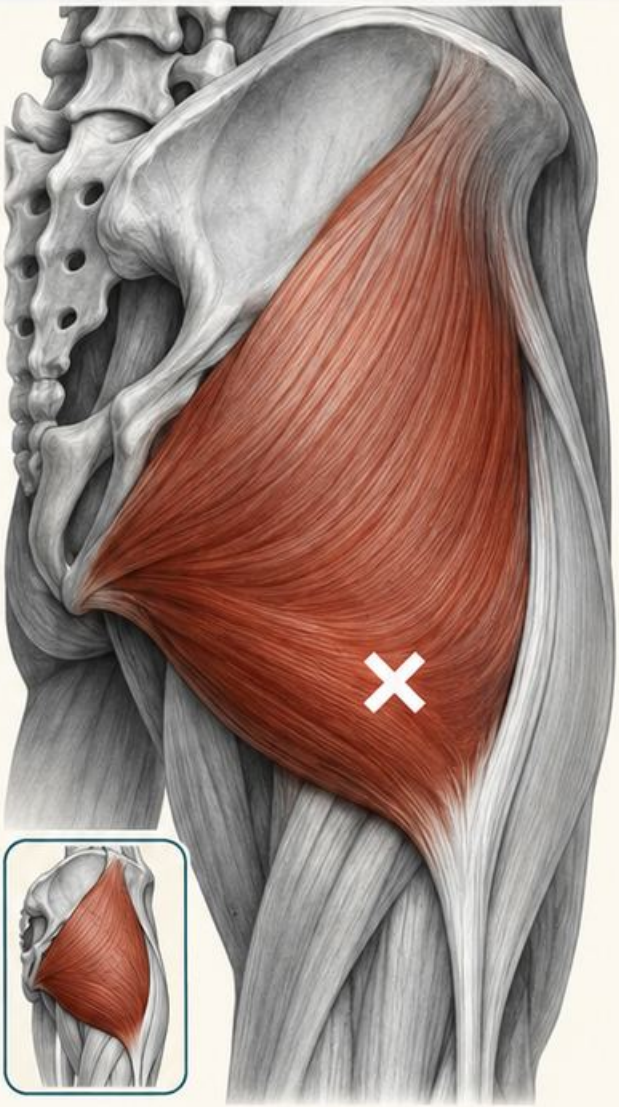

PUNKT SPUSTOWY:

X to orientacyjna tkliwość, nie precyzyjny punkt ani cel ucisku.

BÓL RZUTOWANY:

Opis tradycyjny: pośladek i okolica lędźwiowo-miedniczna; nie rozdziela górnych i dolnych włókien. Zasięg bywa zmienny; mapa nie rozpoznaje przyczyny.



LOKALIZACJA:

Dolny obszar powierzchownego mięśnia rozciąga się poniżej górnego wachlarza.

OBJAWY:

Czy prostowanie biodra podczas wstawania albo wchodzenia na stopień zmienia znajome odczucie?

WSKAZÓWKA KLINICZNA:

Porównaj obie strony i ruch; uwzględnij inne możliwe źródła bólu.

ŹRÓDŁA: [18], [71], [76], [85], [90], [91], [92].

Mapa 075 | Mięsień pośladkowy średni – część przednia

FUNKCJA:

Odwodzi udo i stabilizuje miednicę w podporze na jednej nodze.

POCHODZENIE:

Powierzchnia pośladkowa kości biodrowej między kresami pośladkowymi.

PRZYCZEP:

Powierzchnia boczna krętarza większego.

UNERWIENIE:

Nerw pośladkowy górny (L4–S1).

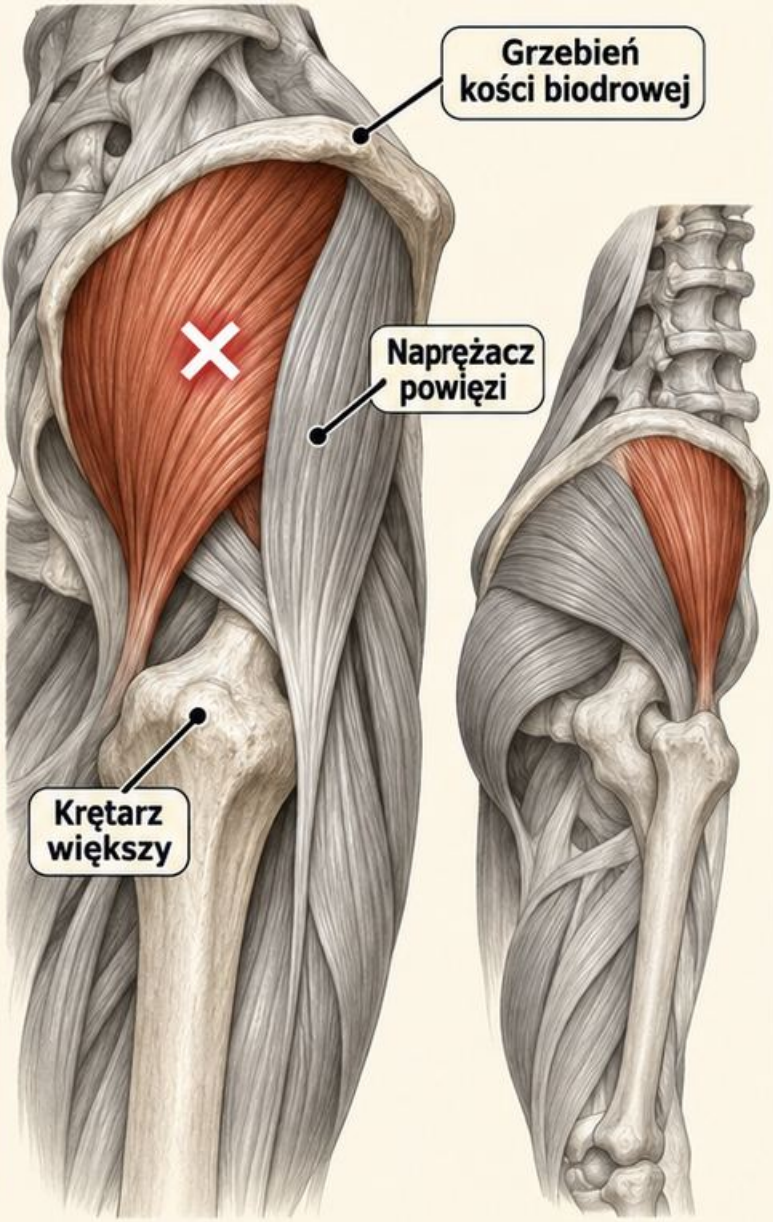

PUNKT SPUSTOWY:

X to orientacyjna tkliwość, nie precyzyjny punkt ani cel ucisku.

BÓL RZUTOWANY:

Opis tradycyjny: boczne biodro, pośladek i boczna część uda; opisy dotyczą całego mięśnia. Zasięg bywa zmienny; mapa nie rozpoznaje przyczyny.

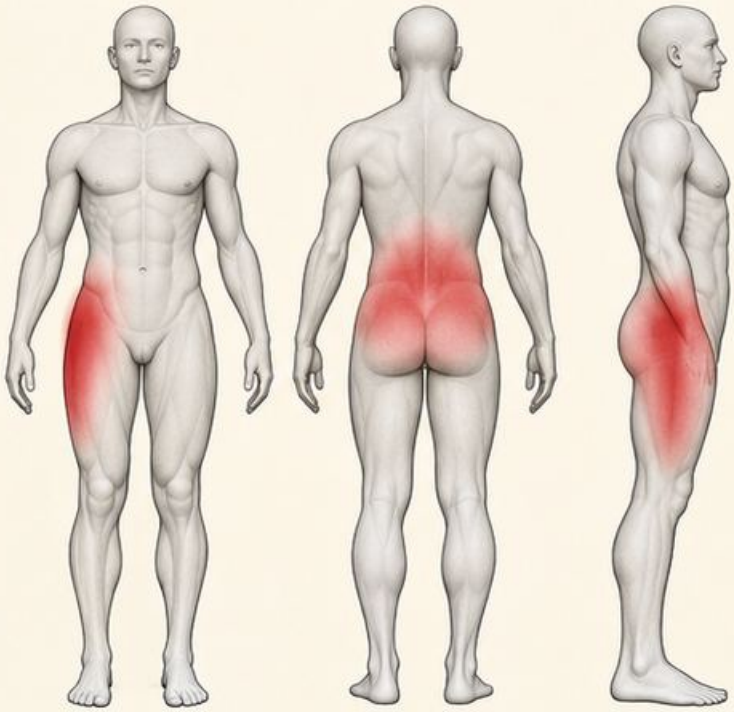

LOKALIZACJA:

Przedni obszar wachlarza leży na bocznej stronie kości biodrowej, nad krętarzem większym.

OBJAWY:

Czy chodzenie lub przeniesienie ciężaru na tę nogę wiąże się ze znajomym bólem bocznego biodra?

WSKAZÓWKA KLINICZNA:

Porównaj obie strony i ruch; uwzględnij inne możliwe źródła bólu.

ŹRÓDŁA:

[18], [71], [76], [86], [90], [91], [92].

Mapa 076 | Mięsień pośladkowy średni – część tylna

FUNKCJA:

Odwodzi udo i stabilizuje miednicę w podporze na jednej nodze.

POCHODZENIE:

Powierzchnia pośladkowa kości biodrowej między kresami pośladkowymi.

PRZYCZEP:

Powierzchnia boczna krętarza większego.

UNERWIENIE:

Nerw pośladkowy górny (L4–S1).

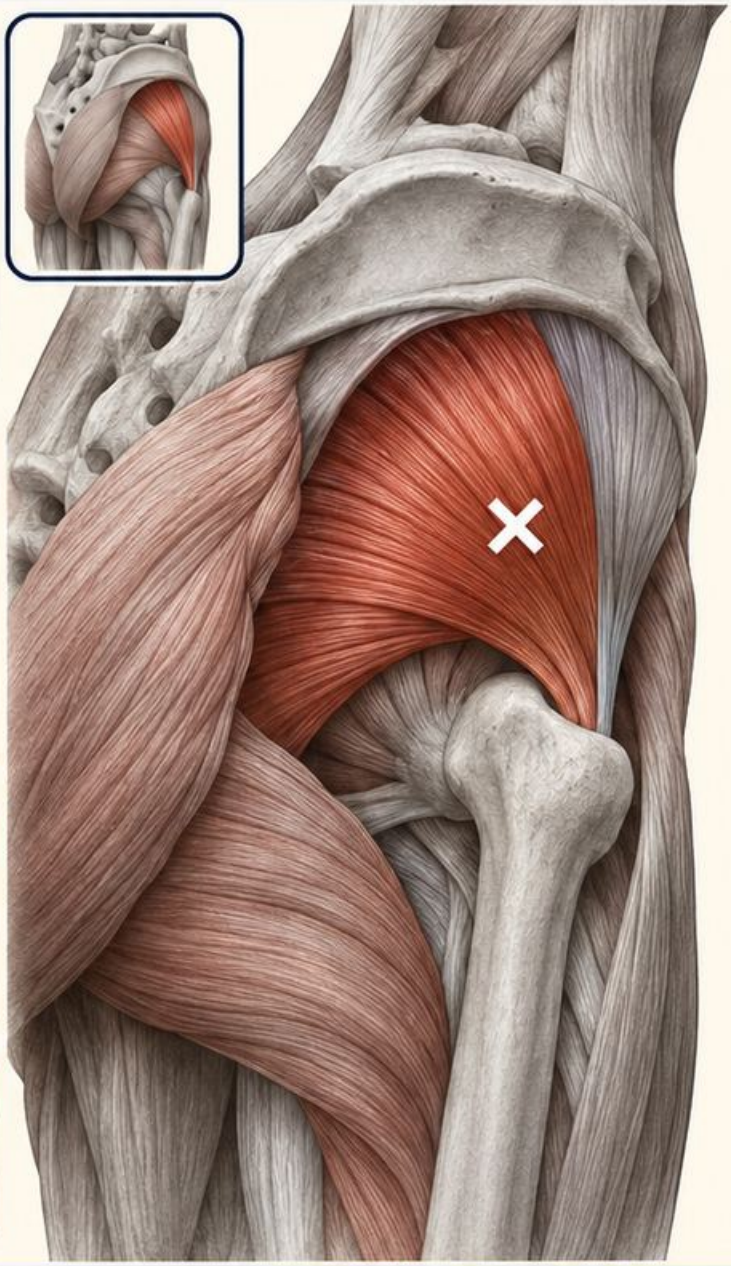

PUNKT SPUSTOWY:

X to orientacyjna tkliwość, nie precyzyjny punkt ani cel ucisku.

BÓL RZUTOWANY:

Opis tradycyjny: tylno-boczne biodro i pośladek; brak odrębnego wzorca tylnych włókien. Zasięg bywa zmienny; mapa nie rozpoznaje przyczyny.

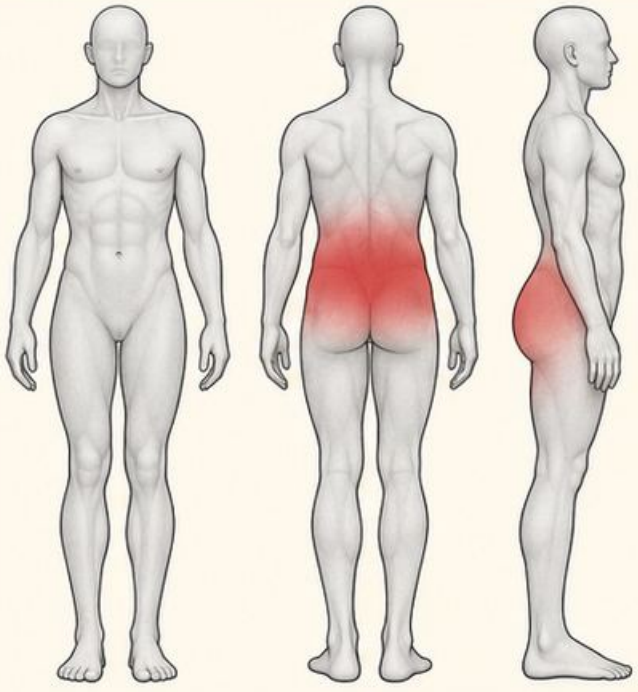

LOKALIZACJA:

Tylny obszar wachlarza leży bliżej pośladkowego wielkiego, częściowo pod jego osłoną.

OBJAWY:

Czy schody albo dłuższy spacer zmieniają znajome odczucie tylno-bocznego biodra?

WSKAZÓWKA KLINICZNA:

Porównaj obie strony i ruch; uwzględnij inne możliwe źródła bólu.

ŹRÓDŁA:

[18], [71], [76], [86], [90], [91], [92].

Mapa 077 | Mięsień pośladkowy mały

FUNKCJA:

Odwodzi i obraca udo do wewnątrz.

POCHODZENIE:

Powierzchnia pośladkowa kości biodrowej poniżej kresy pośladkowej przedniej.

PRZYCZEP:

Przednia powierzchnia krętarza większego.

UNERWIENIE:

Nerw pośladkowy górny (L4–S1).

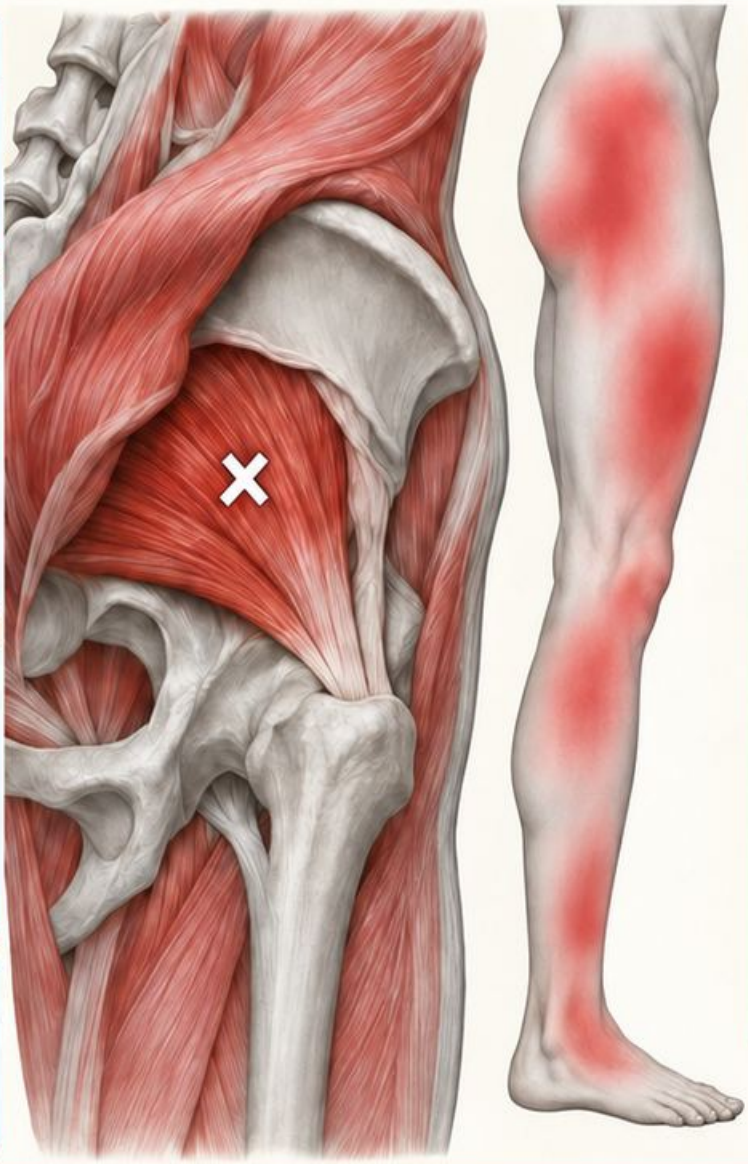

PUNKT SPUSTOWY:

X to orientacyjna tkliwość, nie precyzyjny punkt ani cel ucisku.

BÓL RZUTOWANY:

Opis tradycyjny: boczne biodro i udo, czasem dalsza część kończyny; Wzorzec bywa zmienny; mapa nie rozpoznaje przyczyny.

LOKALIZACJA:

Głęboki wachlarz leży pod pośladkowym średnim na bocznej powierzchni kości biodrowej.

OBJAWY:

Czy odczucie dotyczy wyłącznie pośladka, czy obejmuje także udo, podudzie lub stopę?

WSKAZÓWKA KLINICZNA:

Porównaj obie strony i ruch; uwzględnij inne możliwe źródła bólu.

ŹRÓDŁA:

[18], [68], [76], [86], [90], [91], [92].



Mapa 078 | Mięsień gruszkowaty

FUNKCJA:
Obraca udo na zewnątrz; przy zgiętym biodrze wspiera odwodzenie.

POCHODZENIE:
Przednia powierzchnia kości krzyżowej i więzadło krzyżowo-guzowe.

PRZYCZEP:
Górny brzeg krętarza większego.

UNERWIENIE:
Nerw do mięśnia gruszkowatego (S1–S2).

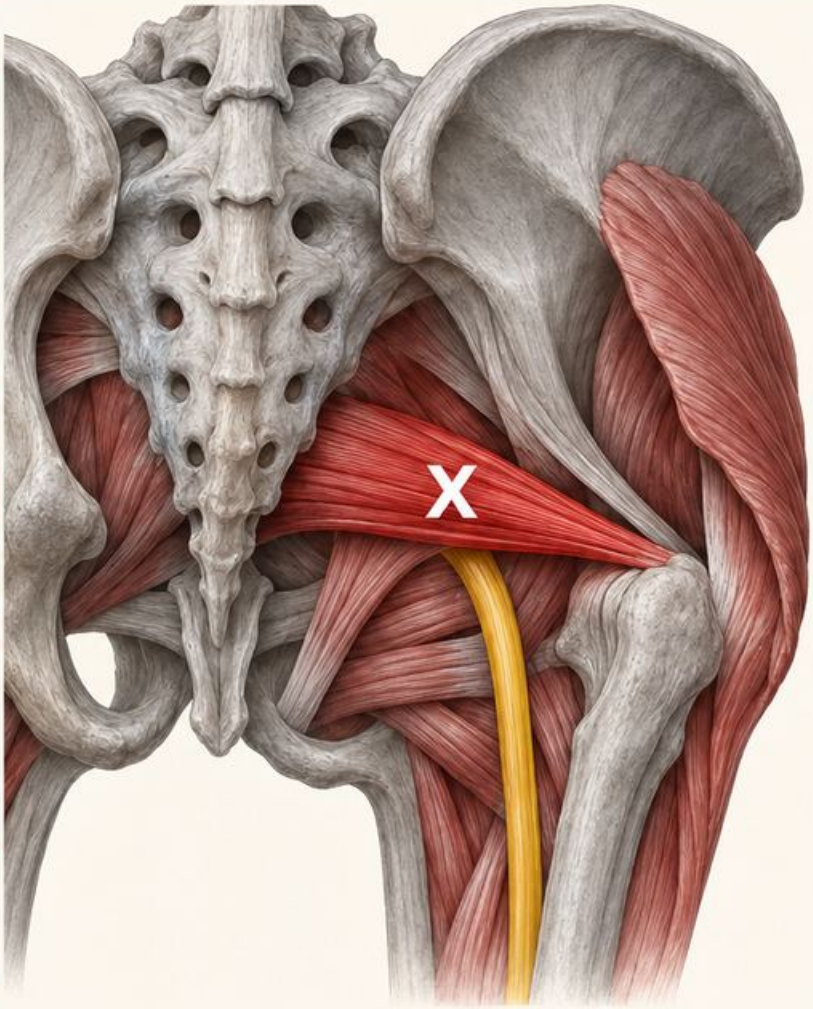

PUNKT SPUSTOWY:
X to orientacyjna tkliwość, nie precyzyjny punkt ani cel ucisku.

BÓL RZUTOWANY:
Opis tradycyjny: głęboki pośladek i tył uda; mapa nie potwierdza ucisku nerwu. Zasięg bywa zmienny; mapa nie rozpoznaje przyczyny.

LOKALIZACJA:	Głęboki mięsień biegnie od okolicy kości krzyżowej ku krętarzowi większemu.
OBJAWY:	Czy siedzenie lub obrót uda wiąże się ze znajomym odczuciem głębokiego pośladka?
WSKAZÓWKA KLINICZNA:	Porównaj obie strony i ruch; uwzględnij inne możliwe źródła bólu.
ŹRÓDŁA:	[18], [69], [76], [86], [90], [91], [92].

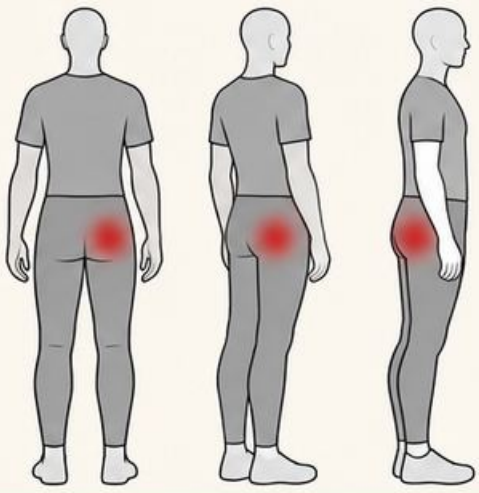

Mapa 079 | Mięsień biodrowy

FUNKCJA:

Zgina udo w biodrze; z mięśniem lędźwiowym współtworzy zginacz biodra.

POCHODZENIE:

Dół biodrowy i wewnętrzna część grzebienia biodrowego.

PRZYCZEP:

Krętarz mniejszy przez ścięgno biodrowo-lędźwiowe.

UNERWIENIE:

Nerw udowy (L2–L4).

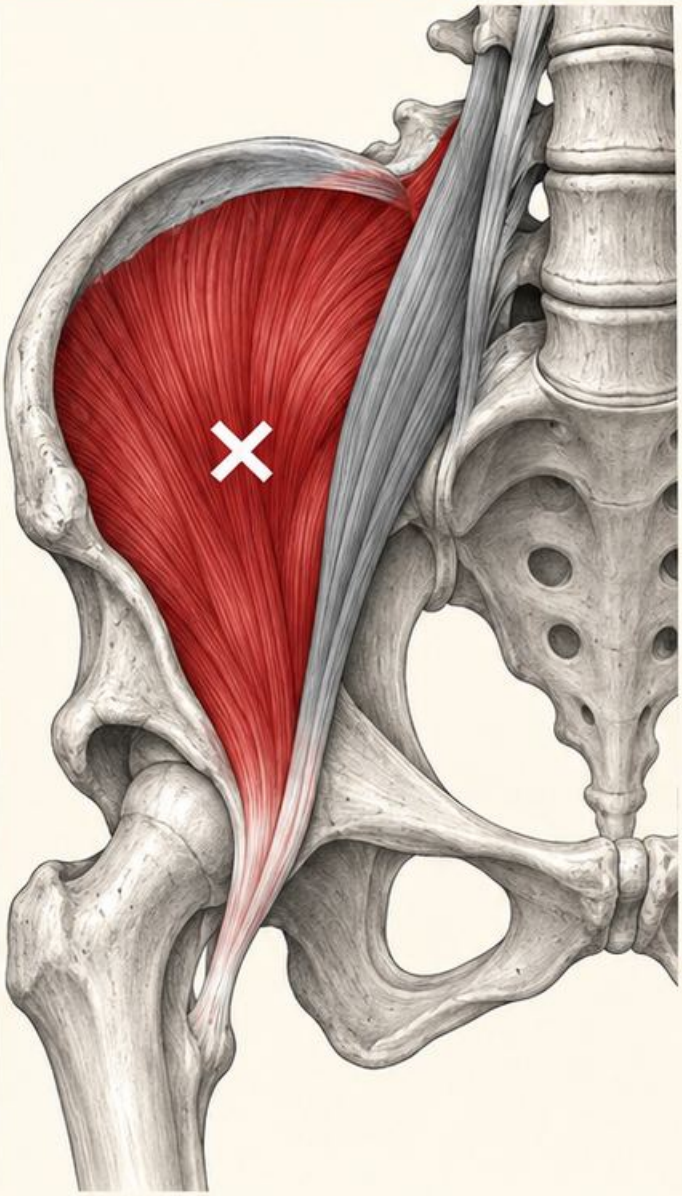

PUNKT SPUSTOWY:

X to orientacyjna tkliwość, nie precyzyjny punkt ani cel ucisku.

BÓL RZUTOWANY:

Opis tradycyjny: przód biodra i pachwina; opisy dotyczą kompleksu biodrowo-lędźwiowego. Zasięg bywa zmienny; mapa nie rozpoznaje przyczyny.

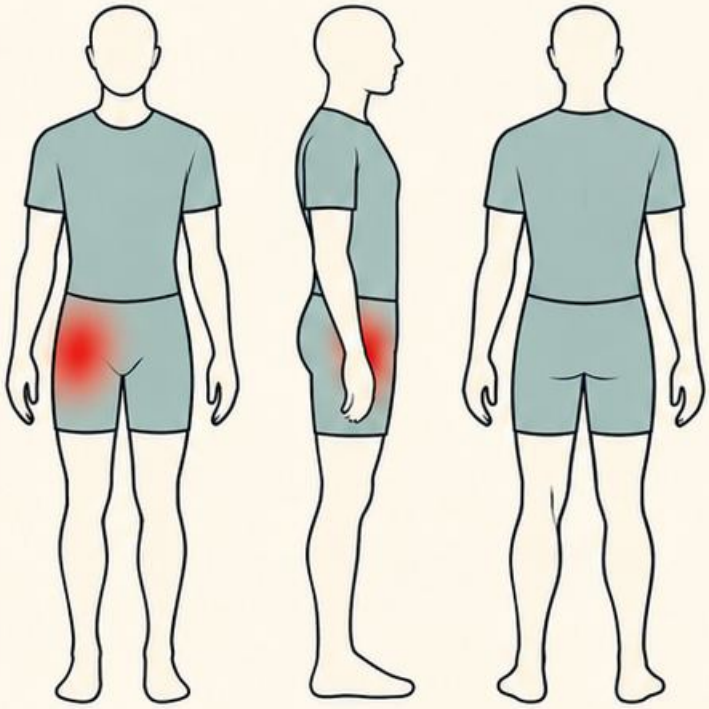

LOKALIZACJA:

Szeroki mięsień wypełnia dół biodrowy po wewnętrznej stronie miednicy.

OBJAWY:

Czy unoszenie kolana podczas ubierania wiąże się ze znajomym odczuciem z przodu biodra?

WSKAZÓWKA KLINICZNA:

Porównaj obie strony i ruch; uwzględnij inne możliwe źródła bólu.

ŹRÓDŁA:

[18], [69], [76], [87], [90], [91], [92].

Mapa 080 | Mięsień lędźwiowy większy



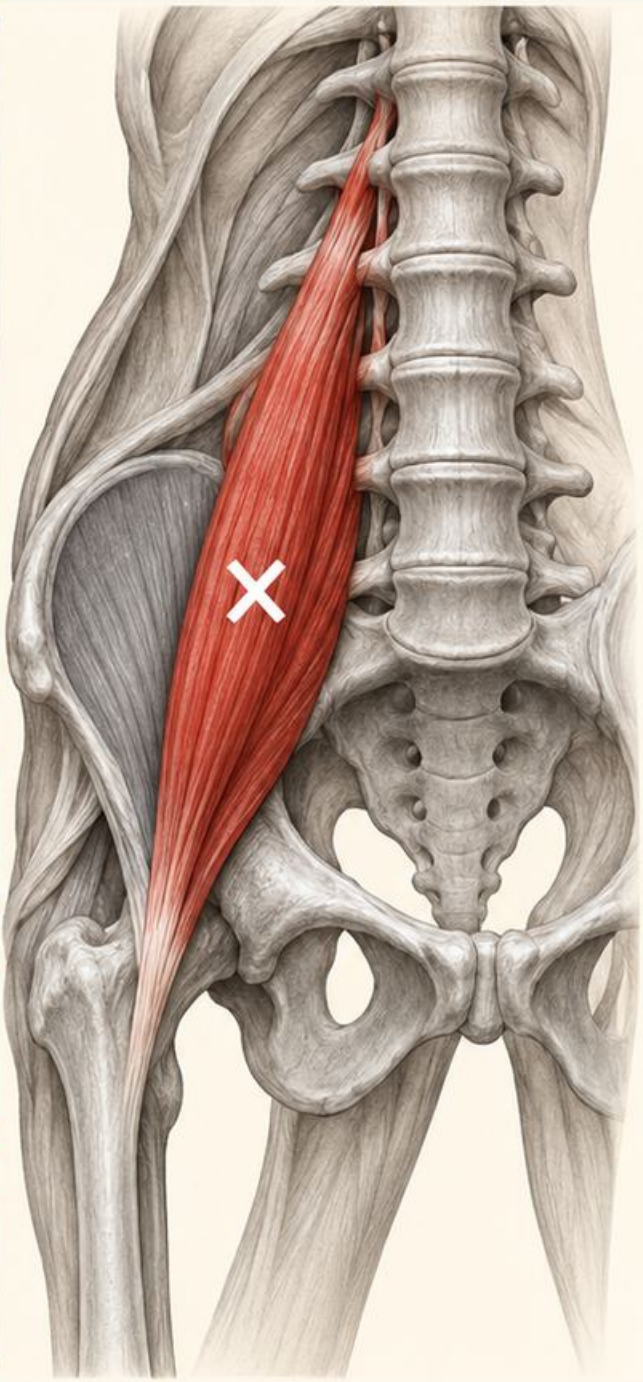

FUNKCJA:

Zgina udo w biodrze; przy ustalonej kończynie zgina tułów.

POCHODZENIE:

Trzony i wyrostki poprzeczne T12–L5.

PRZYCZEP:

Krętarz mniejszy przez ścięgno biodrowo-lędźwiowe.

UNERWIENIE:

Gałęzie splotu lędźwiowego (L1–L3).

PUNKT SPUSTOWY:

X to orientacyjna tkliwość, nie precyzyjny punkt ani cel ucisku.

BÓL RZUTOWANY:

Opis tradycyjny: okolica lędźwiowa, pachwina i przednie biodro; opis kompleksu, nie izolowanego mięśnia.
Zasięg bywa zmienny; mapa nie rozpoznaje przyczyny.

LOKALIZACJA: Podłużny mięsień leży głęboko przy odcinku lędźwiowym, schodząc ku biodru.

OBJAWY: Czy zginanie biodra przy wchodzeniu na stopień wiąże się z rozpoznawalnym objawem?

WSKAZÓWKA KLINICZNA: Porównaj obie strony i ruch; uwzględnij inne możliwe źródła bólu.

ŹRÓDŁA: [18], [69], [76], [87], [90], [91], [92].

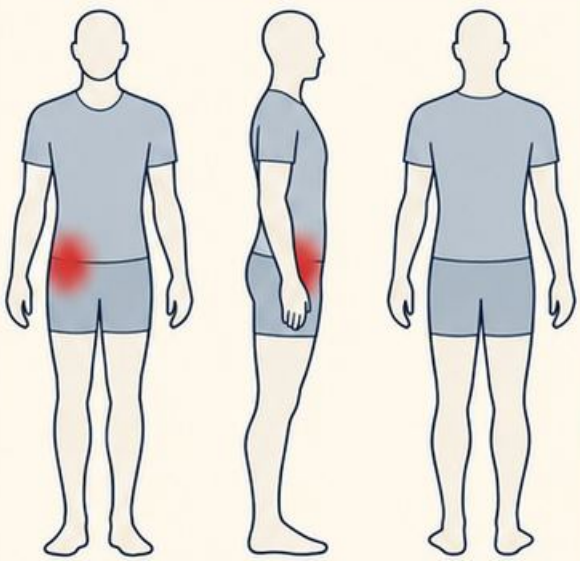

Mapa 081 | Naprężacz powięzi szerokiej

FUNKCJA:

Zgina, odwodzi i obraca udo do wewnątrz; napina pasmo biodrowo-piszczelowe.

POCHODZENIE:

Przedni grzebień biodrowy i kolec biodrowy przedni górny.

PRZYCZEP:

Pasmo biodrowo-piszczelowe do guzka Gerdy'ego.

UNERWIENIE:

Nerw pośladkowy górny (L4–S1).



PUNKT SPUSTOWY:

X to orientacyjna tkliwość, nie precyzyjny punkt ani cel ucisku.

BÓL RZUTOWANY:

Tradycyjnie: boczne biodro i udo ku okolicy kolana. Wzorzec bywa zmienny; mapa nie rozpoznaje przyczyny.

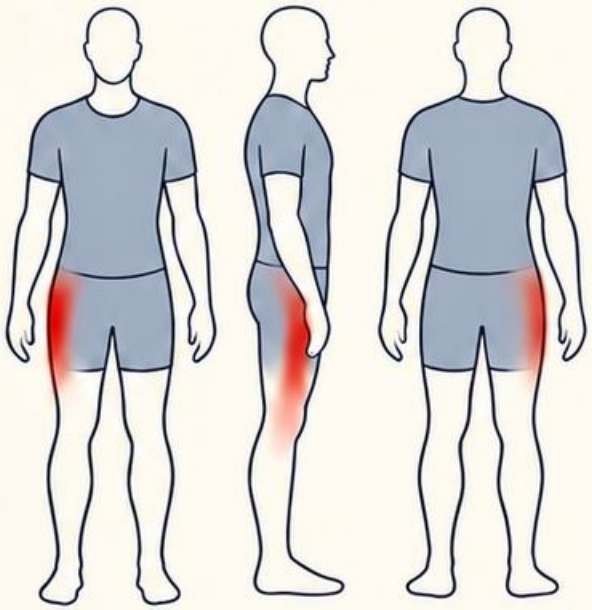

LOKALIZACJA:

Krótki mięsień leży z przodu bocznego biodra, poniżej przedniej okolicy grzebienia biodrowego.

OBJAWY:

Czy chodzenie albo uniesienie uda zmienia znajomy ból przednio-bocznego biodra?

WSKAZÓWKA KLINICZNA:

Porównaj obie strony i ruch; uwzględnij inne możliwe źródła bólu.

ŹRÓDŁA:

[18], [70], [76], [90], [91], [92].

Mapa 082 | Mięsień krawiecki

FUNKCJA:

Zgina, odwodzi i obraca udo na zewnątrz; zgina kolano.

POCHODZENIE:

Kolec biodrowy przedni górny.

PRZYCZEP:

Gęsia stopka na przyśrodkowej stronie bliższej piszczeli.

UNERWIENIE:

Nerw udowy (L2–L3).



PUNKT SPUSTOWY:

X to orientacyjna tkliwość, nie precyzyjny punkt ani cel ucisku.

BÓL RZUTOWANY:

Opis tradycyjny: przednie udo i przyśrodkowe kolano; orientacyjny wzorzec. Zasięg bywa zmienny; mapa nie rozpoznaje przyczyny.

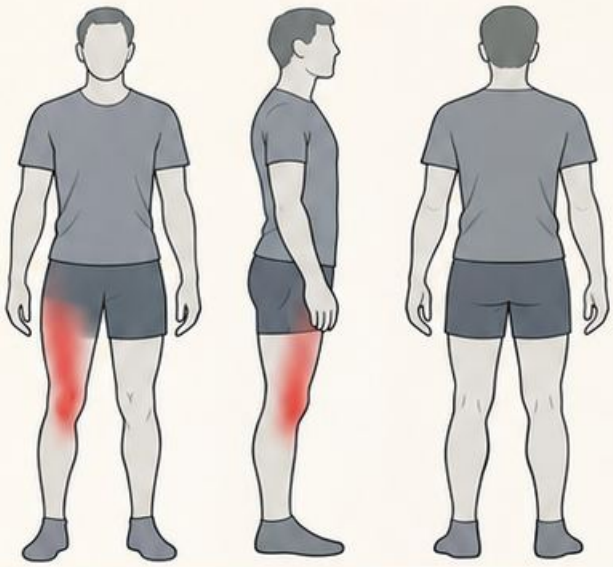

LOKALIZACJA:	Długi powierzchowny pas biegnie skośnie od przedniej okolicy biodra do przyśrodkowej strony kolana.
OBJAWY:	Czy zakładanie nogi na nogę wiąże się z rozpoznawalnym odczuciem uda lub przyśrodkowego kolana?
WSKAZÓWKA KLINICZNA:	Porównaj obie strony i ruch; uwzględnij inne możliwe źródła bólu.
ŹRÓDŁA:	[18], [70], [76], [90], [91], [92].

Mapa 083 | Mięsień prosty uda

FUNKCJA:

Zgina biodro i prostuje kolano.

POCHODZENIE:

Kolec biodrowy przedni dolny oraz okolica nad panewką.

PRZYCZEP:

Rzepka i guzowatość piszczeli przez aparat wyprostny.

UNERWIENIE:

Nerw udowy (L2–L4).



ZGIĘCIE BIODRA



WYPROST KOLANA

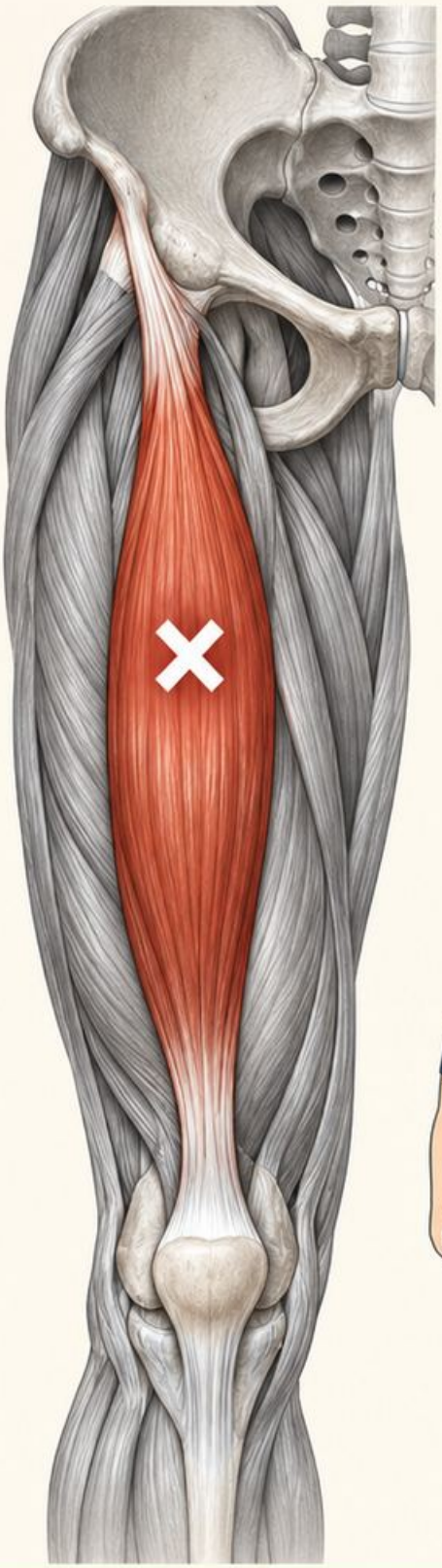

PUNKT SPUSTOWY:

X to orientacyjna tkliwość, nie precyzyjny punkt ani cel ucisku.

BÓL RZUTOWANY:

Opis tradycyjny: przednie udo i okolica rzepki; opisy dotyczą czworogłowego. Zasięg bywa zmienny; mapa nie rozpoznaje przyczyny.

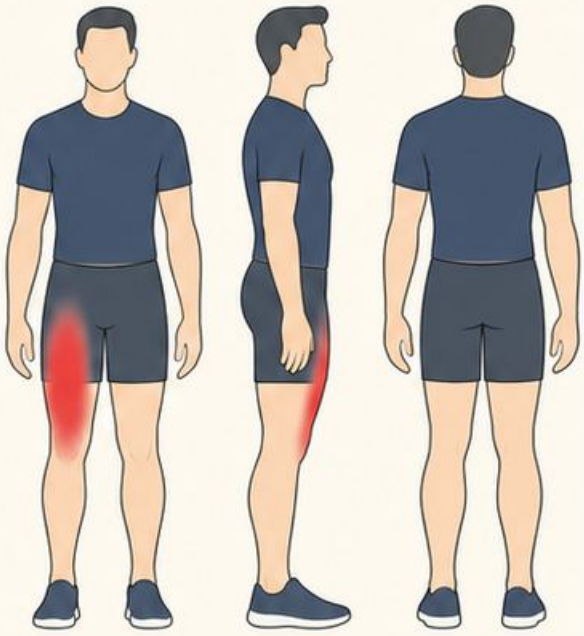

LOKALIZACJA:

Powierzchowny pas środka przedniego uda biegnie od miednicy ku rzepce.

OBJAWY:

Czy prostowanie kolana lub unoszenie uda wiąże się ze znajomym bólem przedniego uda?

WSKAZÓWKA KLINICZNA:

Porównaj obie strony i ruch; uwzględnij inne możliwe źródła bólu.

ŹRÓDŁA:

[18], [74], [76], [80], [90], [91], [92].

Mapa 084 | Mięsień obszerny boczny

FUNKCJA:

Prostuje kolano.

POCHODZENIE:

Krętarz większy i warga boczna kresy chropawej kości udowej.

PRZYCZEP:

Rzepka, dalej guzowatość piszczeli przez aparat wyprostny.

UNERWIENIE:

Nerw udowy (L2–L4).

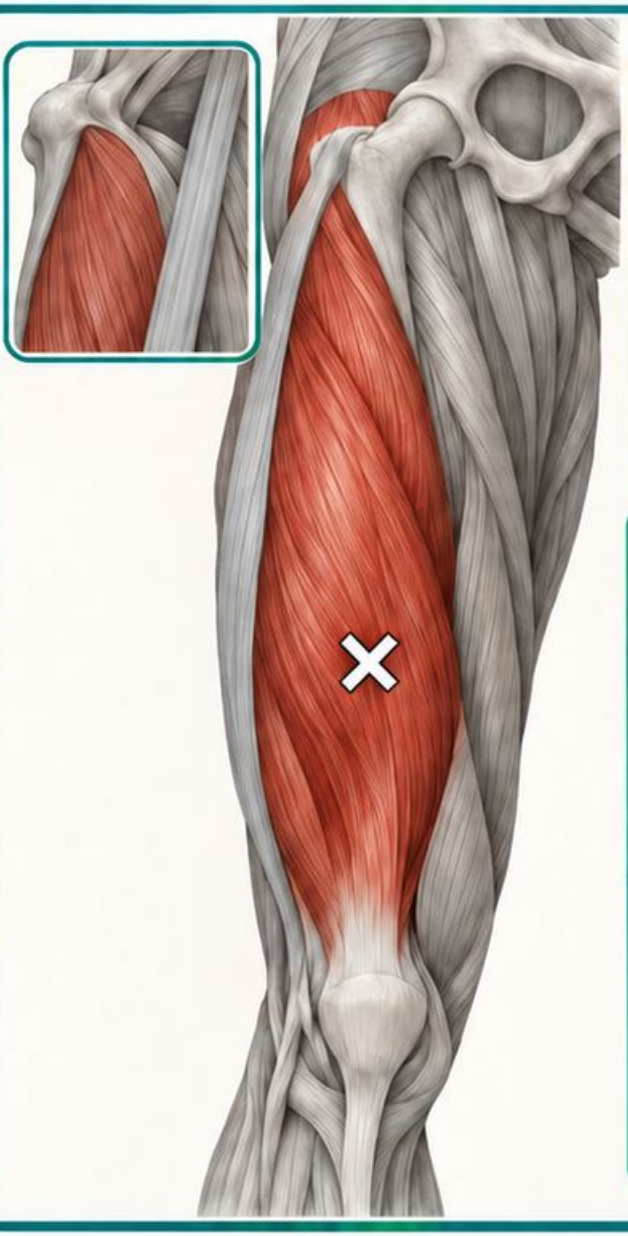

PUNKT SPUSTOWY:

X to orientacyjna tkliwość, nie precyzyjny punkt ani cel ucisku.

BÓL RZUTOWANY:

Opis tradycyjny: ból może być odczuwany po bocznej stronie uda i przy kolanie. Wzorzec bywa zmienny; mapa nie rozpoznaje przyczyny.

LOKALIZACJA:

Duży boczny składnik czworogłowego leży po zewnętrznej stronie uda i kieruje włókna ku wspólnemu aparatowi wyprostnemu kolana.

OBJAWY:

Czy schodzenie ze stopnia albo prostowanie kolana zmienia znajome odczucie po bocznej stronie uda?

WSKAZÓWKA KLINICZNA:

Porównaj obie strony i ruch; uwzględnij inne możliwe źródła bólu.

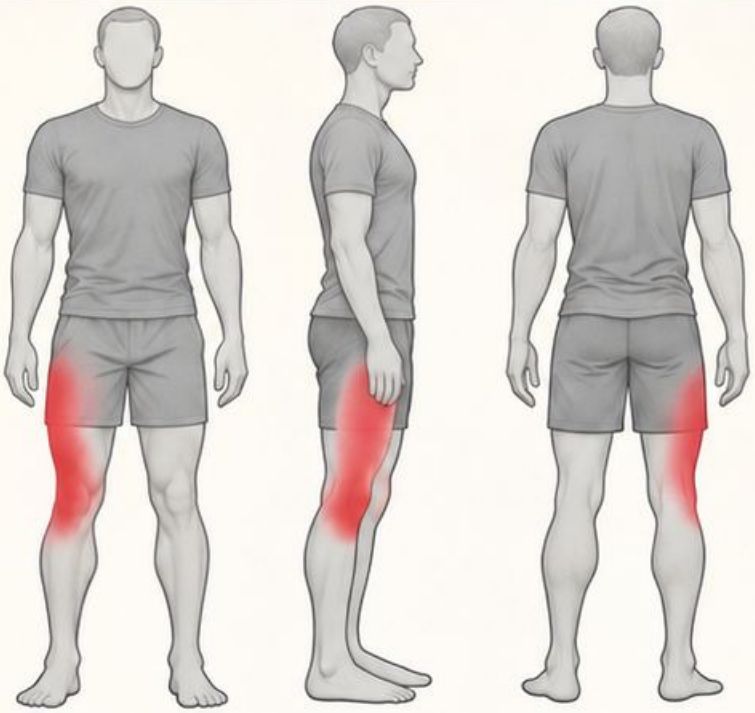

ŹRÓDŁA: [18], [74], [76], [80], [90], [91], [92].

Mapa 085 | Mięsień obszerny przyśrodkowy

FUNKCJA:

Prostuje kolano; wspiera przyśrodkową stabilizację rzepki.

POCHODZENIE:

Kresa międzykrętarzowa i warga przyśrodkowa kresy chropawej.

PRZYCZEP:

Rzepka, dalej guzowatość piszczeli przez aparat wyprostny.

UNERWIENIE:

Nerw udowy (L2–L4).

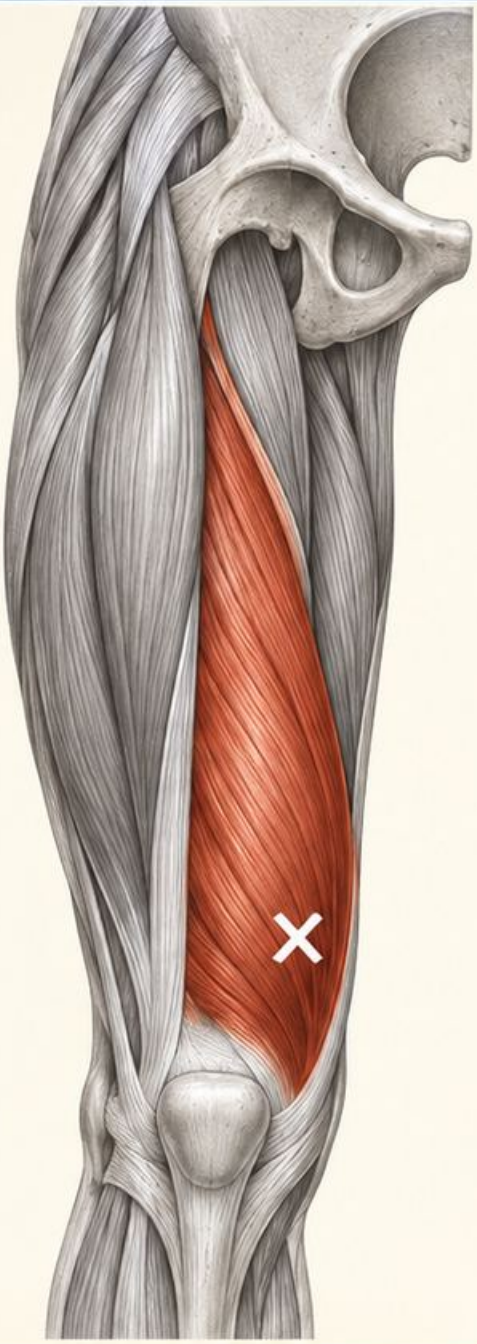

PUNKT SPUSTOWY:

✕ to orientacyjna tkliwość, nie precyzyjny punkt ani cel ucisku.

BÓL RZUTOWANY:

Opis tradycyjny: przyśrodkowe udo i okolica rzepki; bez odrębnej mapy dolnych włókien.

Zasięg bywa zmienny; mapa nie rozpoznaje przyczyny.

LOKALIZACJA: Przyśrodkowy składnik czworogłowego widoczny jest nad wewnętrzną stroną rzepki.

OBJAWY: Czy wstawanie albo spokojny wyprost kolana wiąże się ze znajomym odczuciem przyśrodkowo nad rzepką?

WSKAZÓWKA KLINICZNA: Porównaj obie strony i ruch; uwzględnij inne możliwe źródła bólu.

ŹRÓDŁA: [18], [76], [80], [84], [90], [91], [92].

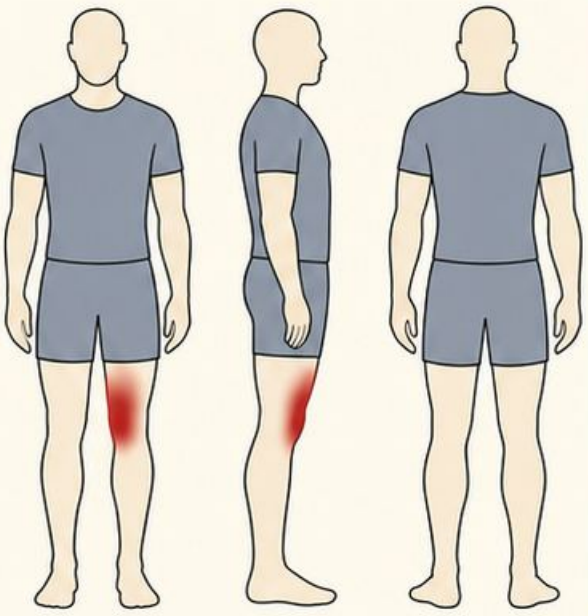

Mapa 086 | Mięsień obszerny pośredni

FUNKCJA:

Prostuje kolano.

POCHODZENIE:

Przednia i boczna powierzchnia trzonu kości udowej.

PRZYCZEP:

Rzepka, dalej guzowatość piszczeli przez aparat wyprostny.

UNERWIENIE:

Nerw udowy (L2–L4).

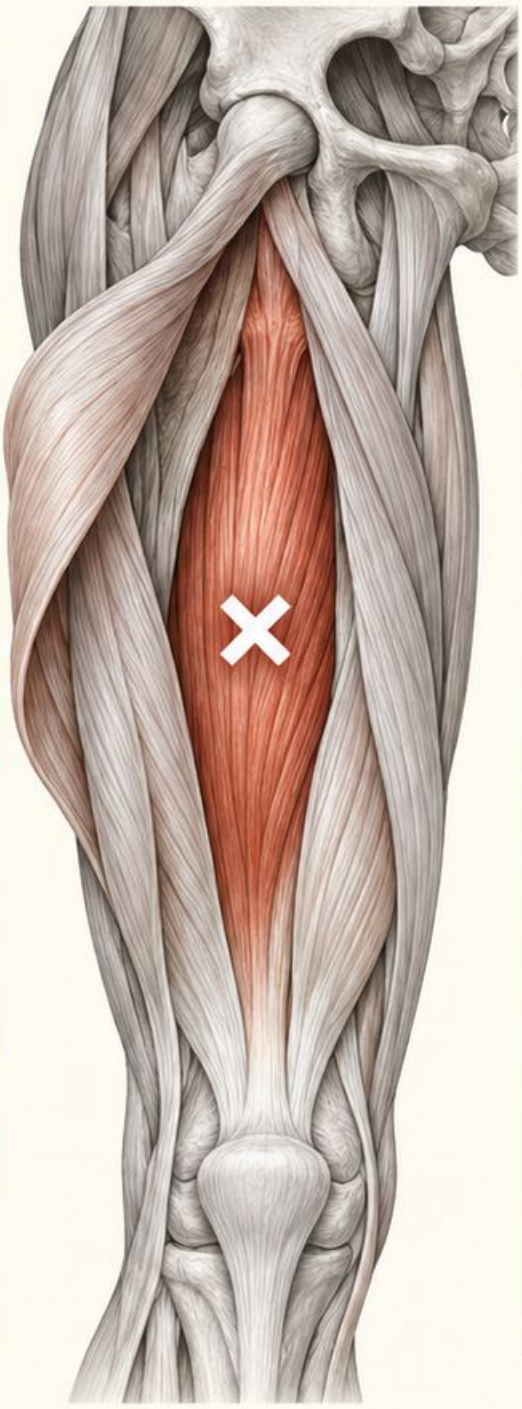

PUNKT SPUSTOWY:

X to orientacyjna tkliwość, nie precyzyjny punkt ani cel ucisku.

BÓL RZUTOWANY:

Opis tradycyjny: przednie udo; wzorce czworogłowego nie izolują tego głębokiego mięśnia. Zasięg bywa zmienny; mapa nie rozpoznaje przyczyny.



LOKALIZACJA:

Ten składnik czworogłowego leży pod prostym uda, przy przedniej powierzchni kości udowej.

OBJAWY:

Czy zwykły wyprost kolana wiąże się z głębokim, znajomym odczuciem przedniego uda?

WSKAZÓWKA KLINICZNA:

Porównaj obie strony i ruch; uwzględnij inne możliwe źródła bólu.

ŹRÓDŁA:

[18], [70], [76], [90], [91], [92].

Mapa 087 | Mięsień przywodziciel długi

FUNKCJA:

Przywodzi udo; pomaga je zginać i obracać na zewnątrz.

POCHODZENIE:

Trzon kości łonowej poniżej grzebienia łonowego.

PRZYCZEP:

Środkowa część kresy chropawej kości udowej.

UNERWIENIE:

Nerw zasłonowy (L2–L4).

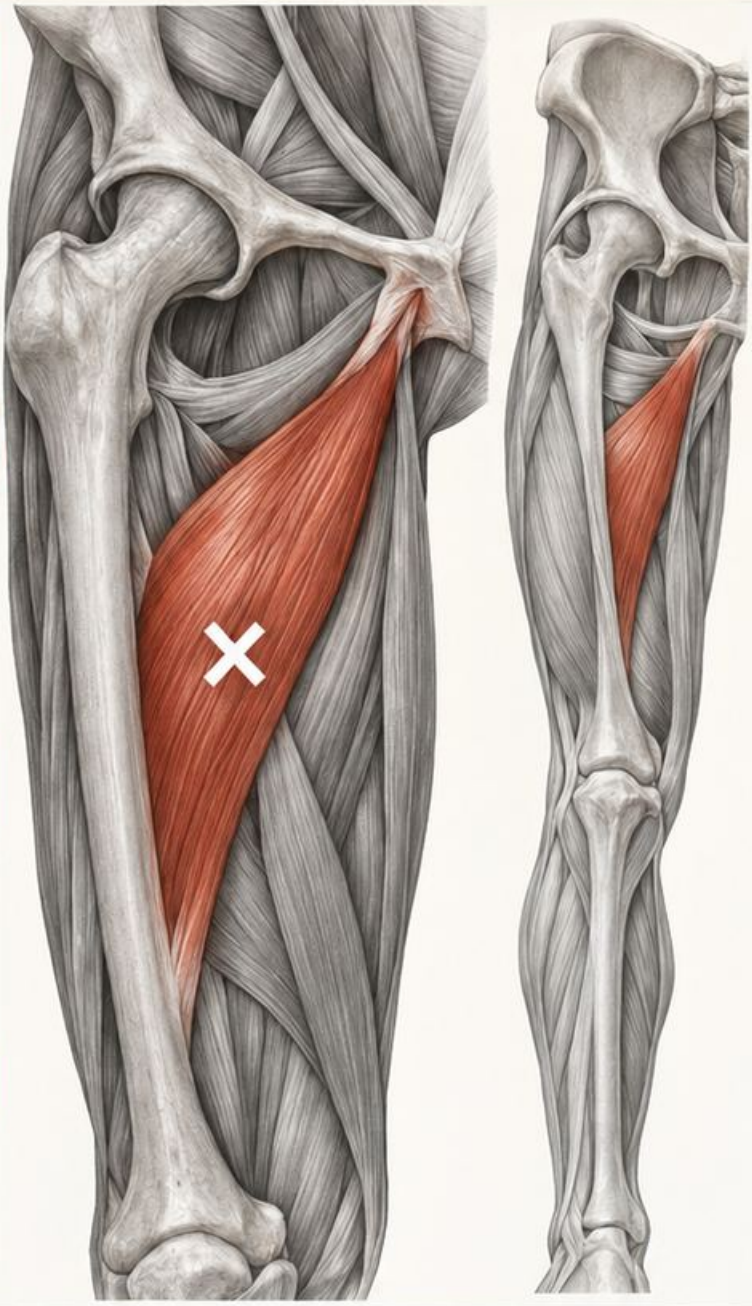

PUNKT SPUSTOWY:

X to orientacyjna tkliwość, nie precyzyjny punkt ani cel ucisku.

BÓL RZUTOWANY:

Opis tradycyjny: pachwina i przyśrodkowe udo; wzorzec regionalny przywodzicieli. Zasięg bywa zmienny; mapa nie rozpoznaje przyczyny.

LOKALIZACJA: Powierzchowny trójkątny mięsień zajmuje górno-przyśrodkową część uda.

OBJAWY: Czy przybliżenie uda do linii środkowej wiąże się ze znajomym odczuciem przyśrodkowego uda?

WSKAZÓWKA KLINICZNA: Porównaj obie strony i ruch; uwzględnij inne możliwe źródła bólu.

ŹRÓDŁA: [18], [69], [76], [80], [90], [91], [92].

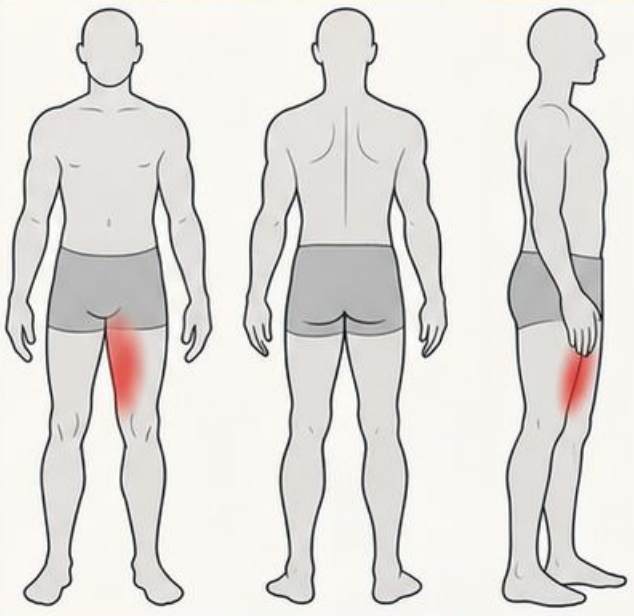

Mapa 088 | Mięsień przywodziciel wielki



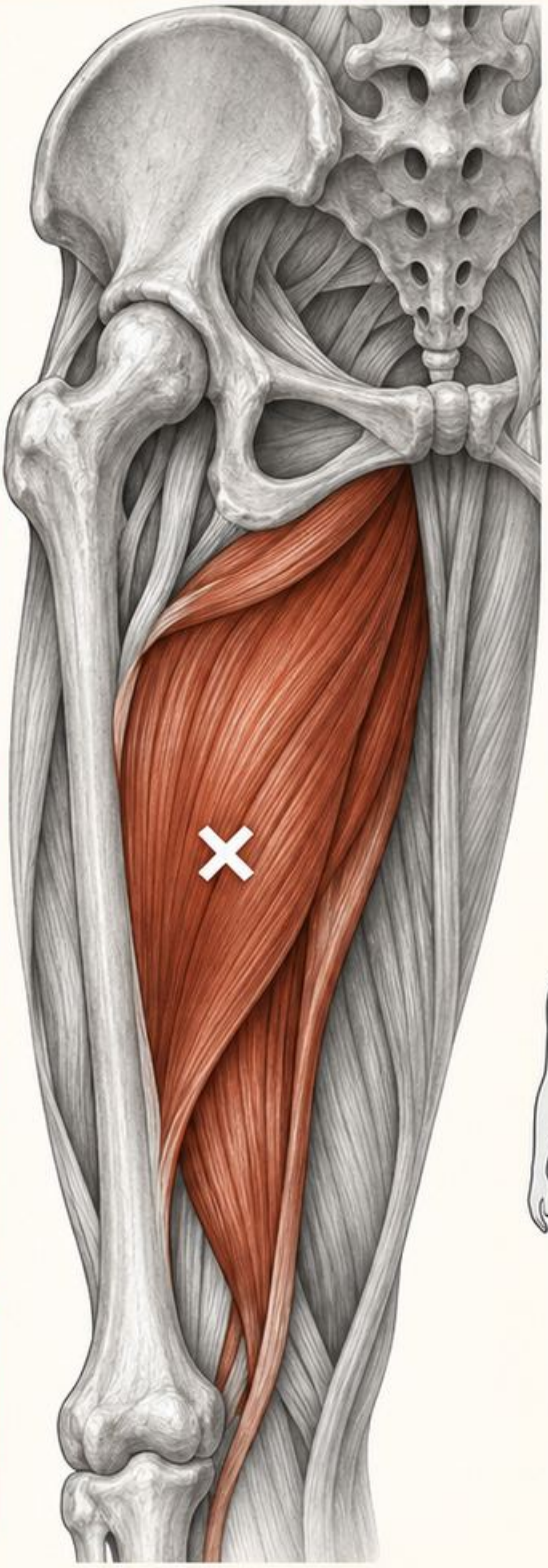

PUNKT SPUSTOWY:

X to orientacyjna tkliwość, nie precyzyjny punkt ani cel ucisku.

BÓL RZUTOWANY:

Opis tradycyjny: przyśrodkowe i tylno-przyśrodkowe udo; wzorzec nie rozdziela części. Zasięg bywa zmienny; mapa nie rozpoznaje przyczyny.

FUNKCJA:

Przywodzi udo; część tylna pomaga je prostować.

POCHODZENIE:

Gałąź dolna kości łonowej, gałąź kości kulszowej i guz kulszowy.

PRZYCZEP:

Kresa chropawa i guzek przywodzicieli kości udowej.

UNERWIENIE:

Nerw zasłonowy i część piszczelowa nerwu kulszowego.

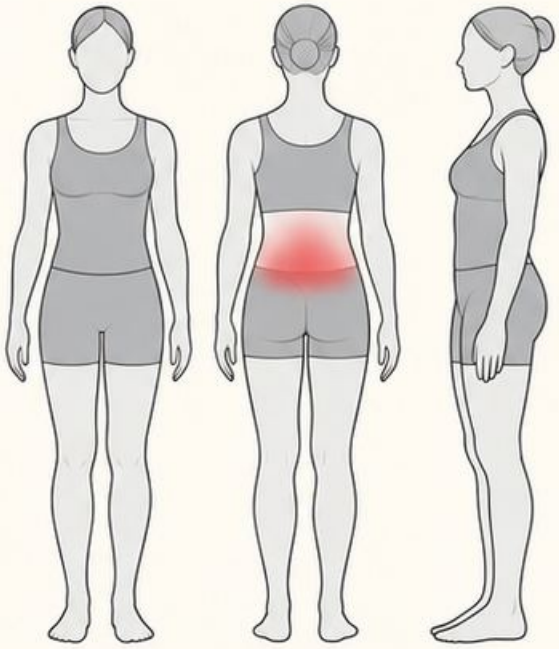

LOKALIZACJA:

Szeroki głęboki mięsień wypełnia dużą część przyśrodkowo-tylnego uda.

OBJAWY:

Czy przywodzenie uda lub wstawanie wiąże się z tym samym odczuciem przyśrodkowo z tyłu uda?

WSKAZÓWKA KLINICZNA:

Porównaj obie strony i ruch; uwzględnij inne możliwe źródła bólu.

ŹRÓDŁA:

[18], [71], [76], [80], [90], [91], [92].

Mapa 089 | Mięsień smukły

FUNKCJA:

Przywodzi udo; zgina kolano i obraca goleń do wewnątrz.

POCHODZENIE:

Trzon i gałąź dolna kości łonowej.

PRZYCZEP:

Gęsia stopka na przyśrodkowej stronie bliższej piszczeli.

UNERWIENIE:

Nerw zasłonowy (L2–L3).



PUNKT SPUSTOWY:

X to orientacyjna tkliwość, nie precyzyjny punkt ani cel ucisku.

BÓL RZUTOWANY:

Opis tradycyjny: przyśrodkowe udo i kolano; opis regionalny, nie swoisty. Zasięg bywa zmienny; mapa nie rozpoznaje przyczyny.

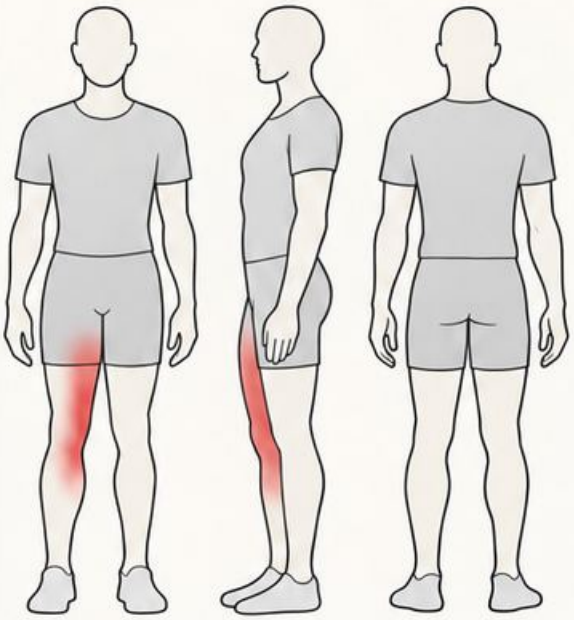

LOKALIZACJA:

Cienki pas biegnie wzdłuż przyśrodkowego uda od miednicy do przyśrodkowej piszczeli.

OBJAWY:

Czy przybliżenie uda albo zgięcie kolana wiąże się z tym samym odczuciem przyśrodkowej strony nogi?

WSKAZÓWKA KLINICZNA:

Porównaj obie strony i ruch; uwzględnij inne możliwe źródła bólu.

ŹRÓDŁA:

[18], [72], [76], [80], [90], [91], [92].

Mapa 090 | Mięsień grzebieniowy

FUNKCJA:

Przywodzi i zgina udo.

POCHODZENIE:

Grzebień i gałąź górna kości łonowej.

PRZYCZEP:

Kresa grzebieniowa kości udowej poniżej krętarza mniejszego.

UNERWIENIE:

Nerw udowy (L2–L3); zmiennie gałąź zasłonowa.

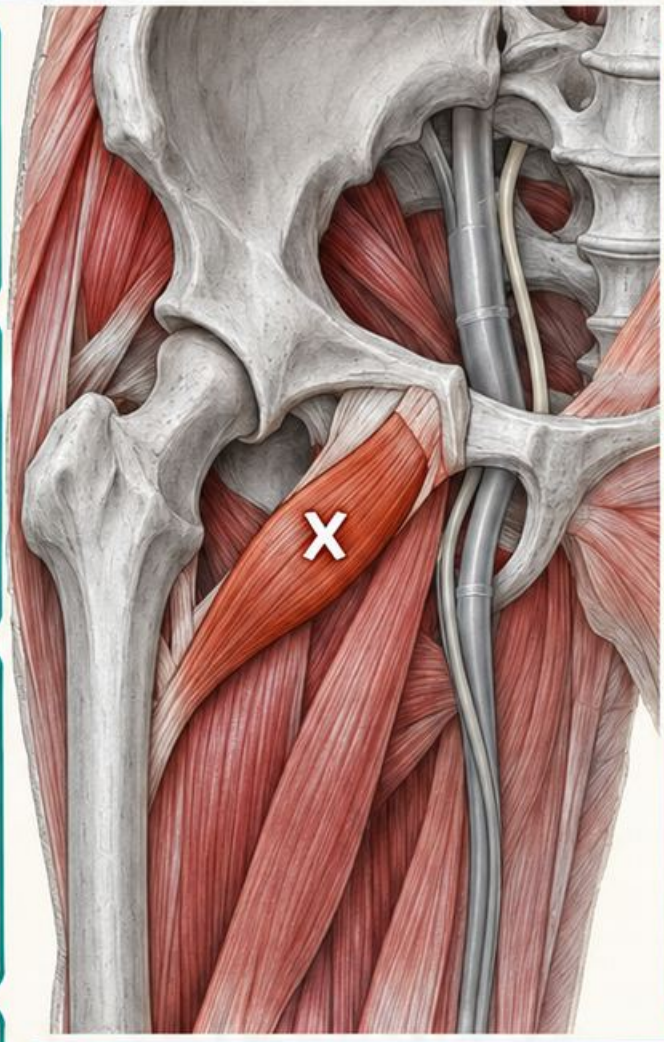

PUNKT SPUSTOWY:

X to orientacyjna tkliwość, nie precyzyjny punkt ani cel ucisku.

BÓL RZUTOWANY:

Opis tradycyjny: przednio-przyśrodkowe biodro i pachwina; unikaj głębokiego ucisku. Zasięg bywa zmienny; mapa nie rozpoznaje przyczyny.

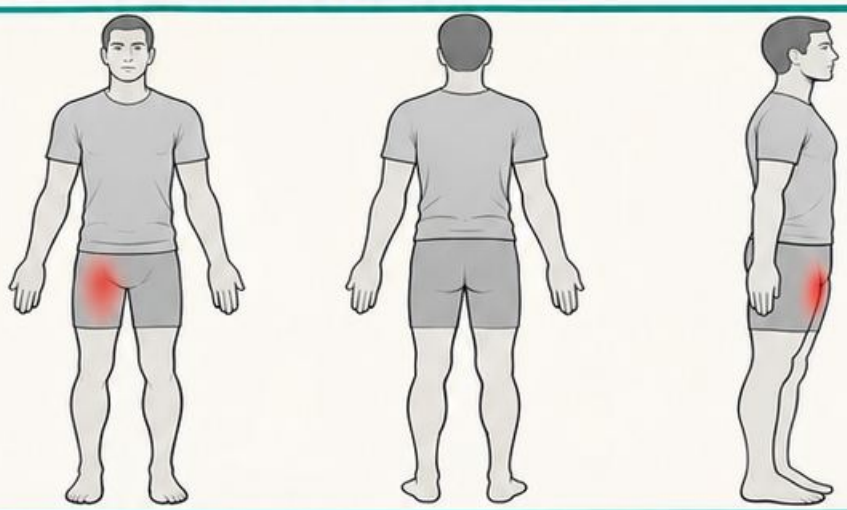

LOKALIZACJA: Krótki mięsień leży wysoko w przednio-przyśrodkowej okolicy biodra.

OBJAWY: Czy unoszenie lub przybliżanie uda wiąże się ze znajomym odczuciem przednio-przyśrodkowego biodra?

WSKAZÓWKA KLINICZNA: Porównaj obie strony i ruch; uwzględnij inne możliwe źródła bólu.

ŹRÓDŁA: [18], [72], [76], [80], [90], [91], [92].

Ostoja

Kolano, podudzie i stopa

18 map: tylne udo, okolica kolana, mięśnie podudzia, długie ścięgna oraz warstwy własne stopy.

Tylne udo

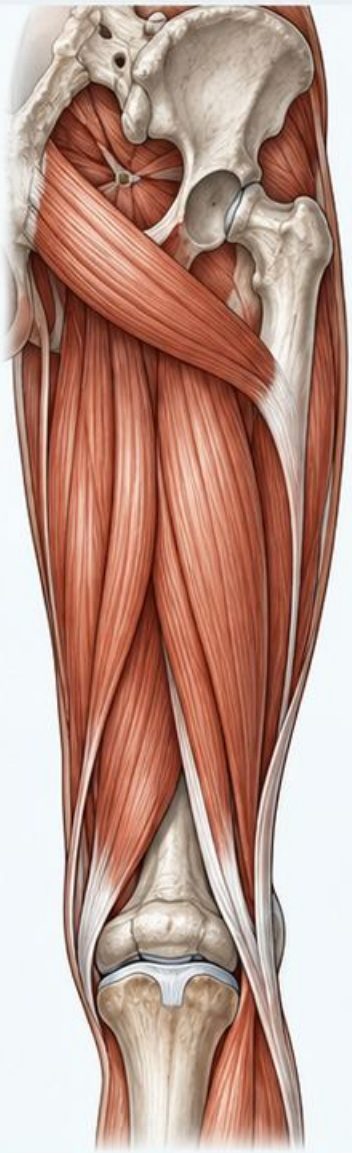

Okolica kolana i mięśnie podudzia

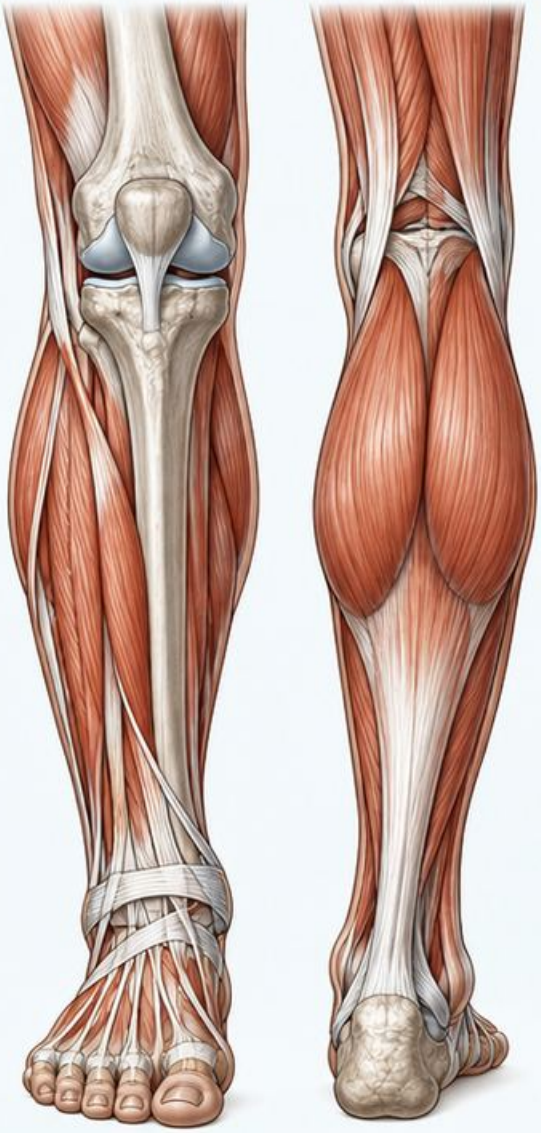

Stopa

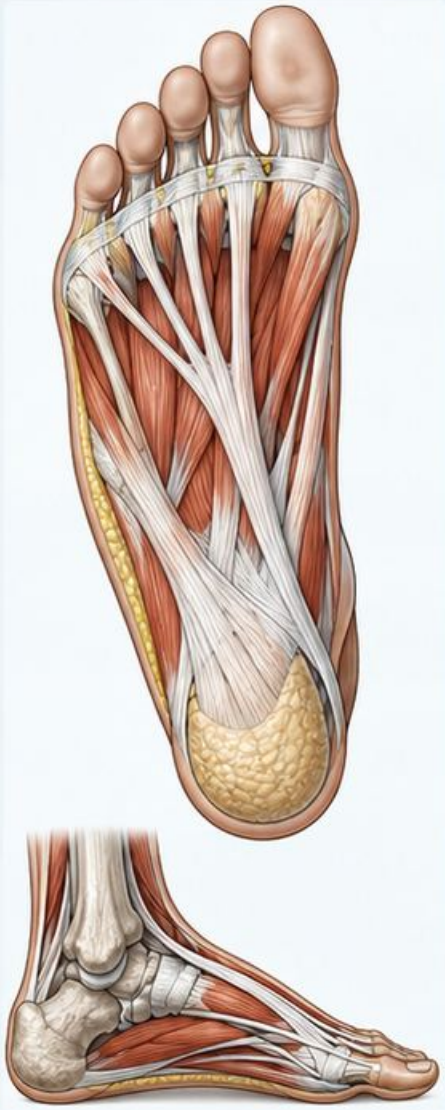

Rozpoznaj głowę strzałki, brzegi piszczeli, obie kostki, kość piętową i palce. Te punkty pomagają odróżnić sąsiadujące przedziały.

Brzusiec mięśnia może znajdować się daleko od odczuwanego bólu ścięgna. Sam przebieg anatomiczny nie dowodzi promieniowania.

Badania utajonych punktów i protokoły badań nie są potwierdzeniem indywidualnej mapy klinicznej. Na odpowiednich kartach ograniczenie jest jawne.

Porównuj chód, schody i dobrowolne ruchy stopy. Nowy jednostronny ból z obrzękiem wymaga oceny medycznej; nie wykonuj ucisku łydki.

Źródła: [16], [18], [73], [74], [77], [79].

Mapa 091 | Mięsień dwugłowy uda

FUNKCJA:

Zgina kolano; głowa długa prostuje biodro; obie obracają zgięte kolano na zewnątrz.

POCHODZENIE:

Guz kulszowy (głowa długa) i kresa chropawa (krótka).

PRZYCZEP:

Głowa strzałki.

UNERWIENIE:

Część piszczelowa i strzałkowa wspólnego nerwu kulszowego.

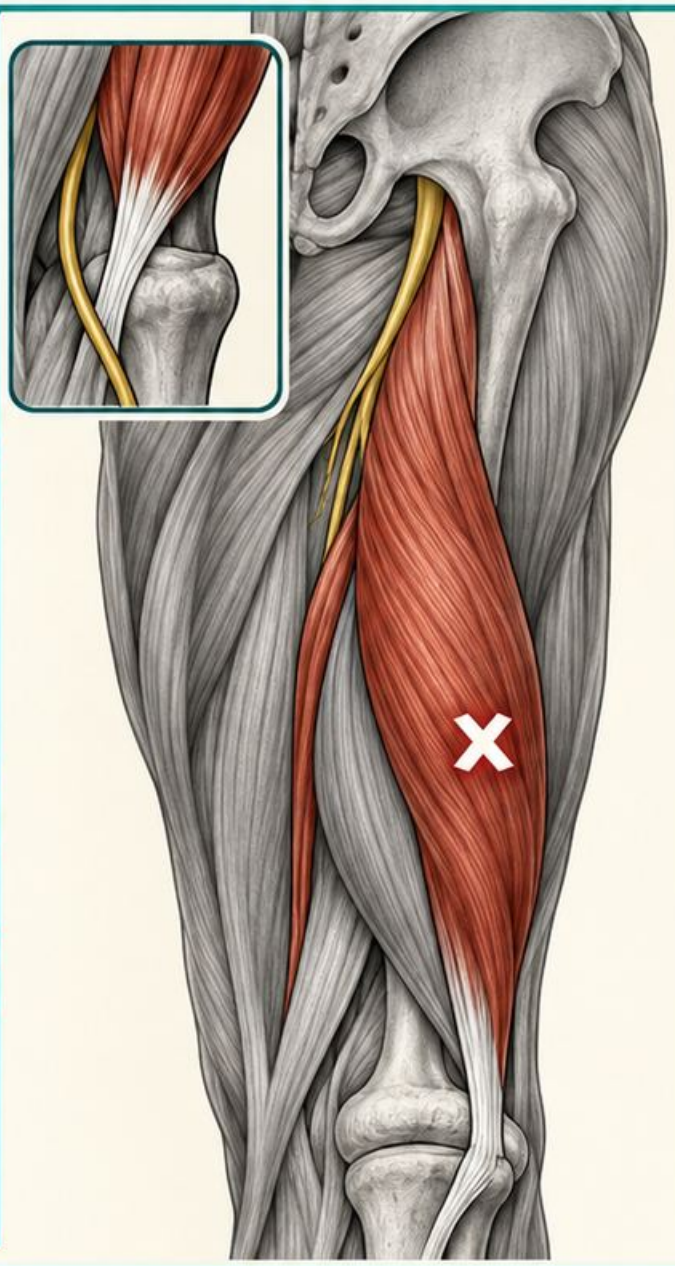

PUNKT SPUSTOWY:

X to orientacyjna tkliwość, nie precyzyjny punkt ani cel ucisku.

BÓL RZUTOWANY:

Opis tradycyjny: tył uda, niekiedy boczne kolano; objawy nerwowe wymagają odrębnej oceny. Zasięg bywa zmienny; mapa nie rozpoznaje przyczyny.

LOKALIZACJA: Boczny składnik tylnej grupy uda dochodzi ku głowie strzałki.

OBJAWY: Czy zgięcie kolana albo szybszy chód wiąże się ze znajomym odczuciem tylno-bocznego uda?

WSKAZÓWKA KLINICZNA: Porównaj obie strony i ruch; uwzględnij inne możliwe źródła bólu.

ŹRÓDŁA: [18], [69], [76], [88], [90], [91], [92].

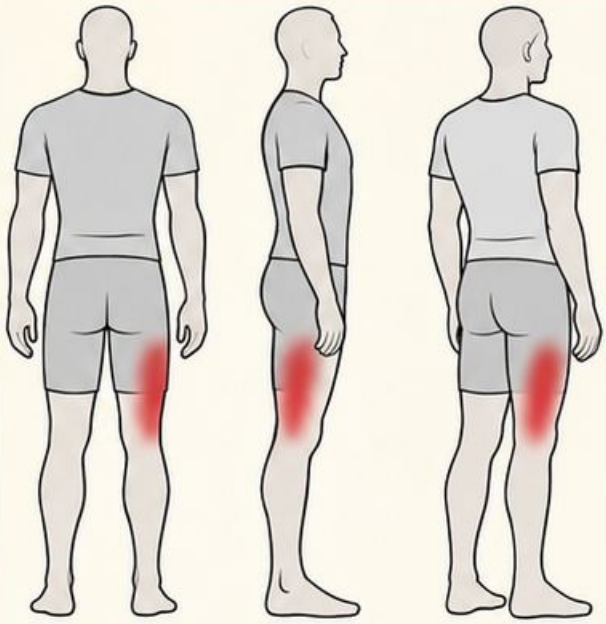

Mapa 092 | Mięsień półścięgnisty

FUNKCJA:

Prostuje biodro i zgina kolano; obraca zgiętą goleń do wewnątrz.

POCHODZENIE:

Guz kulszowy.

PRZYCZEP:

Gęsia stopka na przyśrodkowej stronie bliższej piszczeli.

UNERWIENIE:

Część piszczelowa nerwu kulszowego (L5–S2).

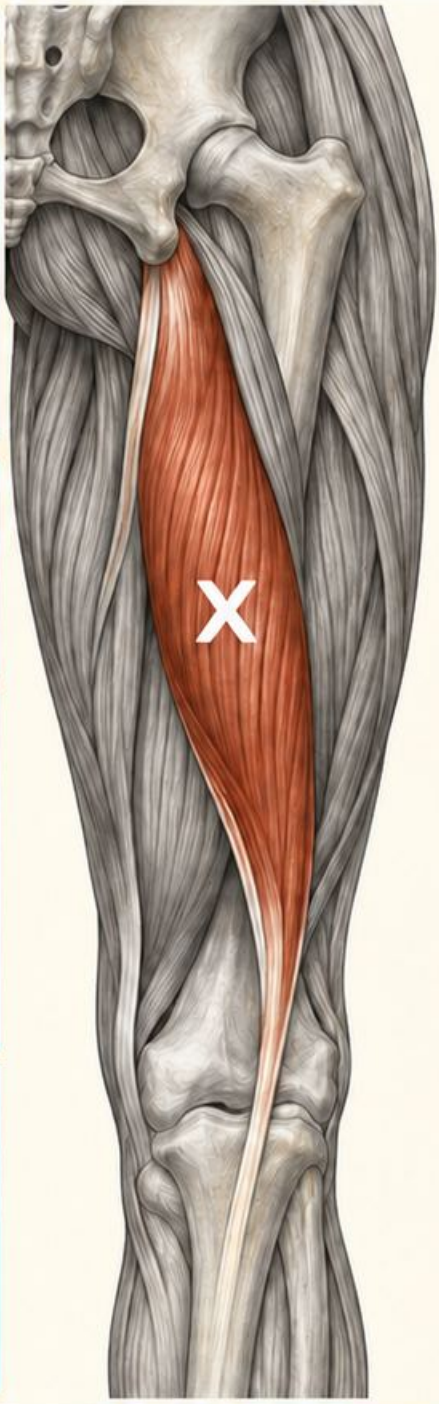

PUNKT SPUSTOWY:

X to orientacyjna tkliwość, nie precyzyjny punkt ani cel ucisku.

BÓL RZUTOWANY:

Tradycyjnie: tył uda i przyśrodkowe kolano, bez stałych granic. Mapa nie rozpoznaje przyczyny.

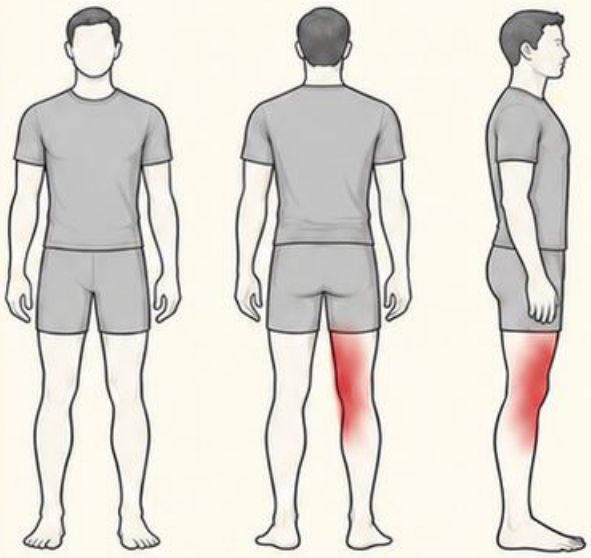

LOKALIZACJA:	Powierzchowny pas tylno-przyśrodkowego uda przechodzi w długie ścięgno ku przyśrodkowej piszczeli.
OBJAWY:	Czy zginanie kolana lub zmiana długości kroku wiąże się ze znajomym bólem tylnego uda?
WSKAZÓWKA KLINICZNA:	Porównaj obie strony i ruch; uwzględnij inne możliwe źródła bólu.
ŹRÓDŁA:	[18], [72], [76], [88], [90], [91], [92].

Mapa 093 | Mięsień półbłoniasty

FUNKCJA:

Prostuje biodro i zgina kolano; obraca zgiętą goleń do wewnątrz.

POCHODZENIE:

Guz kulszowy.

PRZYCZEP:

Tylna część kłykcia przyśrodkowego piszczeli.

UNERWIENIE:

Część piszczelowa nerwu kulszowego (L5–S2)

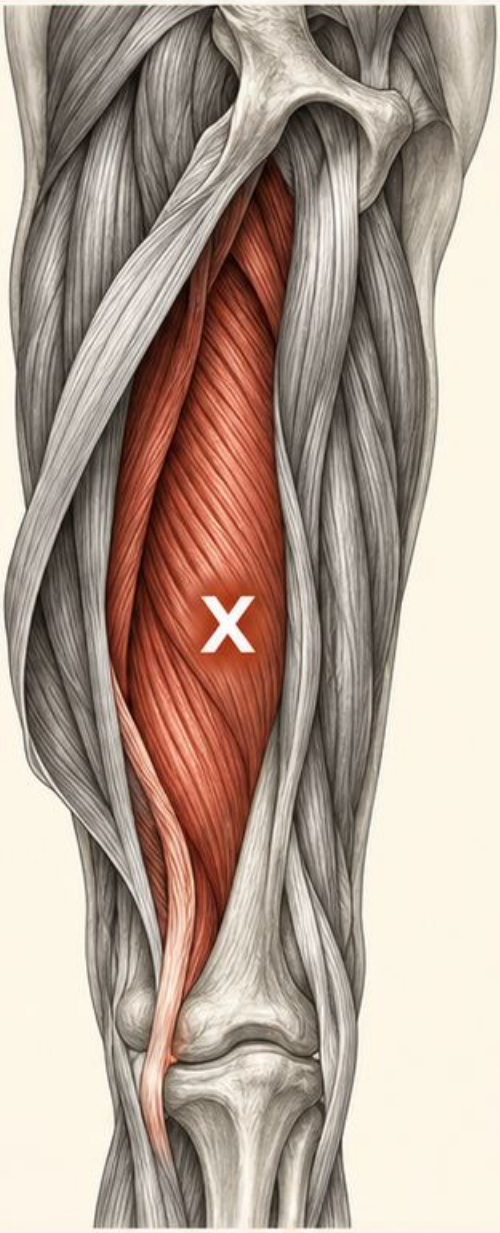

PUNKT SPUSTOWY:

X to orientacyjna tkliwość, nie precyzyjny punkt ani cel ucisku.

BÓL RZUTOWANY:

Opis tradycyjny: tylno-przyśrodkowe udo i okolica kolana; zasięg indywidualny.

Zasięg bywa zmienny; mapa nie rozpoznaje przyczyny.

LOKALIZACJA:

Szeroki, głębszy składnik tylno-przyśrodkowego uda leży pod półścięgnistym.

OBJAWY:

Czy zgięcie kolana lub dłuższy krok zmienia rozpoznawalne odczucie z tyłu przyśrodkowego uda?

WSKAZÓWKA KLINICZNA:

Porównaj obie strony i ruch; uwzględnij inne możliwe źródła bólu.

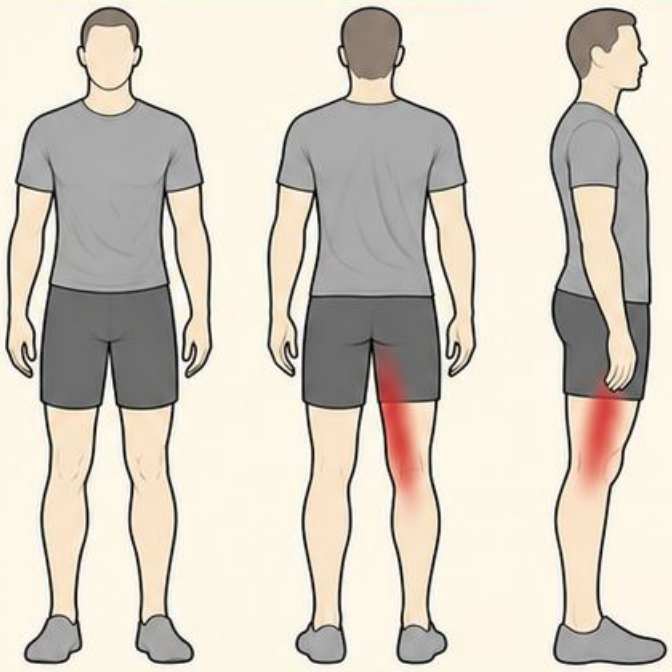

ŹRÓDŁA: [18], [72], [76], [88], [90], [91], [92].

Mapa 094 | Mięsień podkolanowy

FUNKCJA:
Odblokowuje kolano przy rozpoczęciu zgięcia; obraca goleń do wewnątrz.

POCHODZENIE:
Kłykieć boczny kości udowej i łąkotka boczna.

PRZYCZEP:
Tylna piszczel powyżej kresy mięśnia płaszczkowatego.

UNERWIENIE:
Nerw piszczelowy (L4–S1).

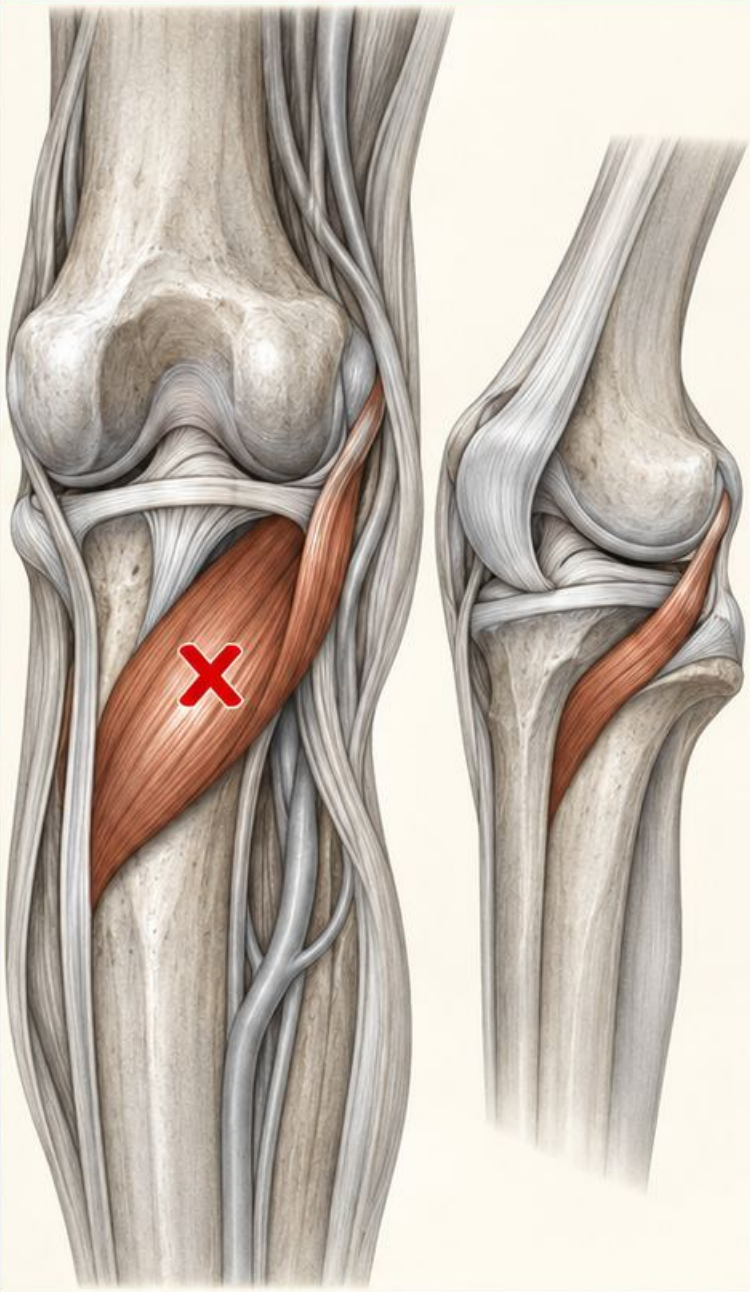

PUNKT SPUSTOWY:
X to orientacyjna tkliwość, nie precyzyjny punkt ani cel ucisku.

BÓL RZUTOWANY:
Opis tradycyjny: tył kolana i górna łydka; nie lokalizuj przez ucisk dołu podkolanowego. Zasięg bywa zmienny; mapa nie rozpoznaje przyczyny.

LOKALIZACJA: Mały głęboki mięsień przebiega skośnie za stawem kolanowym, między boczną okolicą kości udowej a tylną powierzchnią piszczeli.

OBJAWY: Czy rozpoczęcie zginania kolana lub zmiana kierunku chodu wiąże się ze znajomym odczuciem z tyłu kolana?

WSKAZÓWKA KLINICZNA: Porównaj obie strony i ruch; uwzględnij inne możliwe źródła bólu.

ŹRÓDŁA: [18], [76], [81], [89], [90], [91], [92].

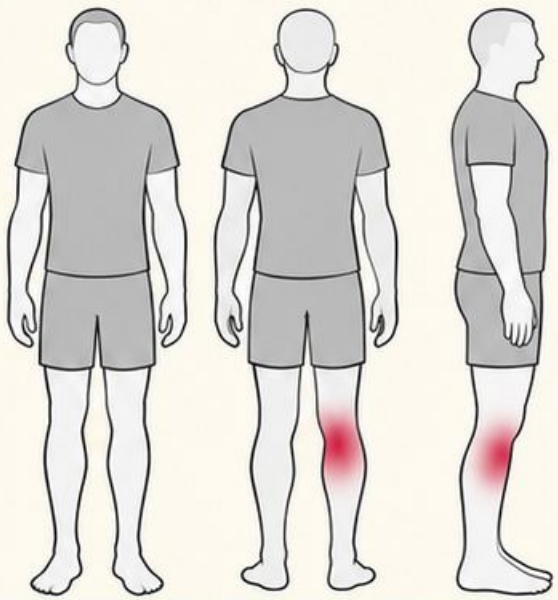

Mapa 095 | Mięsień brzuchaty łydki — głowa przyśrodkowa

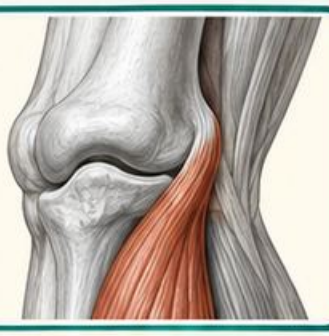

FUNKCJA:
Zgina kolano i podeszwowo zgina stopę.

POCHODZENIE:
Nad kłykciem przyśrodkowym kości udowej.

PRZYCZEP:
Guz piętowy przez ścięgno piętowe.

UNERWIENIE:
Nerw piszczelowy (S1–S2).

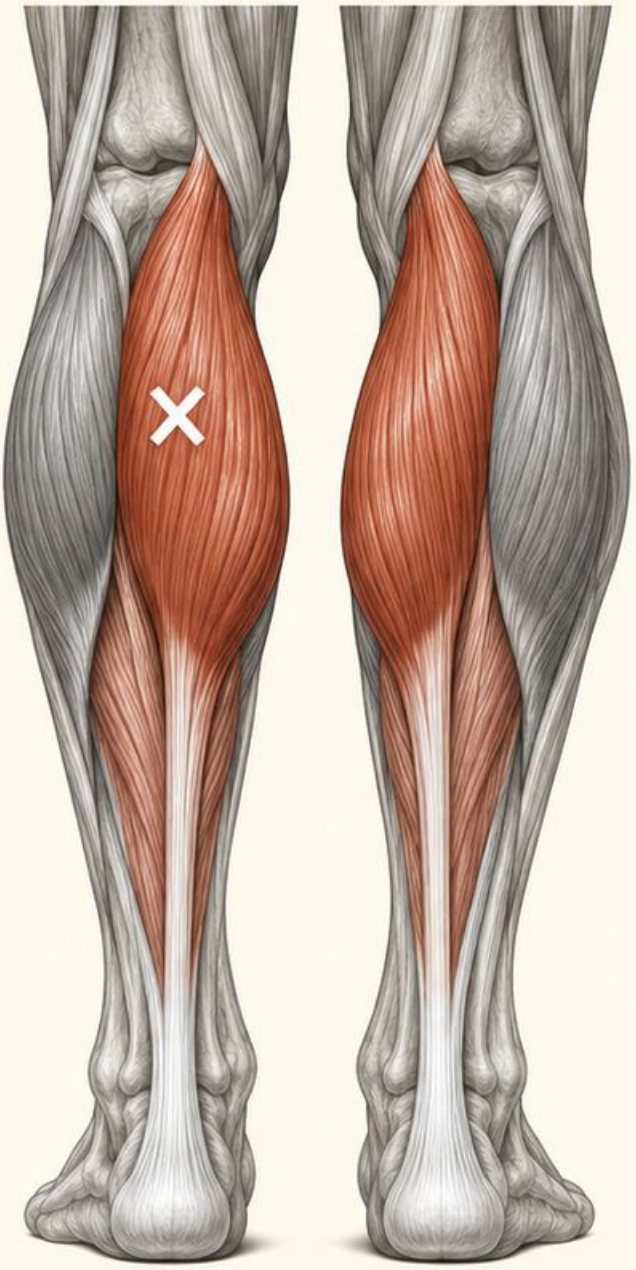

PUNKT SPUSTOWY:
X to orientacyjna tkliwość, nie precyzyjny punkt ani cel ucisku.

BÓL RZUTOWANY:
Opis tradycyjny: tylna łydka i pięta; opisy różnią się zasięgiem.
Zasięg bywa zmienny; mapa nie rozpoznaje przyczyny.

LOKALIZACJA: Przyśrodkowa głowa tworzy wewnętrzny zarys górnej łydki.

OBJAWY: Czy odbicie stopy podczas chodu wiąże się ze znajomym odczuciem przyśrodkowej łydki?

WSKAZÓWKA KLINICZNA: Porównaj obie strony i ruch; uwzględnij inne możliwe źródła bólu.

ŹRÓDŁA: [16], [18], [74], [76], [90], [91], [92].

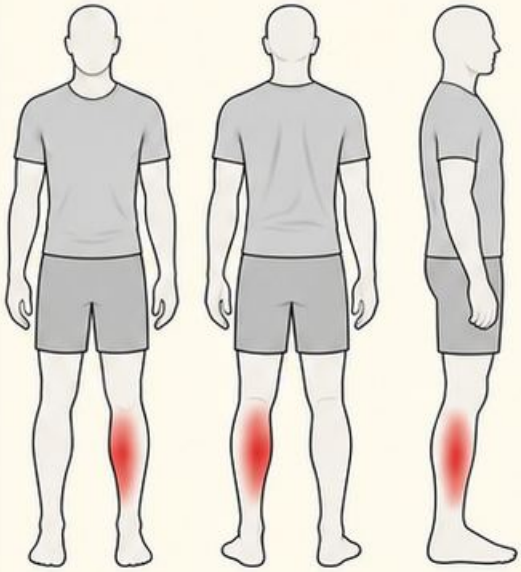

Mapa 096 | Mięsień brzuchaty łydki — głowa boczna

FUNKCJA:
Zgina kolano i podeszwowo zgina stopę.

POCHODZENIE:
Nad kłykciem bocznym kości udowej.

PRZYCZEP:
Guz piętowy przez ścięgno piętowe.

UNERWIENIE:
Nerw piszczelowy (S1–S2).

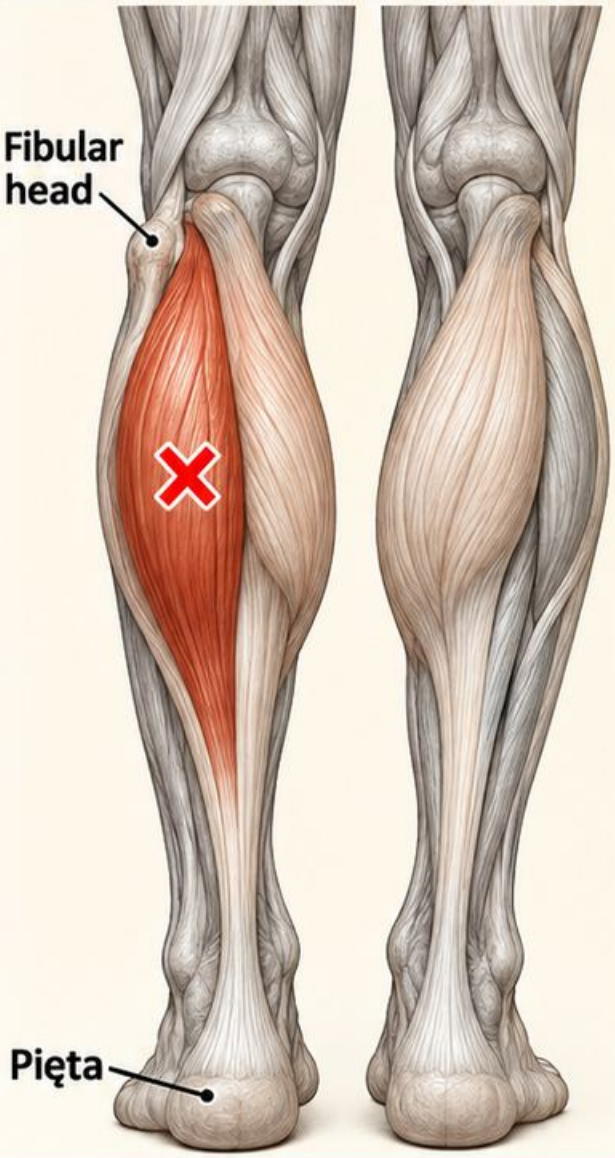

PUNKT SPUSTOWY:
X to orientacyjna tkliwość, nie precyzyjny punkt ani cel ucisku.

BÓL RZUTOWANY:
Opis tradycyjny: tylna łydka; brak potwierdzonej odrębnej mapy stopy dla tej głowy. Zasięg bywa zmienny; mapa nie rozpoznaje przyczyny.

LOKALIZACJA:
Boczna głowa stanowi zewnętrzny zarys górnej łydki, obok głowy przyśrodkowej.

OBJAWY:
Czy chodzenie pod górę wiąże się z rozpoznawalnym odczuciem zewnętrznej części łydki?

WSKAZÓWKA KLINICZNA:
Porównaj obie strony i ruch; uwzględnij inne możliwe źródła bólu.

ŹRÓDŁA:
[16], [18], [74], [76], [90], [91], [92].

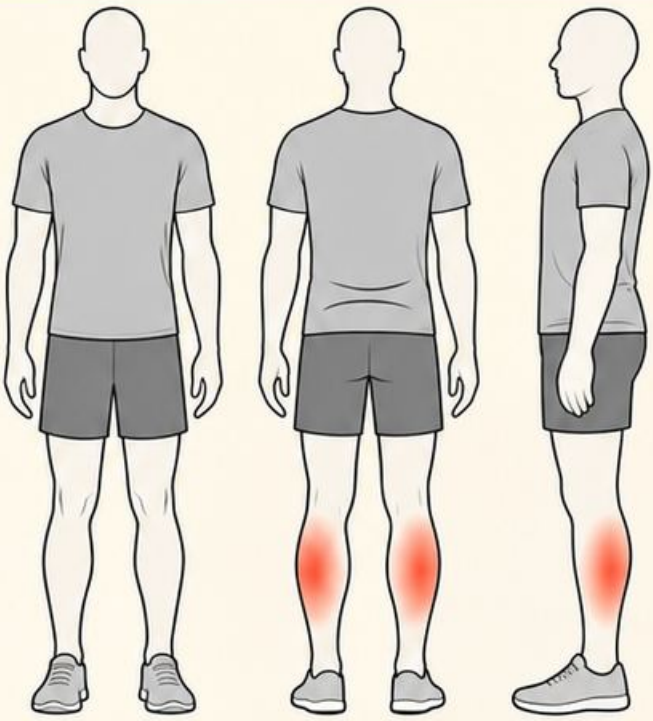

Mapa 097 | Mięsień płaszczkowaty

FUNKCJA:

Podeszwowo zgina stopę i pomaga utrzymać postawę stojącą.

POCHODZENIE:

Głowa i tylna strona strzałki oraz kresa mięśnia płaszczkowatego.

PRZYCZEP:

Guz piętowy przez ścięgno piętowe.

UNERWIENIE:

Nerw piszczelowy (S1–S2).



PUNKT SPUSTOWY:

X to orientacyjna tkliwość, nie precyzyjny punkt ani cel ucisku.

BÓL RZUTOWANY:

Opis tradycyjny: dolna łydka i pięta; ból pięty ma wiele możliwych źródeł. Zasięg bywa zmienny; mapa nie rozpoznaje przyczyny.

LOKALIZACJA:	Szeroki mięsień leży pod brzuchatym, a jego obwodowe części można zobaczyć po bokach łydki.
OBJAWY:	Czy dłuższe stanie albo odbicie stopy wiąże się ze znajomym odczuciem dolnej łydki?
WSKAZÓWKA KLINICZNA:	Porównaj obie strony i ruch; uwzględnij inne możliwe źródła bólu.
ŹRÓDŁA:	[18], [74], [75], [76], [90], [91], [92].

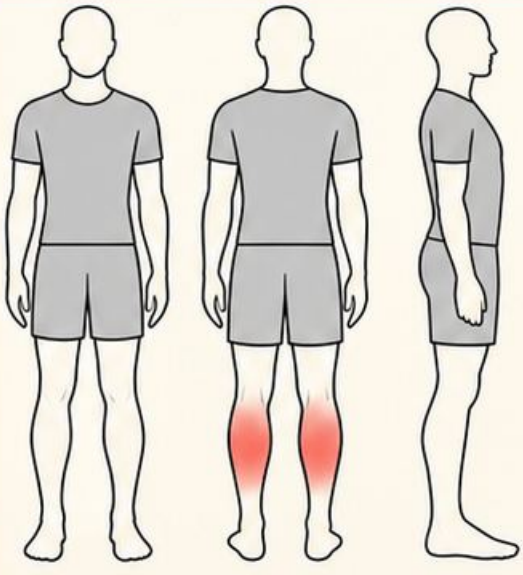

Mapa 098 | Mięsień piszczelowy przedni

FUNKCJA:

Zgina grzbietowo i odwraca stopę.

POCHODZENIE:

Kłykieć boczny i górna część piszczeli; błona międzykostna.

PRZYCZEP:

Kość klinowata przyśrodkowa i podstawa I kości śródstopia.

UNERWIENIE:

Nerw strzałkowy głęboki (L4–L5).

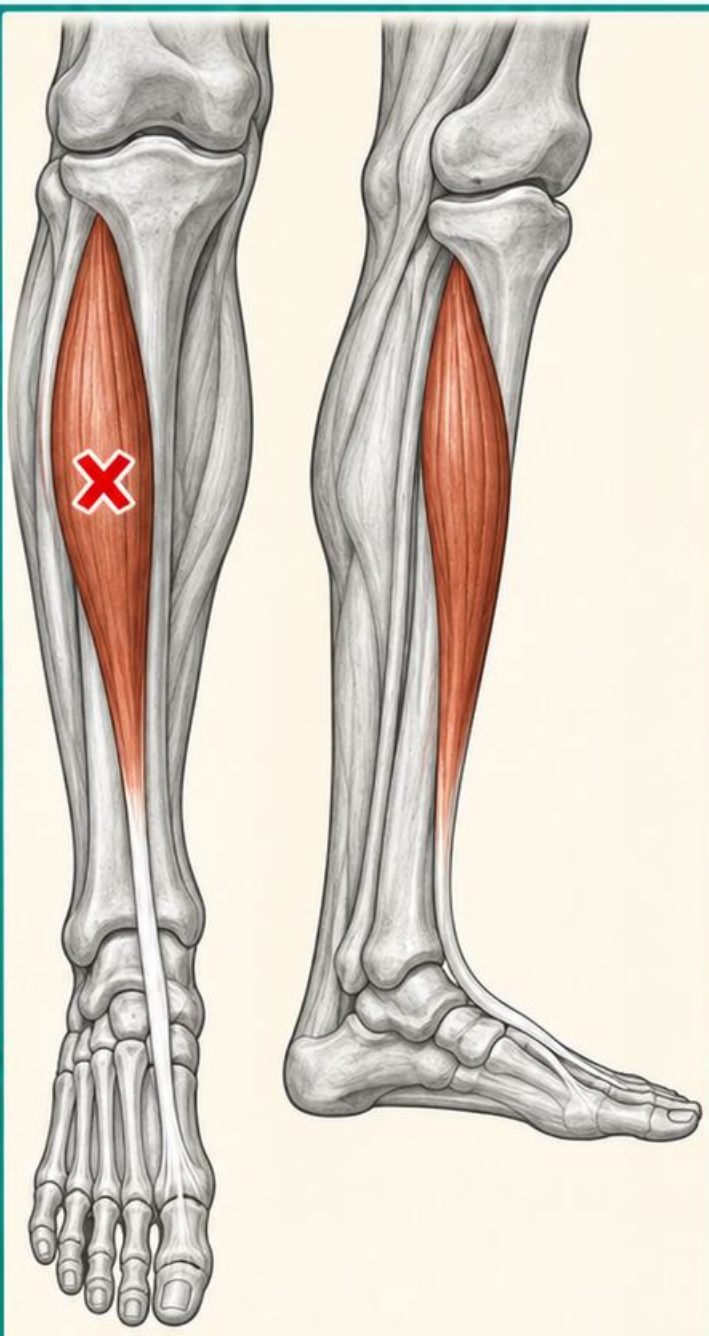

PUNKT SPUSTOWY:

X to orientacyjna tkliwość, nie precyzyjny punkt ani cel ucisku.

BÓL RZUTOWANY:

Opis tradycyjny: przednie podudzie; nie utożsamiaj drogi ścięgna z bólem rzutowanym. Zasięg bywa zmienny; mapa nie rozpoznaje przyczyny.

LOKALIZACJA: Mięsień biegnie po przednio-bocznej stronie piszczeli.

OBJAWY: Czy unoszenie przodu stopy podczas chodu wiąże się ze znajomym odczuciem przedniego podudzia?

WSKAZÓWKA KLINICZNA: Porównaj obie strony i ruch; uwzględnij inne możliwe źródła bólu.

ŹRÓDŁA: [18], [74], [76], [77], [90], [91], [92].

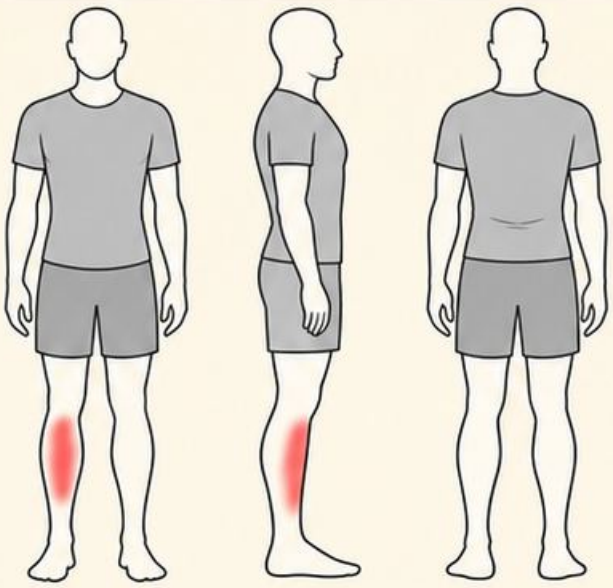

Mapa 099 | Mięsień piszczelowy tylny



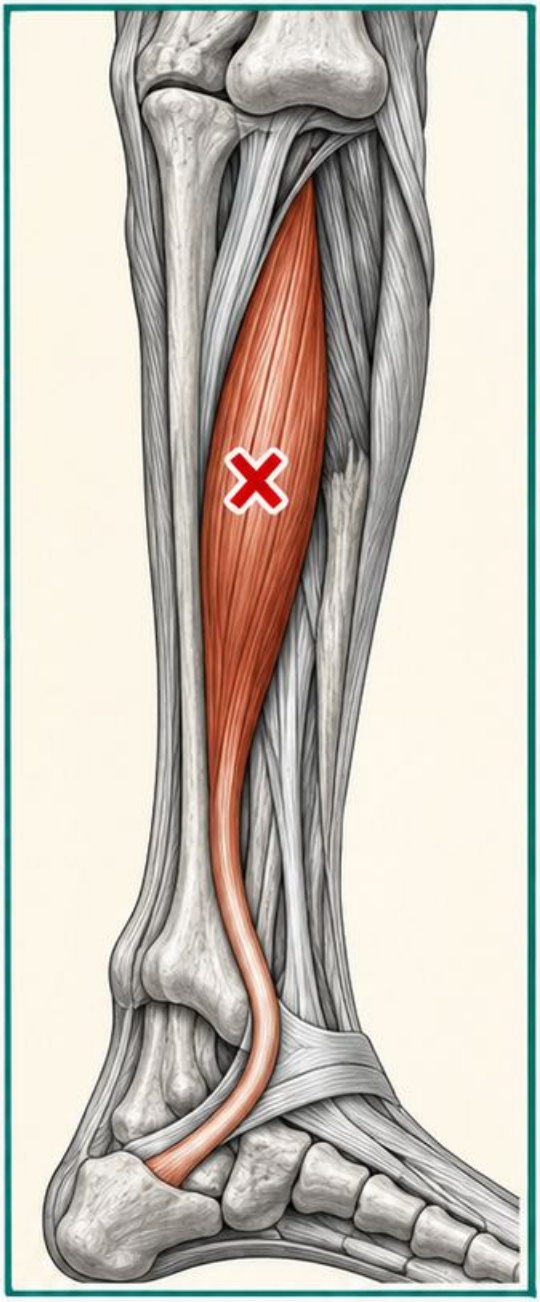

FUNKCJA:

Odwraca i podeszwowo zgina stopę; wspiera łuk przyśrodkowy.

POCHODZENIE:

Tylne powierzchnie piszczeli i strzałki oraz błona międzykostna.

PRZYCZEP:

Guzowatość kości łódkowatej, kości klinowate i podstawy śródstopia.

UNERWIENIE:

Nerw piszczelowy (L4–L5).

PUNKT SPUSTOWY:

X to orientacyjna tkliwość, nie precyzyjny punkt ani cel ucisku.

BÓL RZUTOWANY:

Opis tradycyjny: przyśrodkowe podudzie, kostka lub łuk stopy; nie wyznaczaj pola z przebiegu ścięgna.

Zasięg bywa zmienny; mapa nie rozpoznaje przyczyny.

LOKALIZACJA:

Głęboki mięsień tylnego przedziału podudzia przechodzi ścięgnem za kostką przyśrodkową ku stopie.

OBJAWY:

Czy stanie i odbicie stopy wiążą się ze znajomym bólem przyśrodkowej kostki?

WSKAZÓWKA KLINICZNA:

Porównaj obie strony i ruch; uwzględnij inne możliwe źródła bólu.

ŹRÓDŁA:

[18], [72], [76], [77], [90], [91], [92].

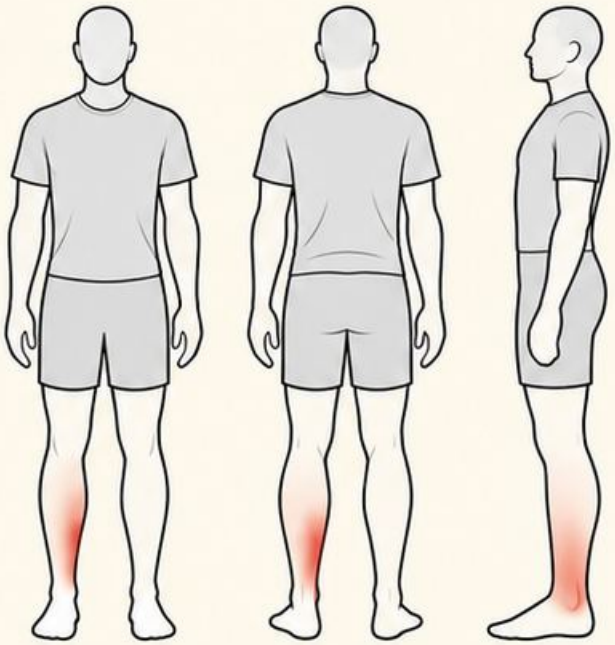

Mapa 100 | Mięsień strzałkowy długi

FUNKCJA:

Podeszwowo zgina i nawraca stopę; wspiera łuk poprzeczny.

POCHODZENIE:

Głowa i górna część powierzchni bocznej strzałki.

PRZYCZEP:

Podstawa I kości śródstopia i kość klinowata przyśrodkowa od strony podeszwowej.

UNERWIENIE:

Nerw strzałkowy powierzchowny (L5–S2).

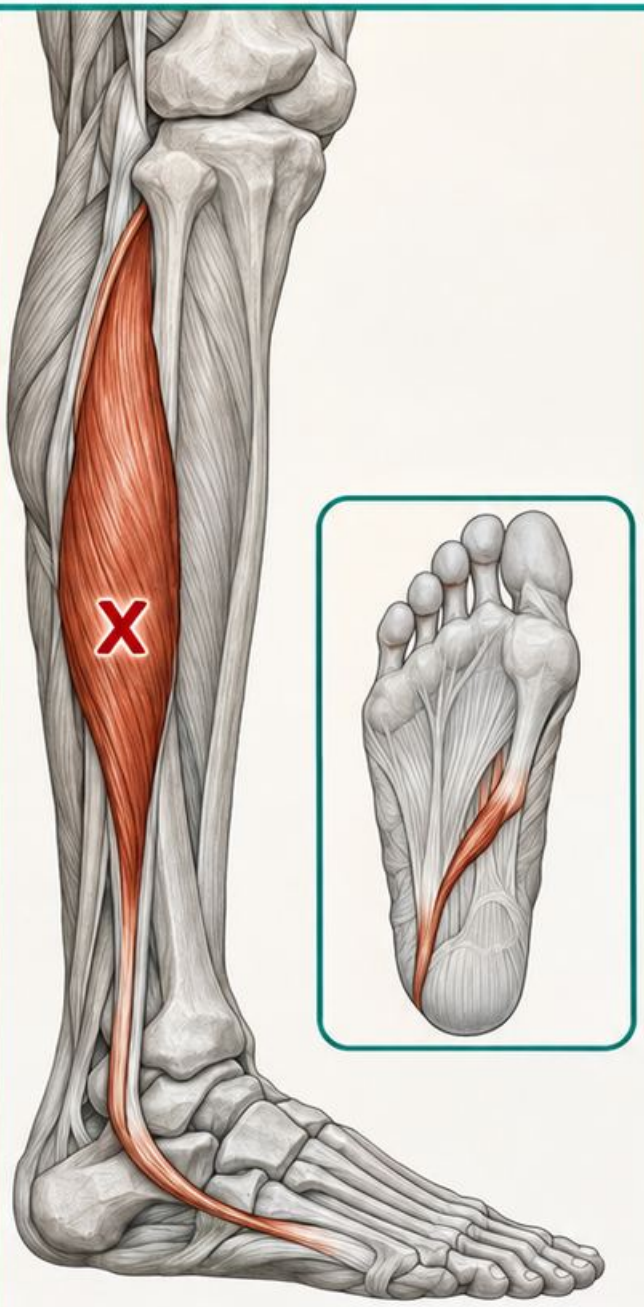

PUNKT SPUSTOWY:

X to orientacyjna tkliwość, nie precyzyjny punkt ani cel ucisku.

BÓL RZUTOWANY:

Opis tradycyjny: boczne podudzie i stopa; opis nie potwierdza źródła indywidualnego bólu. Zasięg bywa zmienny; mapa nie rozpoznaje przyczyny.

LOKALIZACJA: Powierzchowny mięsień bocznego przedziału podudzia przechodzi ścięgnem za kostką boczną.

OBJAWY: Czy zwrócenie podeszwy na zewnątrz albo chód po nierównym podłożu wiąże się ze znajomym odczuciem?

WSKAZÓWKA KLINICZNA: Porównaj obie strony i ruch; uwzględnij inne możliwe źródła bólu.

ŹRÓDŁA: [18], [74], [76], [77], [90], [91], [92].

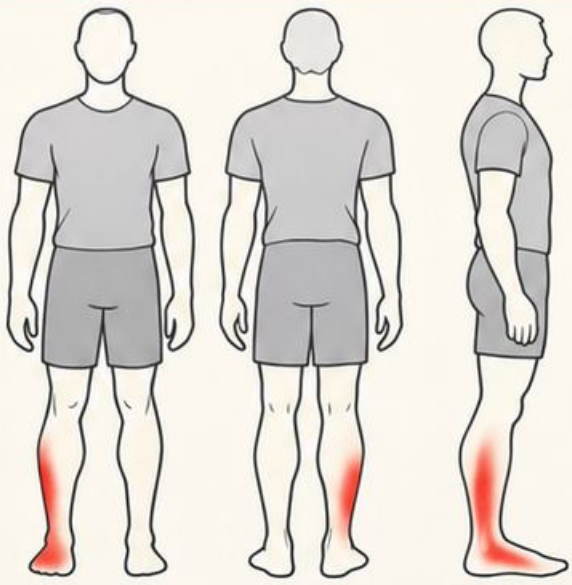

Mapa 101 | Mięsień strzałkowy krótki

FUNKCJA:

Nawraca stopę i słabo podeszwowo ją zgina.

POCHODZENIE:

Dolna część powierzchni bocznej strzałki.

PRZYCZEP:

Guzowatość podstawy V kości śródstopia.

UNERWIENIE:

Nerw strzałkowy powierzchowny (L5–S2).

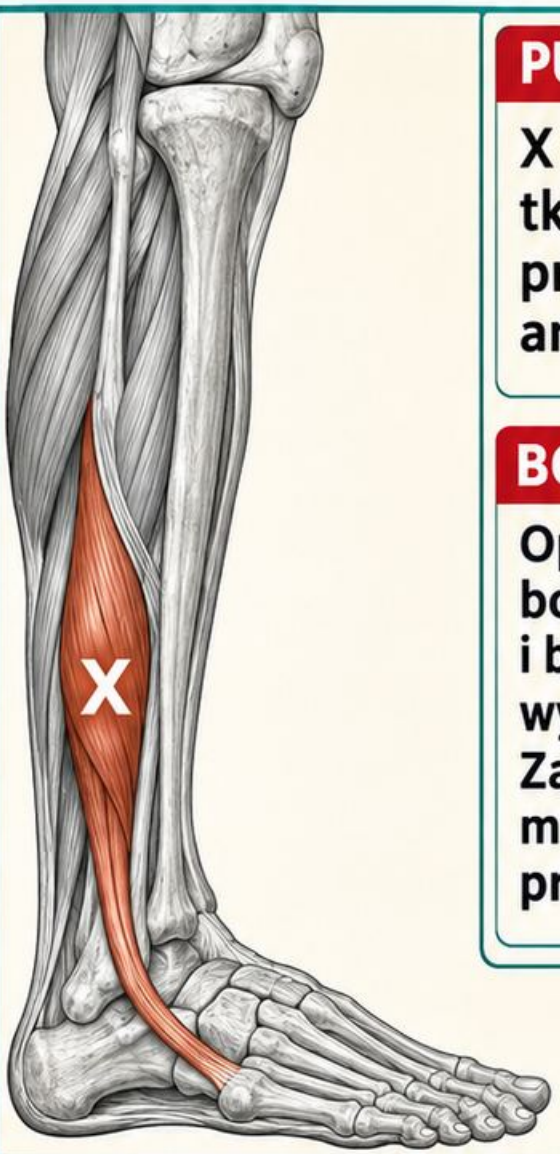

PUNKT SPUSTOWY:

X to orientacyjna tkliwość, nie precyzyjny punkt ani cel ucisku.

BÓL RZUTOWANY:

Opis tradycyjny: boczne podudzie i brzeg stopy; uraz wymaga różnicowania. Zasięg bywa zmienny; mapa nie rozpoznaje przyczyny.

LOKALIZACJA:

Krótszy mięsień leży w bocznym przedziale podudzia, częściowo pod strzałkowym długim.

OBJAWY:

Czy ruch podeszwy na zewnątrz wiąże się z rozpoznawalnym odczuciem bocznej kostki lub stopy?

WSKAZÓWKA KLINICZNA:

Porównaj obie strony i ruch; uwzględnij inne możliwe źródła bólu.

ŹRÓDŁA:

[18], [74], [76], [77], [90], [91], [92].

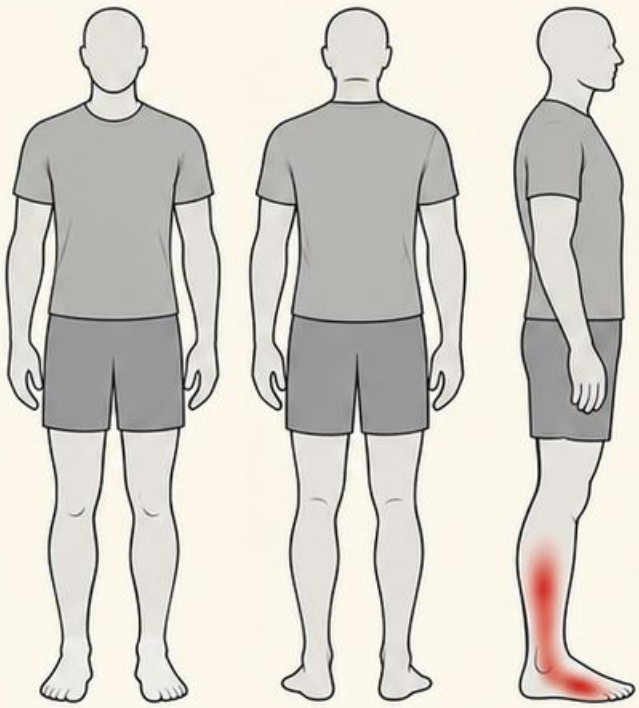

Mapa 102 | Prostownik długi palców

FUNKCJA:

Prostuje palce II–V i zgina grzbietowo stopę.

POCHODZENIE:

Kłykieć boczny piszczeli, strzałka i błona międzykostna.

PRZYCZEP:

Rozcięgna grzbietowe palców II–V.

UNERWIENIE:

Nerw strzałkowy głęboki (L5–S1).

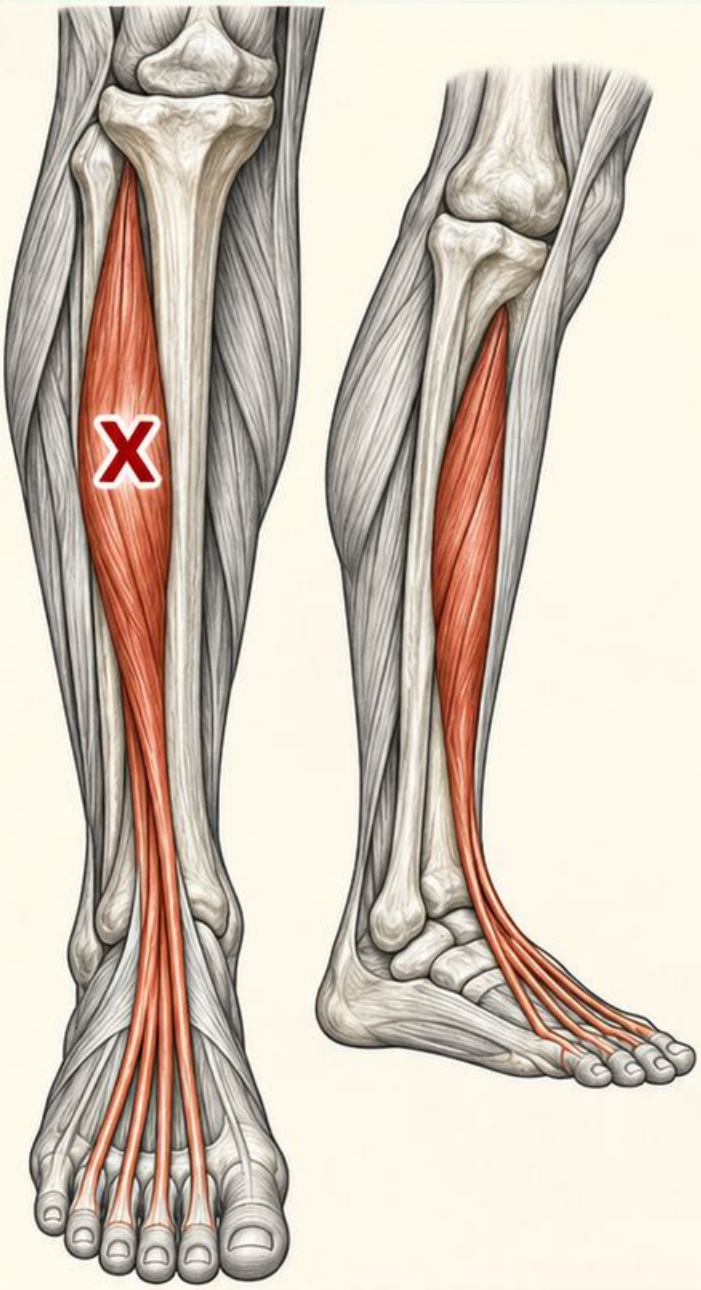

PUNKT SPUSTOWY:

X to orientacyjna tkliwość, nie precyzyjny punkt ani cel ucisku.

BÓL RZUTOWANY:

Opis tradycyjny: przednie podudzie i grzbiet stopy; bez wnioskowania z przebiegu ścięgien.

Zasięg bywa zmienny; mapa nie rozpoznaje przyczyny.

LOKALIZACJA: Mięsień przedniego przedziału podudzia przechodzi w ścięgna biegnące na grzbiecie stopy do palców od drugiego do piątego.

OBJAWY: Czy unoszenie mniejszych palców albo przodu stopy zmienia znajome odczucie przedniego podudzia?

WSKAZÓWKA KLINICZNA: Porównaj obie strony i ruch; uwzględnij inne możliwe źródła bólu.

ŹRÓDŁA: [18], [74], [76], [77], [90], [91], [92].

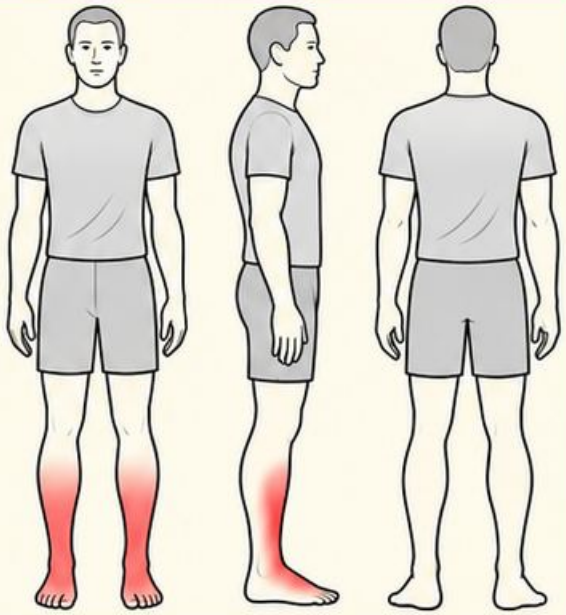

Mapa 103 | Prostownik długi palucha

FUNKCJA:

Prostuje paluch i zgina grzbietowo stopę.

POCHODZENIE:

Przednia powierzchnia środkowej części strzałki i błona międzykostna.

PRZYCZEP:

Podstawa paliczka dalszego palucha.

UNERWIENIE:

Nerw strzałkowy głęboki (L5–S1).

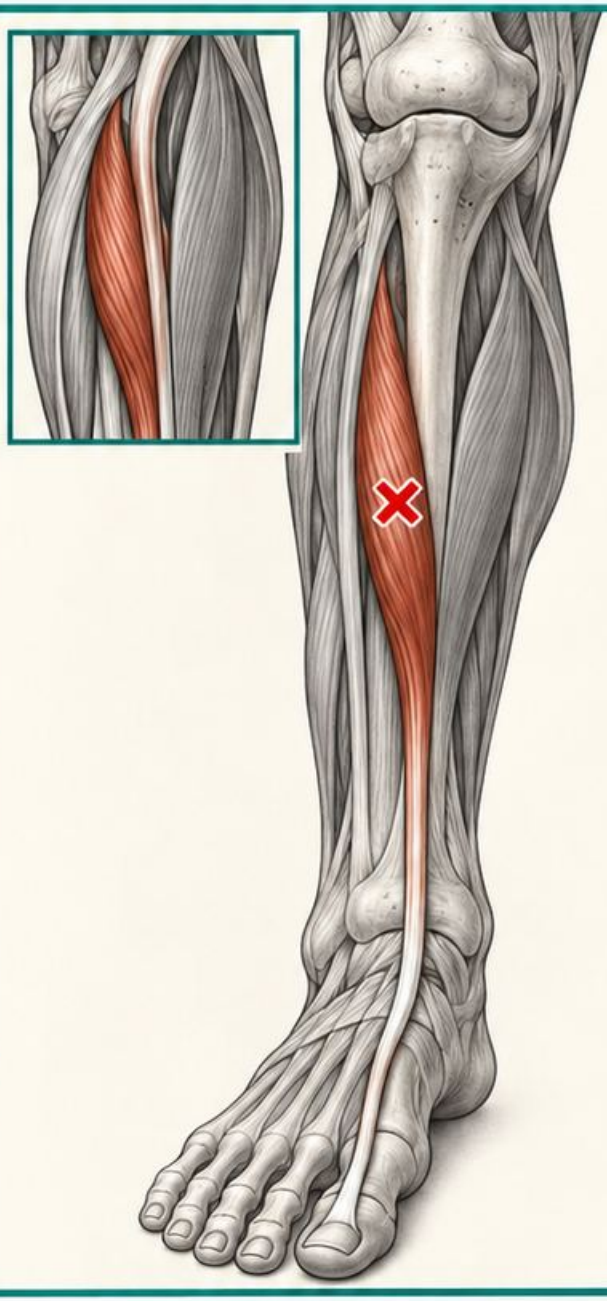

PUNKT SPUSTOWY:

X to orientacyjna tkliwość, nie precyzyjny punkt ani cel ucisku.

BÓL RZUTOWANY:

Opis tradycyjny: przednie podudzie i grzbiet palucha; objawy palucha mają różne źródła. Zasięg bywa zmienny; mapa nie rozpoznaje przyczyny.

LOKALIZACJA: Wąski mięsień przedniego przedziału przechodzi w ścięgno na grzbiecie stopy ku paluchowi.

OBJAWY: Czy uniesienie palucha wiąże się ze znajomym odczuciem z przodu kostki lub na grzbiecie stopy?

WSKAZÓWKA KLINICZNA: Porównaj obie strony i ruch; uwzględnij inne możliwe źródła bólu.

ŹRÓDŁA: [18], [73], [76], [77], [90], [91], [92].

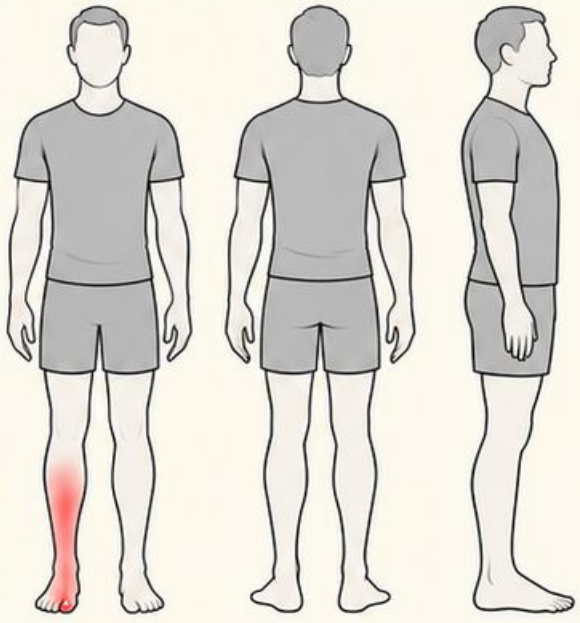

Mapa 104 | Zginacz długi palców

FUNKCJA:

Zgina palce II–V i wspiera zgięcie podeszwowe.

POCHODZENIE:

Tylna powierzchnia piszczeli poniżej kresy mięśnia płaszczkowatego.

PRZYCZEP:

Podstawy paliczków dalszych palców II–V.

UNERWIENIE:

Nerw piszczelowy (L5–S2).

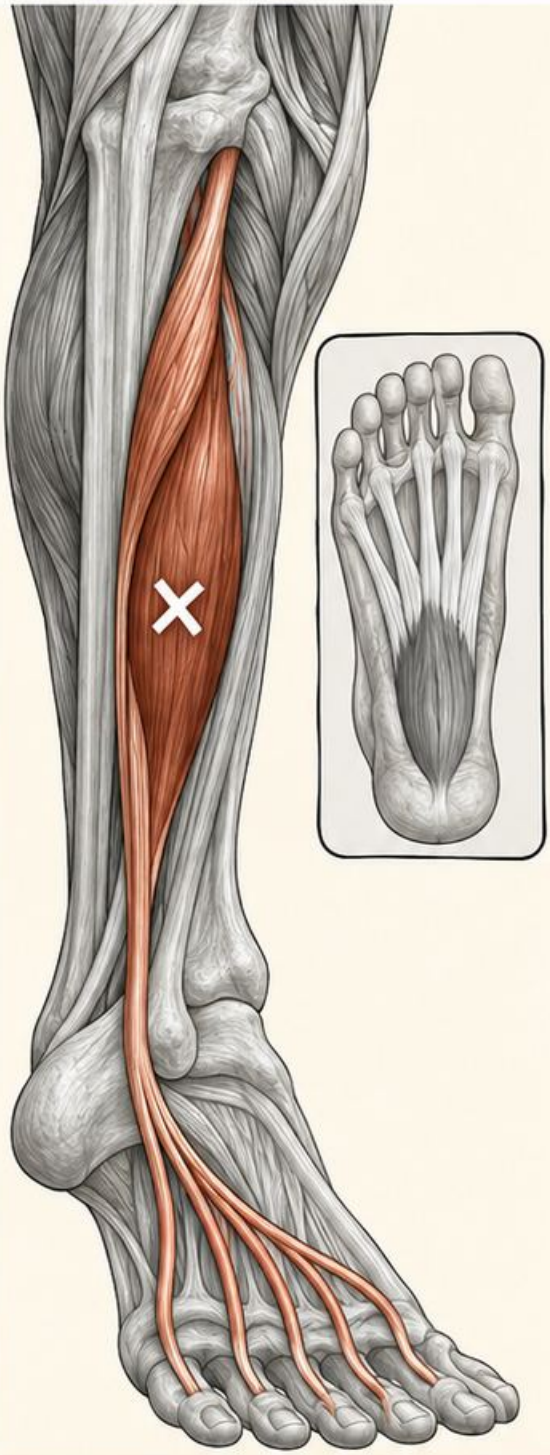

PUNKT SPUSTOWY:

X to orientacyjna tkliwość, nie precyzyjny punkt ani cel ucisku.

BÓL RZUTOWANY:

Opis tradycyjny: tylna łydka i podeszwa; nie przenoś pola krótkiego zginacza. Zasięg bywa zmienny; mapa nie rozpoznaje przyczyny.

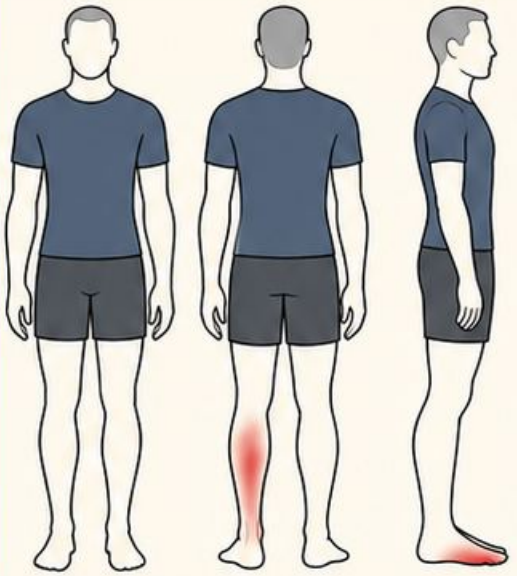

LOKALIZACJA:

Głęboki mięsień tylnego przedziału podudzia kieruje ścięgno za kostką przyśrodkową.

OBJAWY:

Czy zginanie mniejszych palców albo faza odbicia wiąże się z rozpoznawalnym odczuciem pod stopą?

WSKAZÓWKA KLINICZNA:

Porównaj obie strony i ruch; uwzględnij inne możliwe źródła bólu.

ŹRÓDŁA:

[18], [74], [76], [77], [90], [91], [92].

Mapa 105 | Zginacz długi palucha

FUNKCJA:

Zgina paluch i wspiera odbicie stopy.

POCHODZENIE:

Tylna powierzchnia strzałki i błona międzykostna.

PRZYCZEP:

Podstawa paliczka dalszego palucha.

UNERWIENIE:

Nerw piszczelowy (S2–S3).

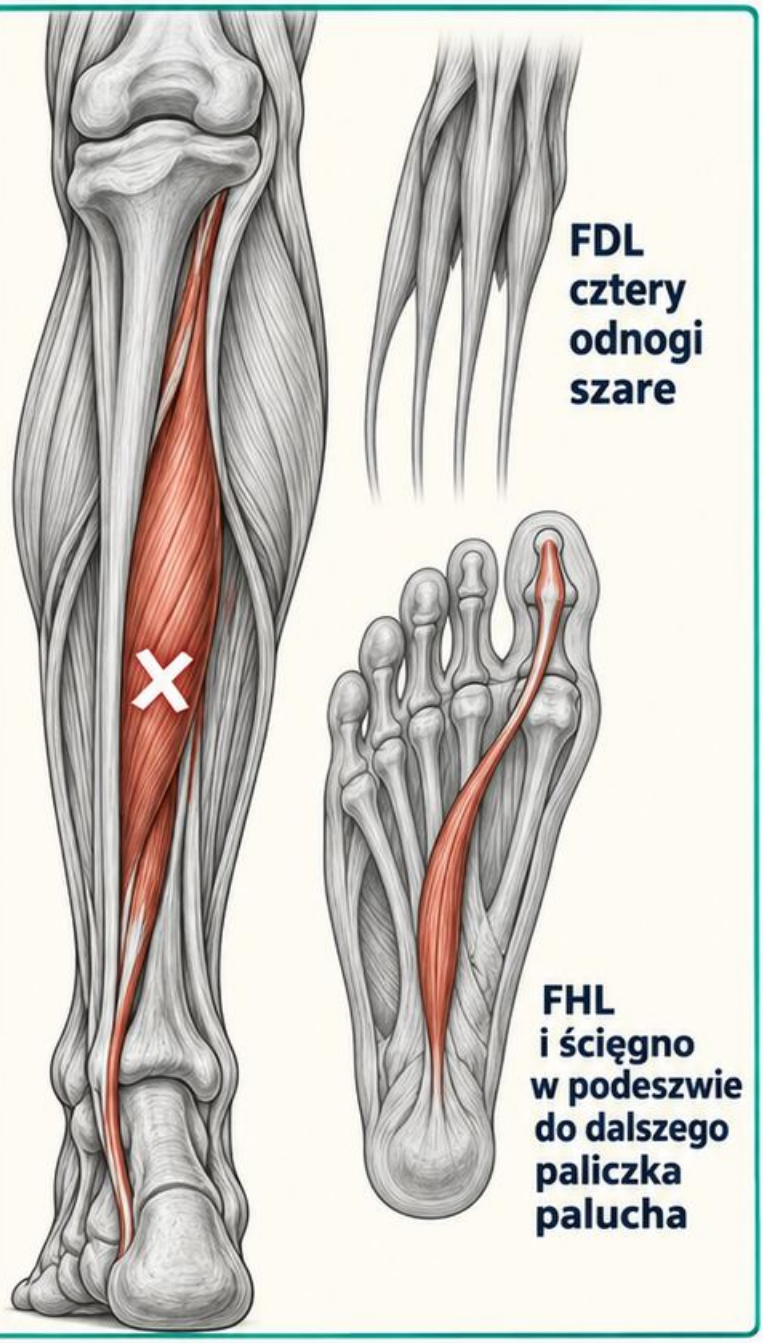

PUNKT SPUSTOWY:

X to orientacyjna tkliwość, nie precyzyjny punkt ani cel ucisku.

BÓL RZUTOWANY:

Opis tradycyjny: tylna łydka i podeszwa lub paluch w opisach tradycyjnych; bez stałych granic. Zasięg bywa zmienny; mapa nie rozpoznaje przyczyny.

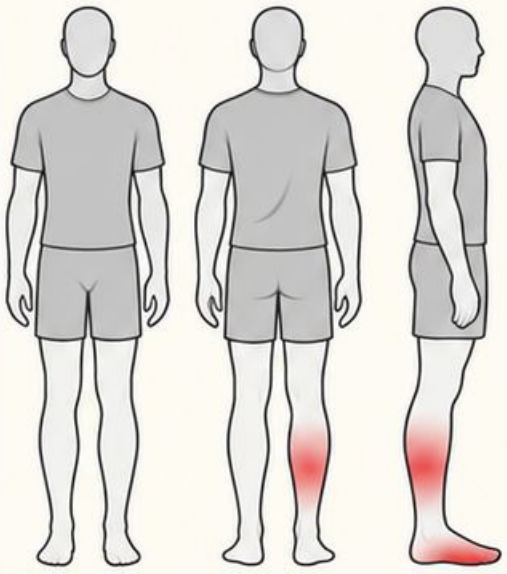

LOKALIZACJA: Głęboki mięsień tylnego podudzia przechodzi ścięgnem w stronę podeszwy i palucha.

OBJAWY: Czy zgięcie palucha albo odbicie podczas chodu wiąże się ze znajomym odczuciem pod stopą?

WSKAZÓWKA KLINICZNA: Porównaj obie strony i ruch; uwzględnij inne możliwe źródła bólu.

ŹRÓDŁA: [18], [73], [76], [77], [90], [91], [92].

Mapa 106 | Zginacz krótki palców

FUNKCJA:

Zgina palce II–V i wspiera łuk podłużny stopy.

POCHODZENIE:

Guz piętowy i rozcięgno podeszwowe.

PRZYCZEP:

Boczne powierzchnie paliczków środkowych II–V.

UNERWIENIE:

Nerw podeszwowy przyśrodkowy.

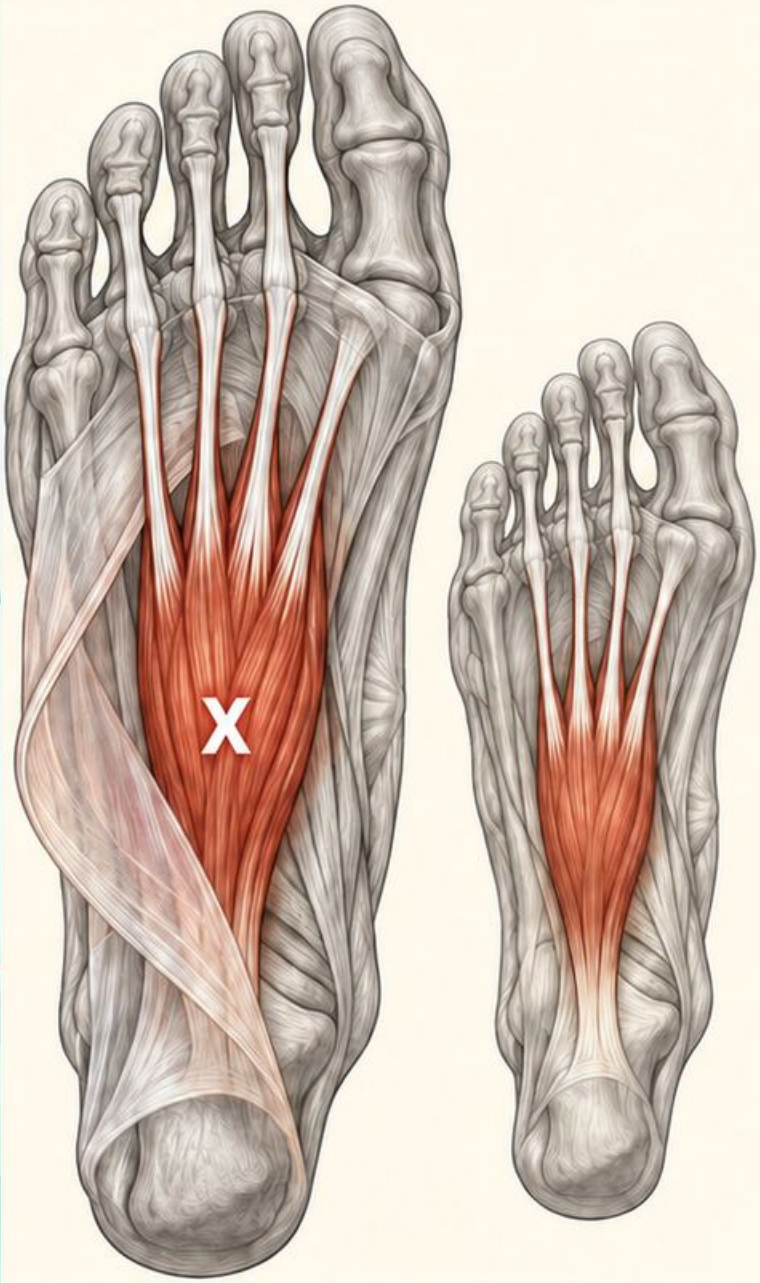

PUNKT SPUSTOWY:

X to orientacyjna tkliwość, nie precyzyjny punkt ani cel ucisku.

BÓL RZUTOWANY:

Opis tradycyjny: środkowa podeszwa i przodostopie; podobny ból może mieć inne źródło. Zasięg bywa zmienny; mapa nie rozpoznaje przyczyny.

LOKALIZACJA: Powierzchowna warstwa mięśni podeszwy leży pod rozcięgnem podeszwowym.

OBJAWY: Czy zgięcie mniejszych palców wiąże się ze znajomym odczuciem w środkowej części podeszwy?

WSKAZÓWKA KLINICZNA: Porównaj obie strony i ruch; uwzględnij inne możliwe źródła bólu.

ŹRÓDŁA: [18], [73], [75], [76], [79], [90], [91], [92].

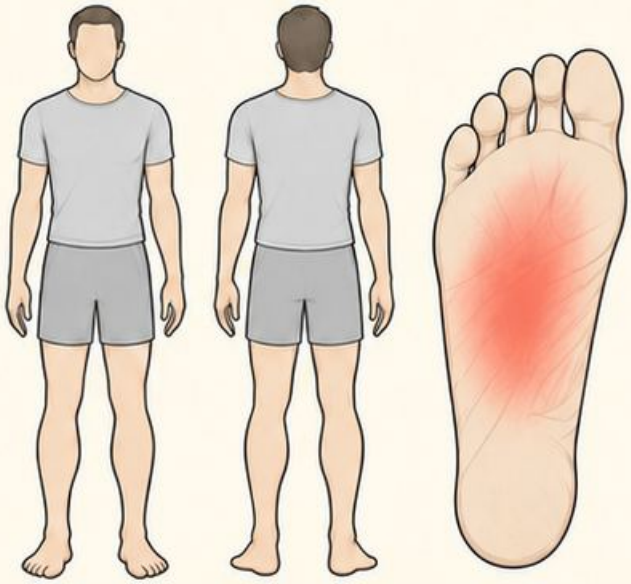

Mapa 107 | Odwodziciel palucha

FUNKCJA:

Odwodzi paluch i wspiera łuk podłużny przyśrodkowy.

POCHODZENIE:

Guz piętowy, troczek zginaczy i rozcięgno podeszwowe.

PRZYCZEP:

Podstawa paliczka bliższego palucha po stronie przyśrodkowej.

UNERWIENIE:

Nerw podeszwowy przyśrodkowy.

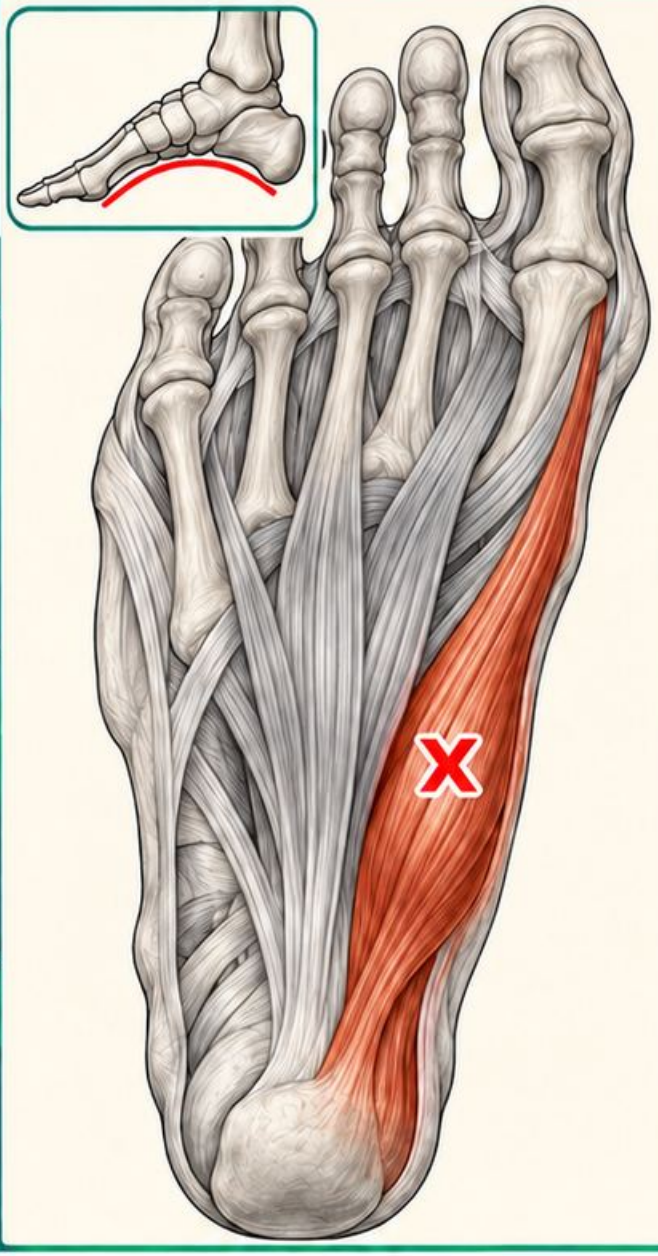

PUNKT SPUSTOWY:

X to orientacyjna tkliwość, nie precyzyjny punkt ani cel ucisku.

BÓL RZUTOWANY:

Opis tradycyjny: przyśrodkowa podeszwa i okolica pięty; mapa nie diagnozuje przyczyny. Zasięg bywa zmienny; mapa nie rozpoznaje przyczyny.

LOKALIZACJA:

Podłużny mięsień biegnie w powierzchownej przyśrodkowej warstwie podeszwy od okolicy pięty ku podstawie palucha.

OBJAWY:

Czy dobrowolny ruch palucha od pozostałych palców wiąże się ze znajomym odczuciem przyśrodkowego brzegu stopy?

WSKAZÓWKA KLINICZNA:

Porównaj obie strony i ruch; uwzględnij inne możliwe źródła bólu.

ŹRÓDŁA:

[18], [73], [75], [76], [79], [90], [91], [92].

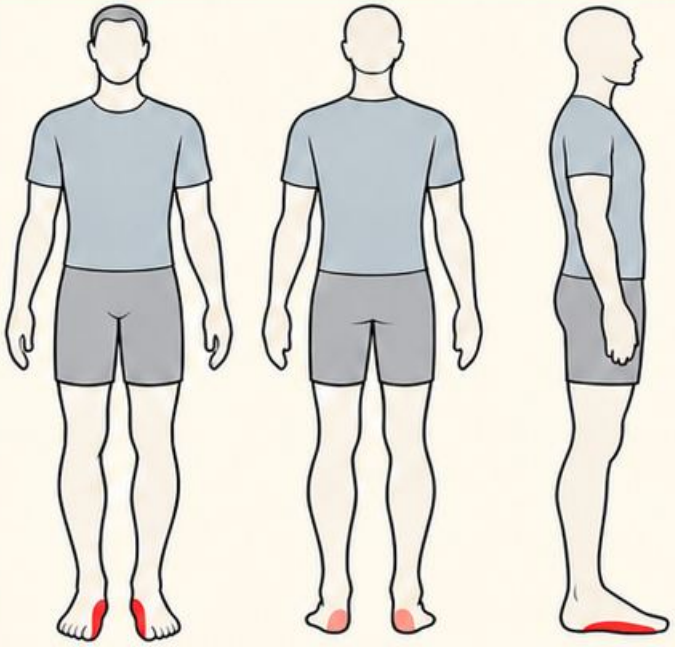

Mapa 108 | Mięśnie międzykostne stopy

FUNKCJA:

Mięśnie grzbietowe odwodzą, a podeszwowe przywodzą palce II–V.

POCHODZENIE:

Sąsiednie kości śródstopia (grzbietowe) lub trzony III–V (podeszwowe).

PRZYCZEP:

Rozcięgna grzbietowe i podstawy paliczków bliższych II–V.

UNERWIENIE:

Głównie gałąź głęboka nerwu podeszwowego bocznego; I mięsień grzbietowy może mieć też wkład nerwu strzałkowego głębokiego.

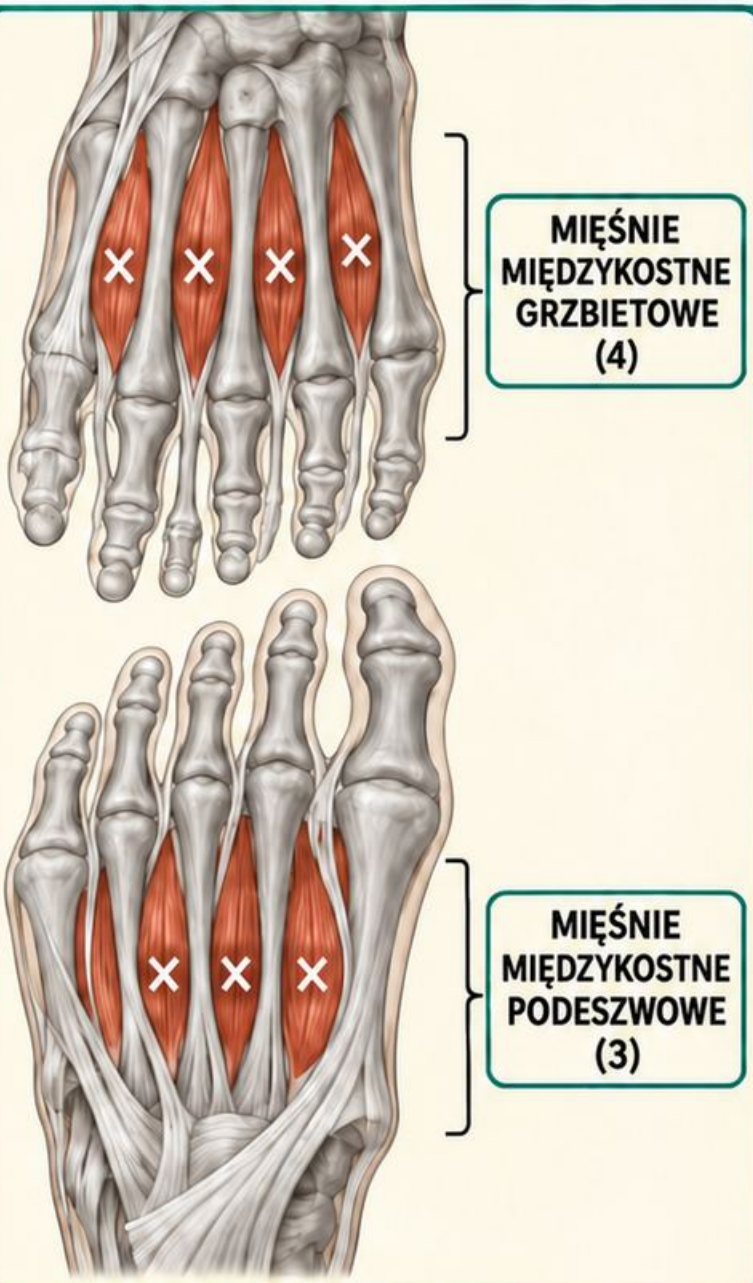

PUNKT SPUSTOWY:

X to orientacyjna tkliwość, nie precyzyjny punkt ani cel ucisku.

BÓL RZUTOWANY:

Opis tradycyjny: przodostopie; brak jednej mapy dla wszystkich mięśni międzykostnych. Zasięg bywa zmienny; mapa nie rozpoznaje przyczyny.

LOKALIZACJA:

Małe mięśnie leżą między kośćmi śródstopia.

OBJAWY:

Czy swobodne rozsunięcie i zbliżenie palców wiąże się z rozpoznawalnym odczuciem przodostopia?

WSKAZÓWKA KLINICZNA:

Porównaj obie strony i ruch; uwzględnij inne możliwe źródła bólu.

ŹRÓDŁA:

[18], [73], [76], [79], [90], [91], [92], [93].

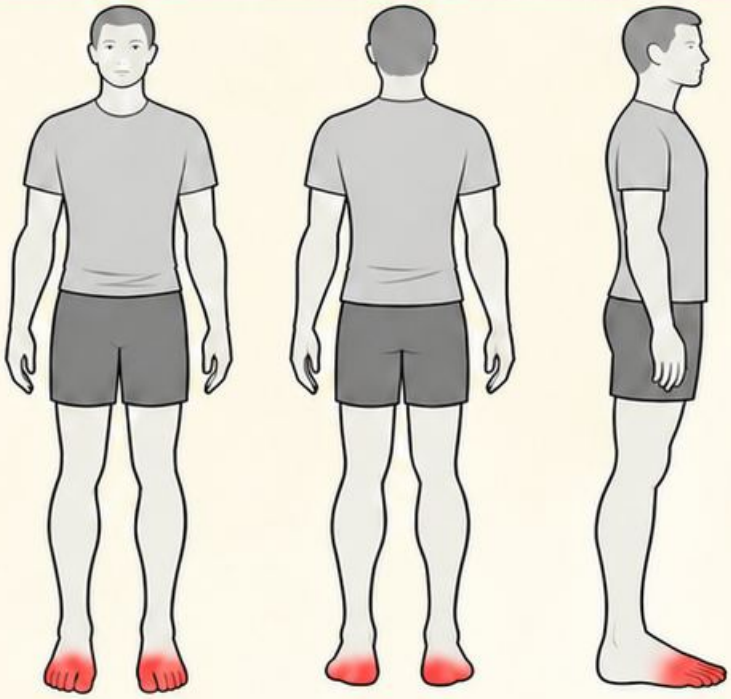

Ostoja



Źródła — 1

Identyfikatory DOI, PMID i PMCID pozwalają odnaleźć publikację.
Skrócone tytuły opisują temat.

[1] IASP. Myofascial Pain. Fact Sheet 14, 2017. iasp-pain.org.

[2] Fernández-de-las-Peñas, Dommerholt. Konsensus, 2018. DOI: 10.1093/pm/pnx207.

[3] KIF. Badanie fizjoterapeutyczne pacjenta z dysfunkcją układu oddechowego, 2020. kif.info.pl.

[5] NICE NG59. Low back pain and sciatica. nice.org.uk/guidance/ng59.

[6] NICE NG127. Suspected neurological conditions. nice.org.uk/guidance/ng127.

[11] Mezey i wsp. Anatomia żwacza, 2022. DOI: 10.1016/j.aanat.2021.151879.

[12] Masuda i wsp. Ból po palpacji żwacza, 2018. DOI: 10.11607/ofph.2019.

[13] Variant Prevertebral Muscle, 2017. PMCID: PMC5612579.

[14, 60] Ortega-Santiago i wsp. Ból piersiowy, 2019. DOI: 10.1093/pm/pnz020.

[16] NICE NG158. Venous thromboembolic diseases. nice.org.uk/guidance/ng158.

[18] FIPAT. Terminologia Anatomica, 2019, część 2. FIPAT-TA2-Part-2.pdf; cdn.dal.ca.

[20] Svensson i wsp. Experimental Jaw Muscle Pain, 2003. J Orofac Pain 17:214–223.

[21] Schmidt-Hansen i wsp. Pericranial Pain, 2006. DOI: 10.1111/j.1468-2982.2006.01078.x.

[22] Referred Head Pain in TMD/Fibromyalgia, 2012. PMCID: PMC3484251.

[23] Scalene Myofascial Pain: Two Cases, 2010. PMCID: PMC3216145.

[24] Cervical Trigger Points and Migraine, 2019. PMCID: PMC6755551.

[25] Trigger Points in Mechanical Neck Pain, 2012. PMID: 23158466.

[27] OpenStax. Anatomy and Physiology 2e, 11.3. openstax.org.

[28] Trigger Points in Childhood Headache, 2011. PMCID: PMC3056016.

[29, 61] Layered Dissection of Back Muscles, 2022. PMCID: PMC9364063.

[30] Sternocleidomastoid Flap Anatomy, 2021. PMCID: PMC8690521.

[31] Brachial Plexus Piercing Variation, 2017. PMCID: PMC5617940.

[40] OpenStax. Anatomy and Physiology 2e, 11.5. openstax.org.

[41] Myofascial Pain of Infraspinatus, 2017. PMCID: PMC5608664.

[42] Trigger Points in Wheelchair Basketball, 2020. PMCID: PMC7351965.

[43] Palpation Reliability: Shoulder Muscles, 2008. PMID: 19066669.

[44] Brachialis and Upper Arm Pain, 2014. PMCID: PMC4221396.

[45] Fernández-Carnero i wsp. Forearm Pain, 2007. DOI: 10.1097/AJP.0b013e31803b3785.

[46] Local and Referred Muscle Pain, 2012. PMID: 22926156.

Mapa jest opracowaniem autorskim. Cytowanie badania nie oznacza walidacji granic każdej ilustracji.

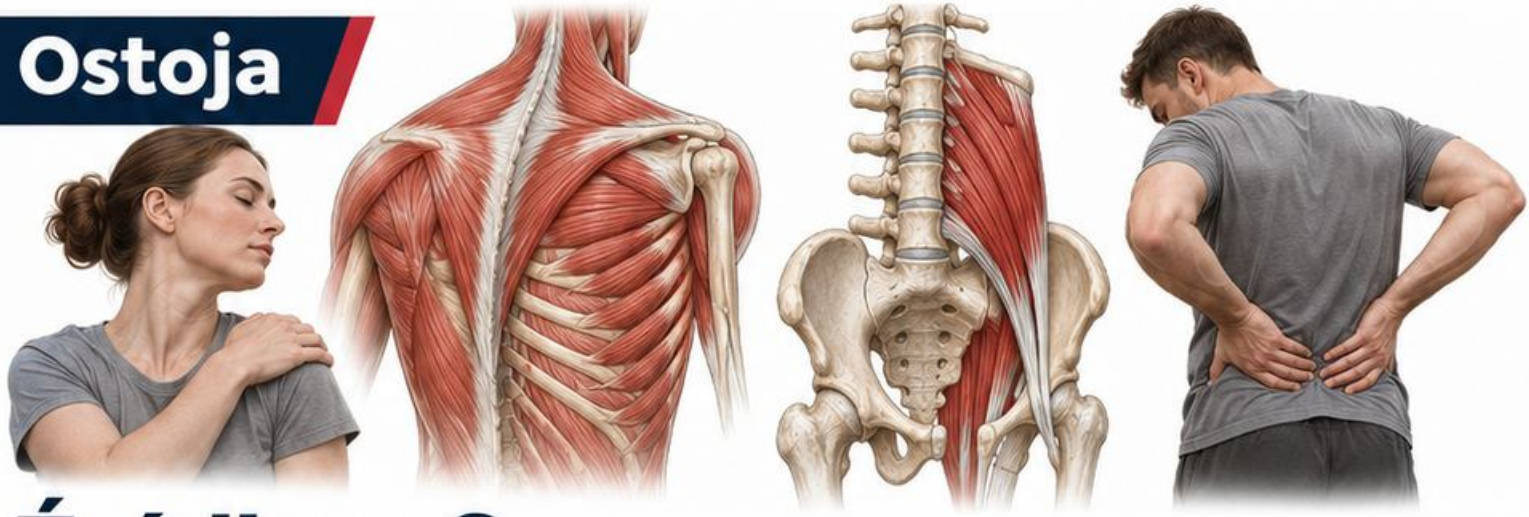

Źródła — 2

[47] Muscle Pain and Thumb Movement, 2008. PMCID: PMC2538794.

[62] Trigger Points in Noncardiac Chest Pain, 2024. PMCID: PMC10966746.

[63] Serratus Anterior Pain: Case Report, 2025. PMCID: PMC12346195.

[64] Serratus Posterior Superior: Three Cases, 2025. PMCID: PMC12307858.

[65] Discogenic Low Back Pain: Trial, 2016. PMCID: PMC5244646.

[66] Quadratus Lumborum Myofascial Pain, 2017. PMCID: PMC5608665.

[67] Myofascial Pain in Dysmenorrhea, 2022. PMCID: PMC9689409.

[68] Gluteal Syndrome and Referred Pain, 2021. PMCID: PMC8584656.

[69] Trigger Points in Low Back Pain, 2024. PMCID: PMC11673203.

[70] Hip Trigger Points and Patellofemoral Pain, 2020. PMID: 31987531.

[71] Trigger Points in Chronic Pelvic Pain, 2018. PMID: 29025041.

[72] Pavlović i wsp. Myofascial Pain in Athletes, 2024. DOI: 10.3390/jcm13174969.

[73] Cotchett i wsp. Heel Pain: Trial Protocol, 2011. PMCID: PMC3035595.

[74] Trigger Points in Plantar Fasciitis, 2024. PMCID: PMC11277851.

[75] Cotchett i wsp. Plantar Heel Pain: Trial, 2014. DOI: 10.2522/ptj.20130255.

[76] OpenStax. Anatomy and Physiology 2e, 11.4–11.6. openstax.org.

[77] Anatomia kostki w USG, 2014/2016. PMCID: PMC4033724; PMC5024848.

[78] Imaging of Paraspinal Muscles, 2024. PMCID: PMC11051048.

[79] Ultrasound of the Plantar Foot, 2023. PMCID: PMC10508328.

[80] Thigh and Leg Sonographic Landmarks, 2024. PMCID: PMC11459575.

[81] Popliteus Pain: Randomized Trial, 2024/2025. PMID: 39196042.

[82] Thoracic Pain: Case Series, 2014. PMCID: PMC4196334.

[83] Dayanır i wsp. Low Back Pain: Pilot, 2020. PMID: 32023423.

[84] Vastus Medialis after ACL Reconstruction, 2017. PMCID: PMC5413255.

[85] Akamatsu i wsp. Gluteus Maximus Anatomy, 2017. PMCID: PMC5733974.

[86] Hip Abductor Anatomy, 2024. PMCID: PMC10913509; PMC9649478.

[87] Multiple Iliopsoas Tendons, 2022. PMCID: PMC9110434.

[88] Hamstring Anatomy, 2024/2019. PMCID: PMC11353185; PMC6776567.

[89] Shape and Innervation of Popliteus, 2010. PMCID: PMC2998787.

[90] Travell, Simons & Simons. Trigger Point Manual, 3rd ed., 2019. ISBN 9781451119237.

[91] Zhai i wsp. Muscle Pain Patterns: Review, 2024. PMCID: PMC11266154.

[92] Lucas i wsp. Reliability of Trigger Point Examination: Systematic Review, 2009. PMID: 19158550.

[93] Akita, Sakamoto & Sato. Foot Intrinsic Muscle Innervation: Cadaver Study, 1999. Anat Rec 255:465–470.

Jak interpretować źródła

Badania anatomii nie dowodzą wzorca bólu. Protokół badania nie jest jego wynikiem. Dane o grupie mięśni nie wyznaczają osobnych map części.

Weryfikacja: 18.11.2026.